Rôle de la biopsie percutanée dans l'évaluation des tumeurs rénales :

où en sommes-nous et quelles perspectives ?

M. Jost (1), C. Roy (2), A. Gangi (3), H. Lang (4), G. Malouf (5), P. Barthélémy (5), MP. Chenard (1), B. Lhermitte (1), V. Lindner (1)

(1) Département de Pathologie, HU Strasbourg
(2) Département de Radiologie, HU Strasbourg
(3) Département de Radiologie Interventionnelle, HU Strasbourg
(4) Service de Chirurgie Urologique, HU Strasbourg
(5) Département d'Oncologie, ICANS, Strasbourg

Actualités

Biopsie rénale dans les tumeurs rénales

- Augmentation de l'incidence du cancer du rein : généralisation de l'imagerie
- Développement de multiples options thérapeutiques pour les tumeurs de petite taille
- Traitements systémiques pour les stades métastatiques

Indications de la BR

- Avant tout traitement systémique
- Avant traitement ablatif percutané
- Avant décision surveillance active d'une petite tumeur
- Si doute sur l'imagerie (lymphome ? Sarcome ? Métastase ? …)
- En cas de néphrectomie partielle techniquement difficile

Recommandations actuelles

- Aiguilles de 16 à 18 Gauges
- Minimum 2 prélèvements
- D'au moins 10 mm
- Eviter les territoires de nécrose

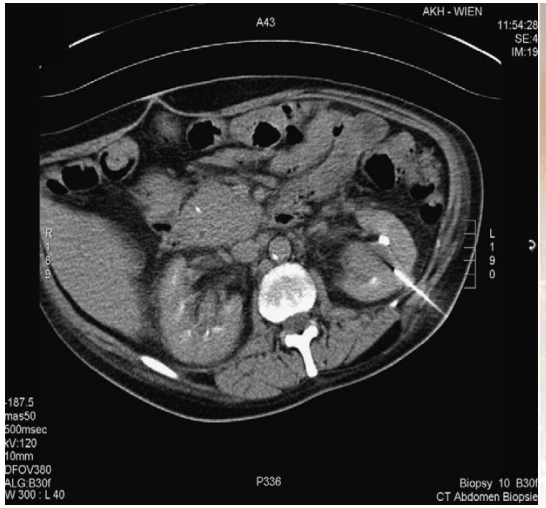

Bensalah, K. et al. French ccAFU guidelines – Update 20[illegible]2).

Matériel et Méthode

- **2010 à 2018**
- **549 biopsies** revues provenant de 508 patients
  - Relecture des lames HE +/- IHC
  - Evaluation de la longueur totale et tumorale sur biopsie

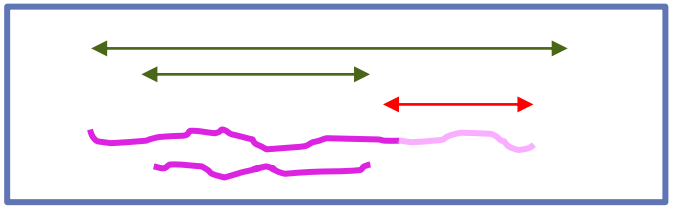

  - Réalisation d'examens immunohistochimiques complémentaires
- **Comparaison aux pièces opératoires accessibles :** 117 NTE / NP
- **Recueil des données de la prise en charge**
  - Chirurgie (partielle ou totale)
  - Thérapie ablative (synchrone ou non)
  - Traitement systémique
  - Surveillance active
  - Autres : décès, refus de soins, traitement palliatif…

Matériel et Méthode

- **Evaluation et/ou reclassement des données morphologiques**
  - **Type tumoral :**
    - CCR
    - carcinome excréto-urinaire
    - métastase
    - autres …
  - **Sous-type histologique CCR :**
    - clair
    - papillaire 1 et 2 (non 1)
    - chromophobe
    - autre…
  - **Facteurs histo-pronostiques :**
    - grade ISUP
    - microangioinvasion
    - nécrose tumorale
    - envahissement du tissu adipeux péri-rénal
    - composante sarcomatoïde et / ou rhabdoïde

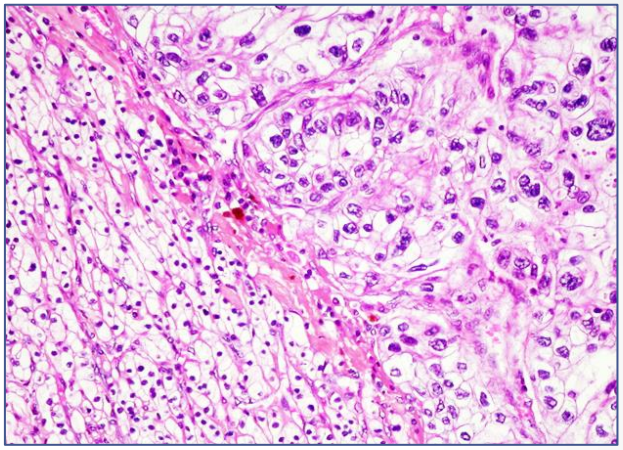

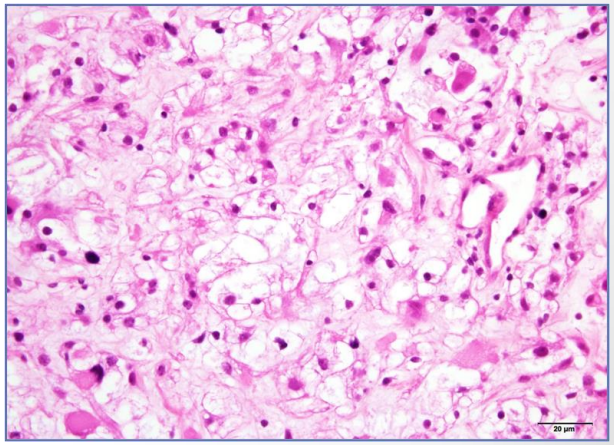

Résultats

Innocuité du geste

- **Complications**
  - Faible taux : **2,2 %** (12 cas)
  - 4 complications majeures survenue **en 2010**
    - Embolie pulmonaire
    - Insuffisance rénale aiguë
    - Evacuation chirurgicale d'un hématome
    - Choc hémorragique

Résultats

Innocuité du geste

- **Complications**
  - Faible taux : **2,2 %** (12 cas)
  - 4 complications majeures survenue **en 2010**
    - Embolie pulmonaire
    - Insuffisance rénale aiguë
    - Evacuation chirurgicale d'un hématome
    - Choc hémorragique

Accès à des techniques complémentaires

- **Possibilités techniques**
  - Longueur totale : 16 mm en moyenne (1 à 52 mm)
  - Longueur tumorale : **9 mm en moyenne** (0,5 à 48 mm)

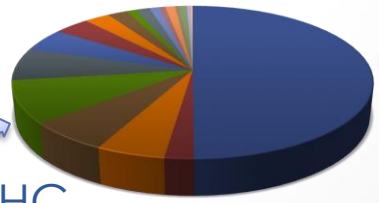

  - 3 niveaux en moyenne
  - 3 IHC en moyenne (0 à 20)
  - **22 cas** (4 % des biopsies) : analyses en BM / en augmentation depuis 2016

Résultats

Rendement diagnostique 88%

549 Biopsies

- 10,5% — 57 Biopsies non informatives
- 1,5% — 9 cas de Suspicion de malignité
- 76,5%
- 9%
- 2,5%

- 354 CCR
- 3 Carcinomes urothéliaux

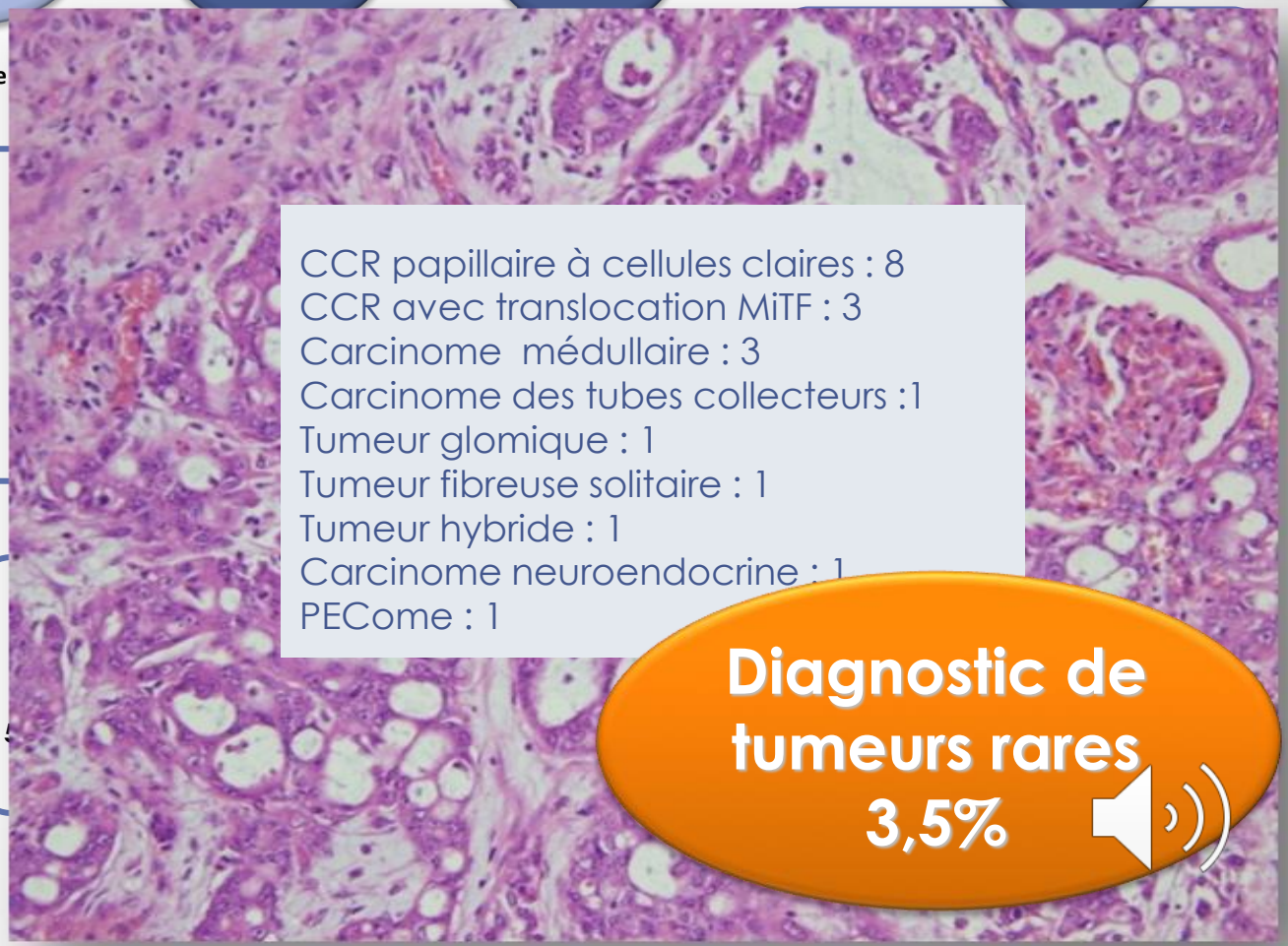

CCR papillaire à cellules claires : 8
CCR avec translocation MiTF : 3
Carcinome médullaire : 3
Carcinome des tubes collecteurs :1
Tumeur glomique : 1
Tumeur fibreuse solitaire : 1
Tumeur hybride : 1
Carcinome neuroendocrine : 1
PECome : 1

Diagnostic de tumeurs rares 3,5%

Biopsies non informatives

549 Biopsies

Tissu rénal normal
Remaniements fibro-inflammatoires
Nécrose

10,5% NI

1,5%

76,5%

9%

2,5%

Tumeur macroscopiquement plus petite : **2,5 cm *vs* 3,9 cm**
⇒ geste difficile

Radiologue expérimenté

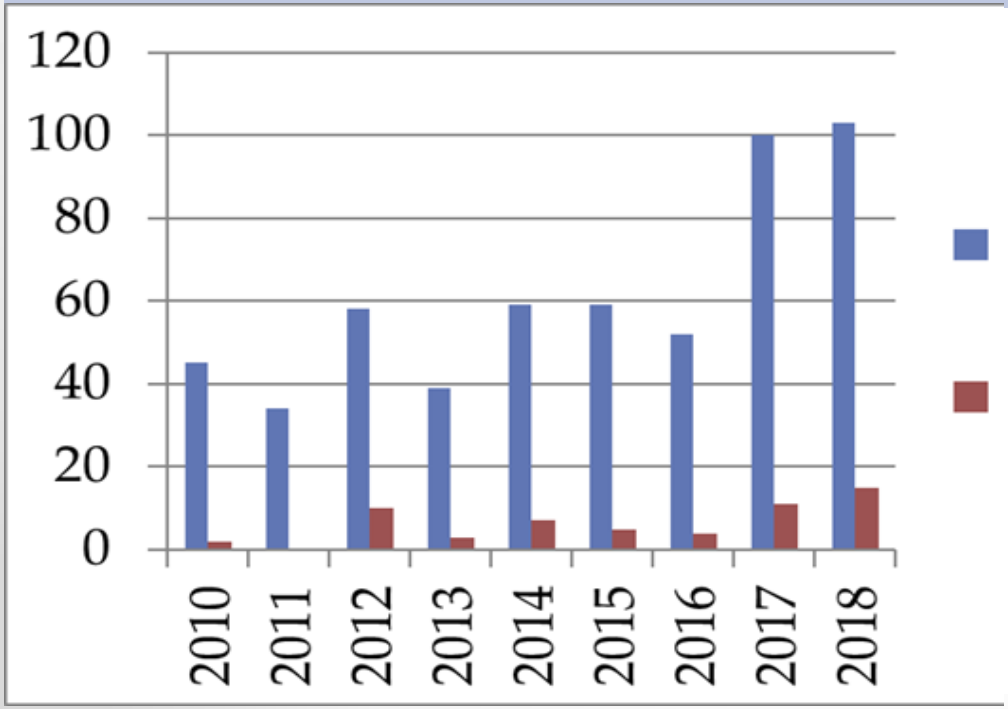

Biopsie diagnostique

Biopsie non diagnostique

Seconde biopsie

4,5 %

- ✓ 73 % biopsies NI
- ✓ 27 % suspicion de carcinome ou prolifération inclassée

Diagnostic de certitude obtenu chez 18 des 26 patients rebiopsiés **(70%)**

Prise en charge

Thérapie mini-ablative

dans près de **40% des cas :**
biopsie synchrone au geste ablatif

- ✓ **NI dans 18 %**
- ✓ **Tumeur bénigne dans 10 %**

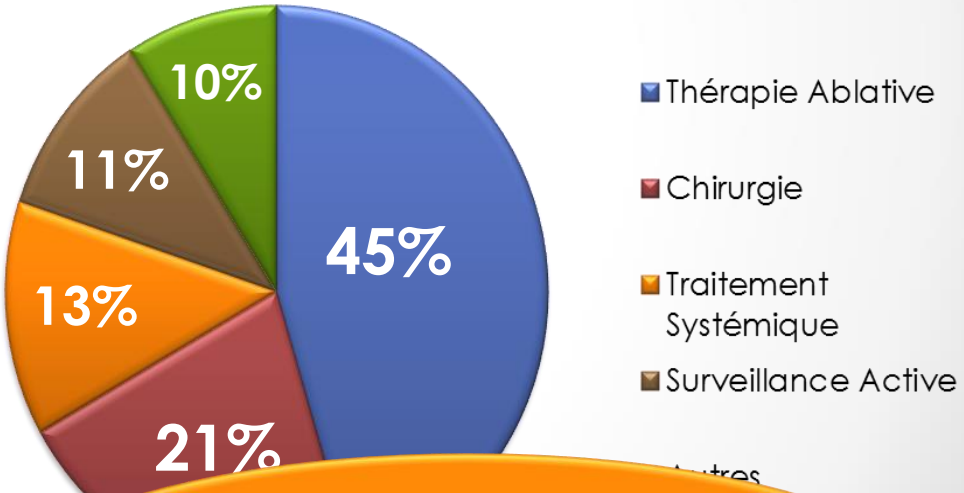

Biopsie précédant le traitement ablatif

Relecture des biopsies

26 diagnostics reclassés = 4,7% des biopsies

- 14 : morphologie et meilleure connaissance des entités
- 9 : anticorps non disponibles lors du diagnostic initial AC9 – PAX8 – GATA3
- 3 : anticorps classique CK7

Tumeurs Oncocytaires	**CK7 / GATA3**
Incertitudes Diagnostiques	**GATA3 / AC9 / PAX8**
Sous-type Histologiques	**AC9 / INI1**
Types Tumoraux	**GATA3 / PAX8 / P63**

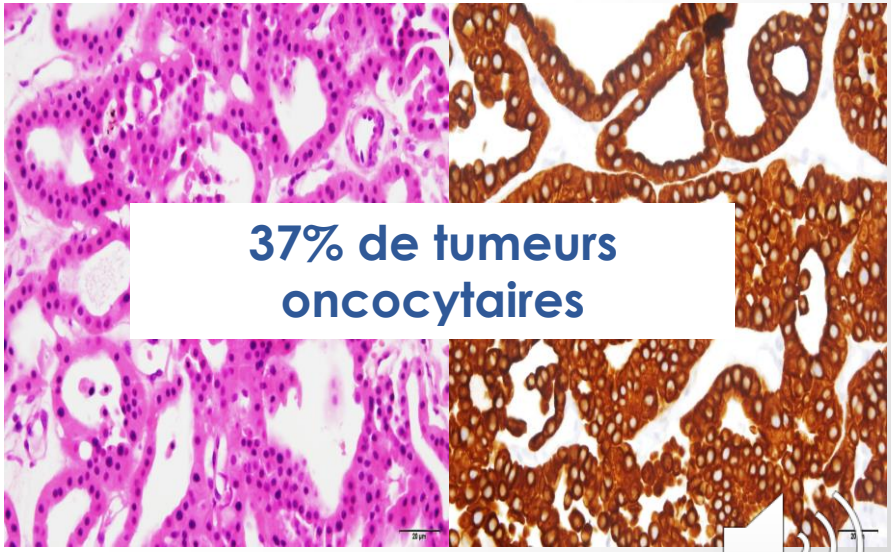

Confrontation aux pièces opératoires

117 pièces de néphrectomies relues indépendamment des biopsies

- **Concordance du type tumoral** : presque parfaite **K =0,95**
- **Concordance du sous-type histologique** : forte **K =0,71**
- **Concordance du grade ISUP :** faible **K = 0,223**

concordance intra-observateur : presque parfaite **K = 0,868**
concordance inter-observateur : presque parfaite **K = 0,876**

✓ **Sous-estimation dans 51%** des biopsies / PO

❖ Tissu tumoral **moins représenté** sur biopsie : 9,6 mm vs 13,5 mm

❖ **Tumeur** macroscopiquem

❖ **Hétérogénéité du**

✓ classiquement déc
✓ observée dans **15%** de nos

➢ Tumeur macroscopiquement plus grande : 5,8 cm vs 3,7 cm
➢ Longueur tumorale sur biopsie plus grande **:** 12,8 mm vs 8,8 mm

Adapter le nombre de prélèvements en fonction de la taille de la tumeur

Confrontation aux pièces opératoires

- **Concordance des autres facteurs histo-pronostiques**

	Sensibilité	Spécificité	VPP	VPN
Nécrose	37%	98,5%	93%	76%
MAI	10%	100%	100%	77%
Infiltration tissu adipeux	6%	100%	100%	72%
Composante sarcomatoïde	58%	100%	100%	95%

Spécificité élev

❖**Tumeur r**

❖**Nécrose**

Pour rappe

Adapter le nombre de prélèvements en fonction de la taille de la tumeur

Intéresser la nécrose et les zones d'aspect inhabituel

Les messages

- ✓ Aiguille de 16 à 18 G
- ✓ Par un **radiologue expérimenté**
- ✓ Adapter le nombre de prélèvements à la **taille tumorale**
- ✓ Obtenir des territoires tumoraux de **10 à 15 mm** de long
- ✓ Intéresser les **zones suspectes** de nécrose, d'extension au tissu adipeux ou de composante sarcomatoïde
- ✓ **Biopsie précédant** le traitement ablatif

Merci pour votre attention

Remerciements :

Au département de Pathologie de Strasbourg
Aux services de Pathologie de Colmar et de Mulhouse
Au service d'Urologie de Strasbourg
Au service de Radiologie Interventionnelle et de Radiologie
Au service d'Oncologie de Strasbourg
Au service de Santé Publique de Strasbourg