ETUDE D'UNE SÉRIE DE 10 CAS DE TUMEURS ONCOCYTAIRES RÉNALES DE BAS GRADE (LOT)

A. MORINI (1, 2), T. DROSSART (2), MO. TIMSIT (3, 2), A. MEJEAN (3), C. THIBAULT (4, 2), T. MOLINA (5), AP. GIMENEZ-ROQUEPLO (6, 2), J. FAVIER (2), N. BURNICHON (6, 2), V. VERKARRE (1, 2)

(1) LABORATOIRE DE PATHOLOGIE, HÔPITAL EUROPÉEN GEORGES-POMPIDOU AP-HP, PARIS;

(2) EQUIPE 13, GENETICS AND METABOLISM OF RARE CANCERS, U970, PARC C , INSERM, PARIS;

(3) SERVICE D'UROLOGIE, HÔPITAL EUROPÉEN GEORGES-POMPIDOU AP-HP, PARIS;

(4) SERVICE D'ONCOLOGIE, HÔPITAL EUROPÉEN GEORGES-POMPIDOU AP-HP, PARIS;

(5) LABORATOIRE DE PATHOLOGIE, HÔPITAL NECKER APHP, PARIS;

(6) LABORATOIRE DE GÉNÉTIQUE MOLÉCULAIRE, HÔPITAL EUROPÉEN GEORGES-POMPIDOU APHP, PARIS

@AnapathResident

TUMEURS ONCOCYTAIRES DE BAS GRADE (LOT)

- **1ère série de 28 cas décrite en 2019 (Trpkov *et al.*)**
- Tumeur rénale à cellules éosinophiles, solide, bien limitée
- Profil immunohistochimique particulier : CK7+ / CD117–
- Morphologie mélangeant celle des variants éosinophiles des carcinomes rénaux à cellules chromophobes (eChRCC) et des oncocytomes rénaux (RO) mais distincte des tumeurs hybrides car : homogène avec des noyaux ronds, et des halos périnucléaires
- Cytogénétique : fréquentes délétions de 19p13.3 (7/9), 19q13 (4/9) et 1p36.33 (5/9), et cas de disomies (2/9)
- **2ème série de 8 cas en 2020 par (Guo *et al.*)**
- Bon pronostic

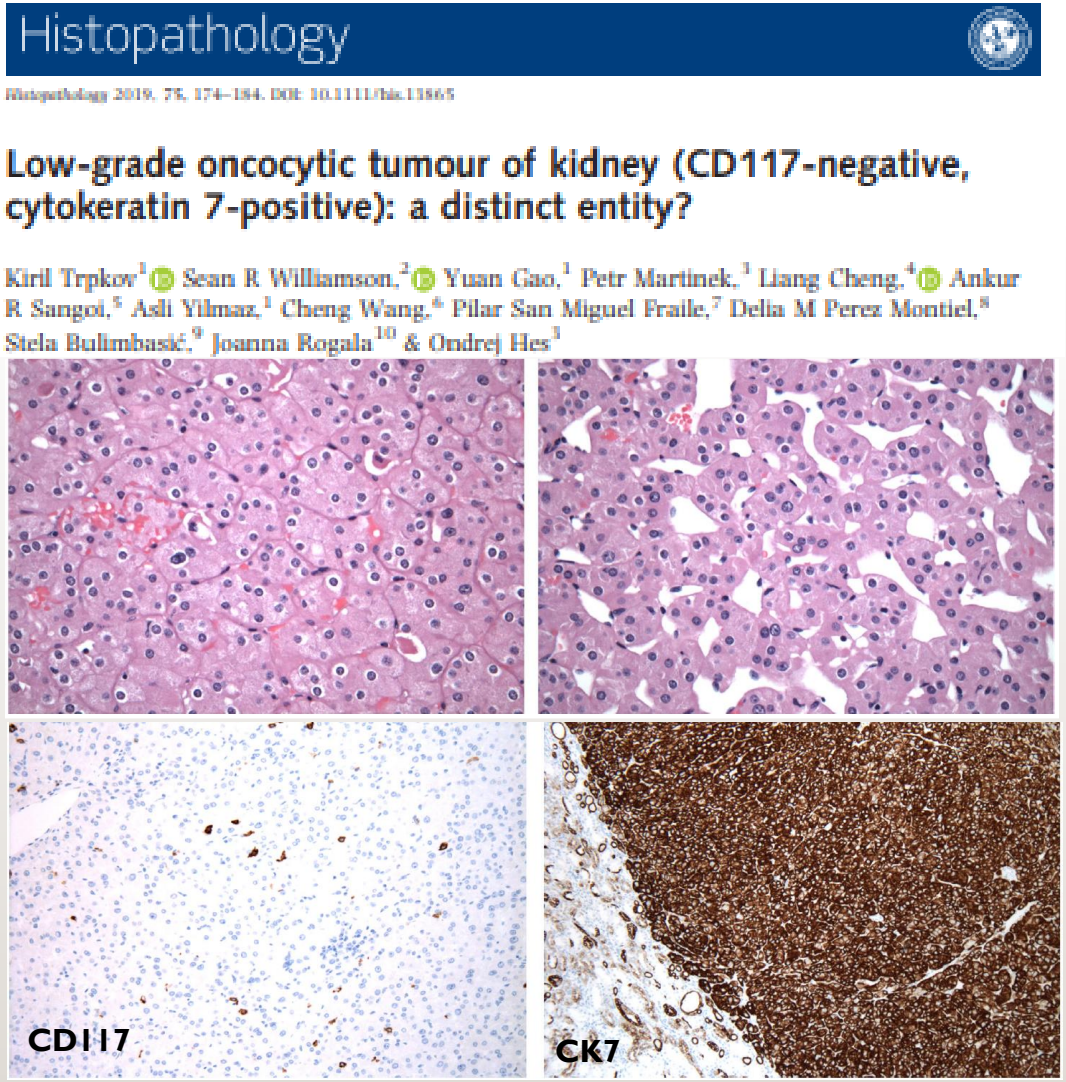
Histopathology

Histopathology 2019, 75, 174–184. DOI: 10.1111/his.13865

Low-grade oncocytic tumour of kidney (CD117-negative, cytokeratin 7-positive): a distinct entity?

Kiril Trpkov[1] Sean R Williamson,[2] Yuan Gao,[1] Petr Martinek,[3] Liang Cheng,[4] Ankur R Sangoi,[5] Asli Yilmaz,[1] Cheng Wang,[6] Pilar San Miguel Fraile,[7] Delia M Perez Montiel,[8] Stela Bulimbasić,[9] Joanna Rogala[10] & Ondrej Hes[3]

OBJECTIF DE NOTRE ÉTUDE

- Déterminer les anomalies moléculaires des LOT
- Pour mieux les classer au sein des tumeurs à cellules rénales éosinophiles

MATÉRIEL ET MÉTHODES

Série monocentrique, rétrospective de 272 chromophobes

2000 — 2010 — 2019

10 LOT

272 Chromophobes





13 TMA

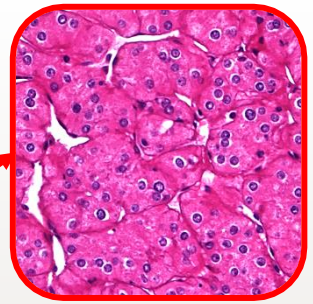

Confirmation sur lames pleines et relecture

MATÉRIEL ET MÉTHODES

Analyse NGS

10 LOT
+
19 ChRCC

MiSeq Illumina ®
Capture : SeqCap EZ HyperCap Roche ®

Etude immunohistochimique

Anticorps	Fournisseur	Clone	Dilution
CK7	Dako	OV-TL 12/30	1/50
CD117	Dako	Polyclonal	1/100
Phospho-S6 Ribosomal Protein (Ser240/244)	Cell Signaling	D68F8	1/300
Phospho-4EBP1 (Thr37/46)	Cell Signaling	236B4	1/100

Interprétation des marquages :

- Pour CK7 et CD117 diagnostic = évaluation semi-quantitative
  - Diffusément positive si ≥ 90 % des cellules +
  - Hétérogène si entre 89 % et 10 % des cellules +
  - Négative si < 10 % des cellules +
- Pour S6K-P et 4EBP1-P = H-score
  - Intensité x % de cellules marquées => de 0 à 300
  - Seuil de positivité > 100/300

RÉSULTATS : ANATOMO-CLINIQUES

		LOT (n = 10)	ChRCC (n = 262)	p
Age moyen		66 ans	56 ans	p < 0,03
Sex ratio H : F		1 : 9	1 : 0,88	p < 0,009
Taille tumorale		4,84 cm	5,42 cm	p = 0,80
Stade				
	pT1	7 (70%)	179 (69,7%)	p = 0,35
	pT2	2 (20%)	44 (17,1%)	
	pT3	1 (10%)	34 (13,2%)	
Récurrence		0	8 (3,1%)	p>0,99
N +		0	4 (1,5%)	p>0,99
M +		0	16 (6,2%)	p>0,99
Suivi (mois)		50,6 (18,2 – 109)	52,7 (0,1 – 209)	p = 0,91

RÉSULTATS : MICROSCOPIE

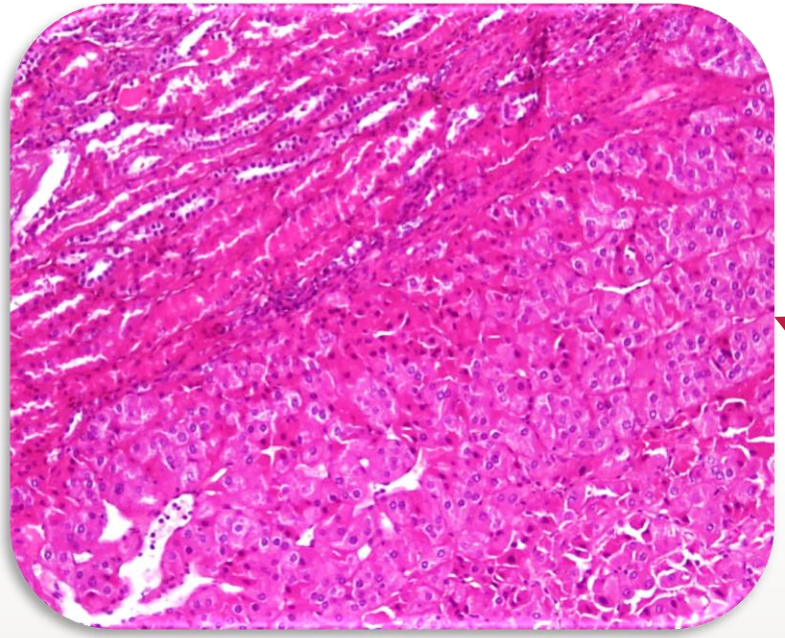

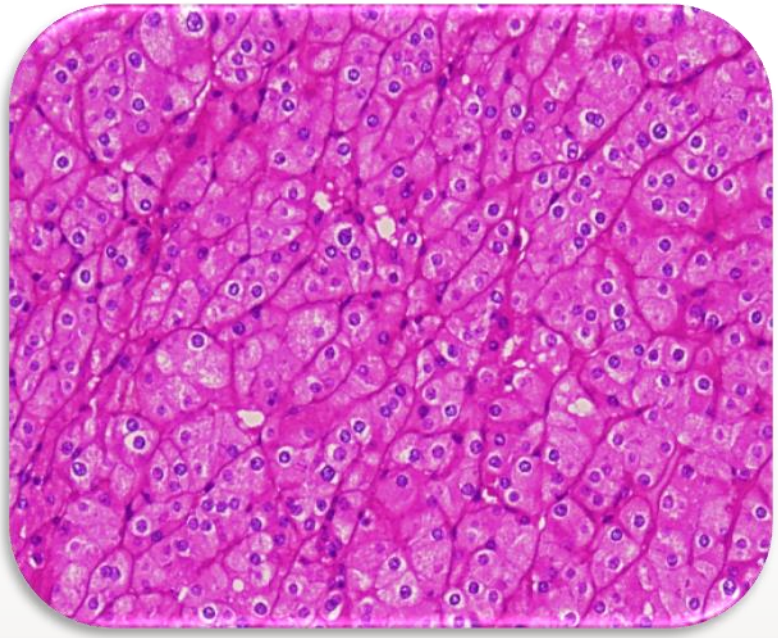

Tumeur bien limitée non encapsulée

<u>Architecture solide :</u>

- Petits nids (10/10)
- Trabéculaire (4/10)
- Tubulaire (1/10)

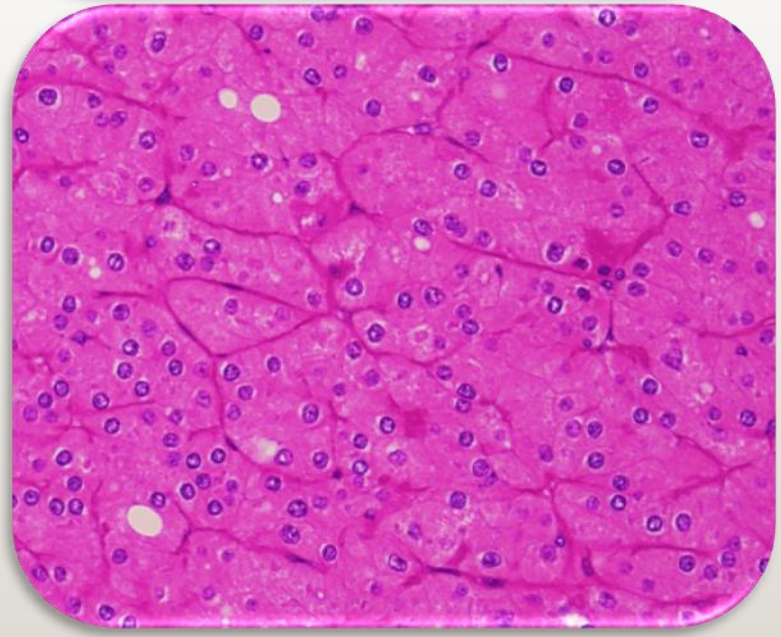

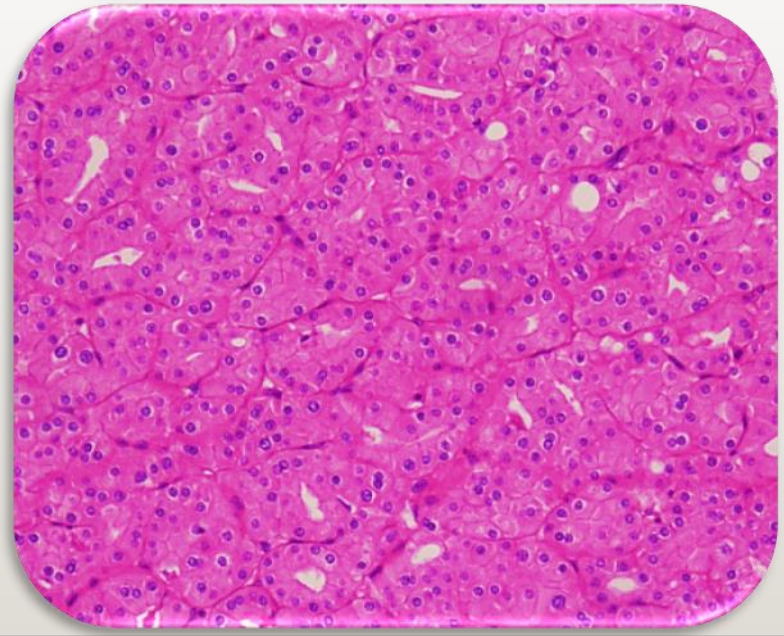

RÉSULTATS : MICROSCOPIE

<u>Cytoplasme</u> :

- Eosinophile ou oncocytaire (10/10)
- Sans vacuole

<u>Noyaux</u> :

- Centraux, ronds et réguliers (10/10)
- Halo périnucléaire discret (7/10)
- Binucléation (3/10)
- Peu ou pas nucléolés

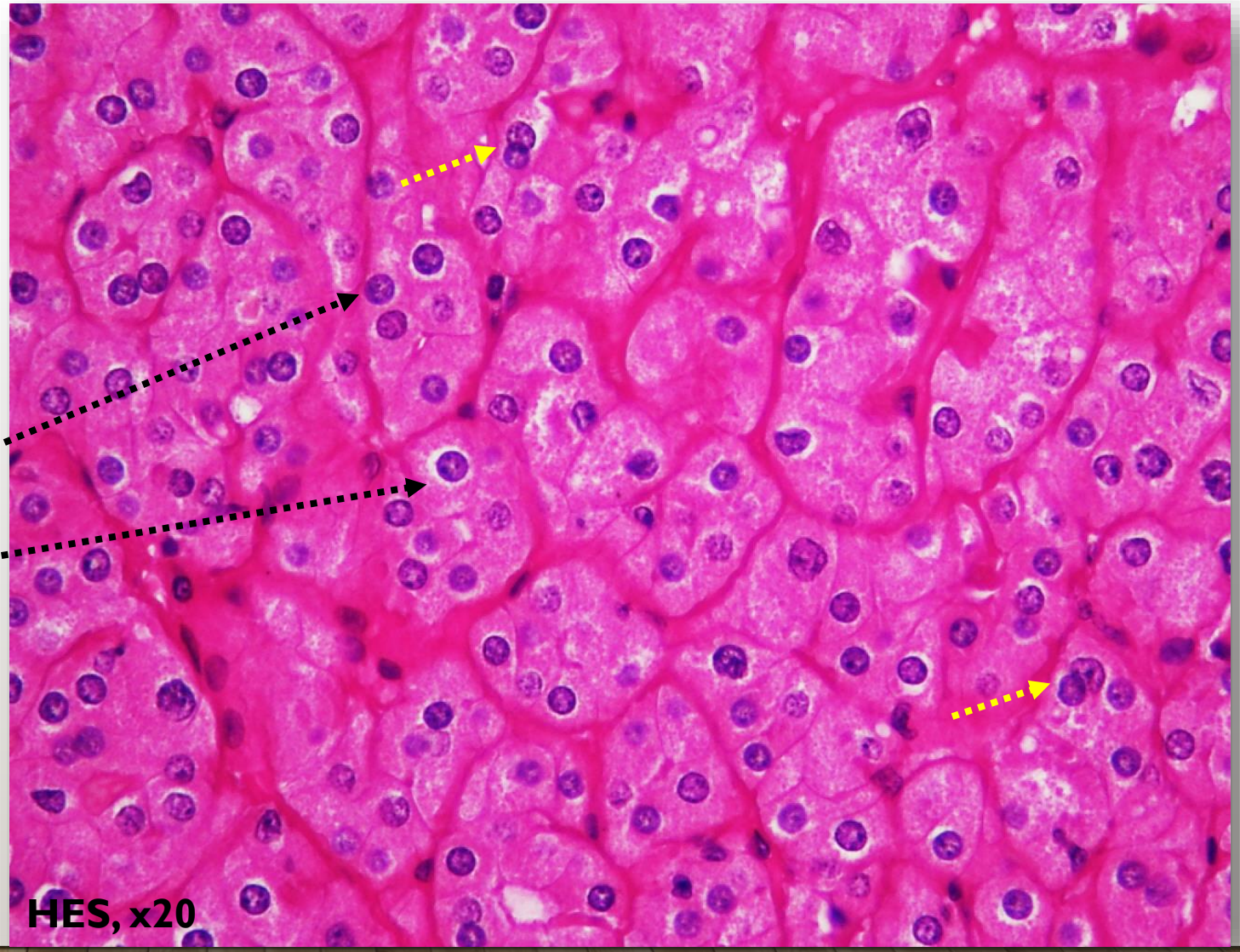

RÉSULTATS : MICROSCOPIE

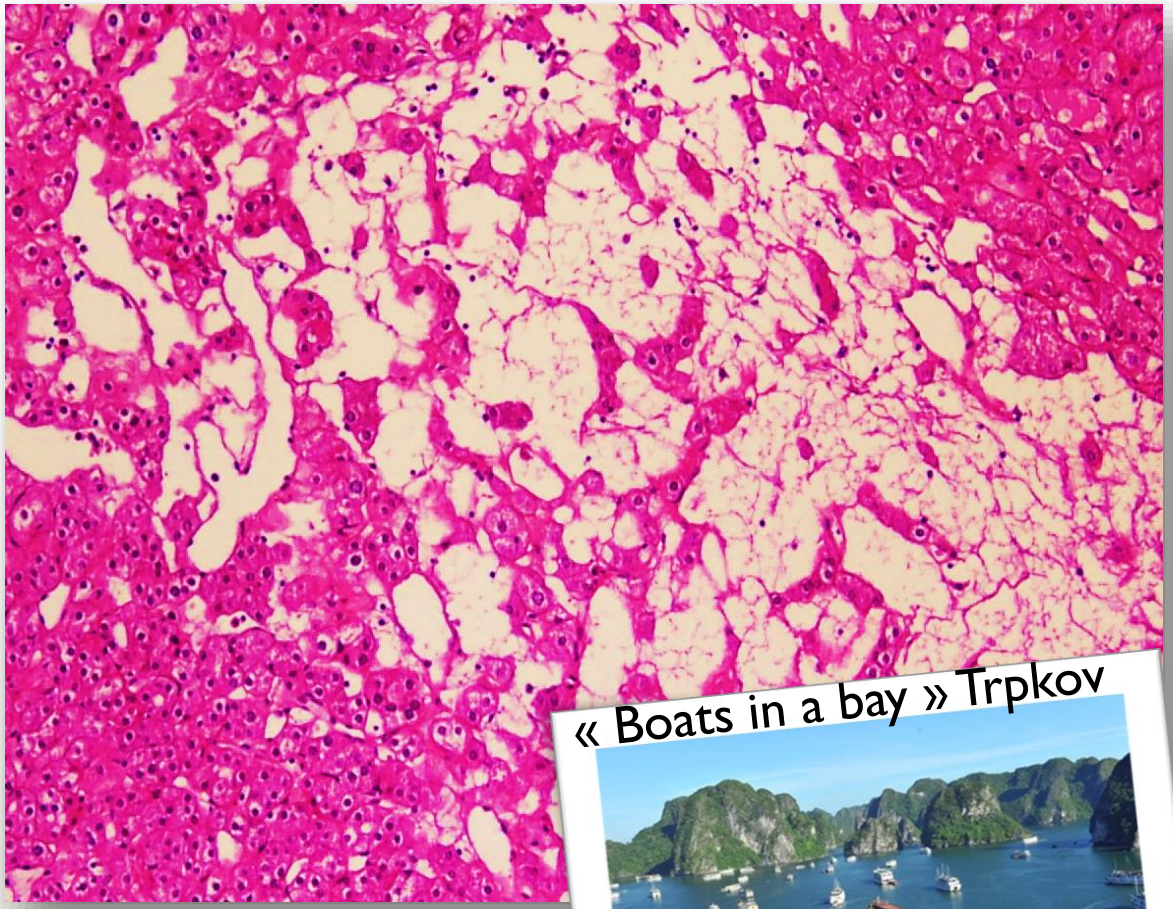



Stroma hypocellulaire, lâche (8/10)

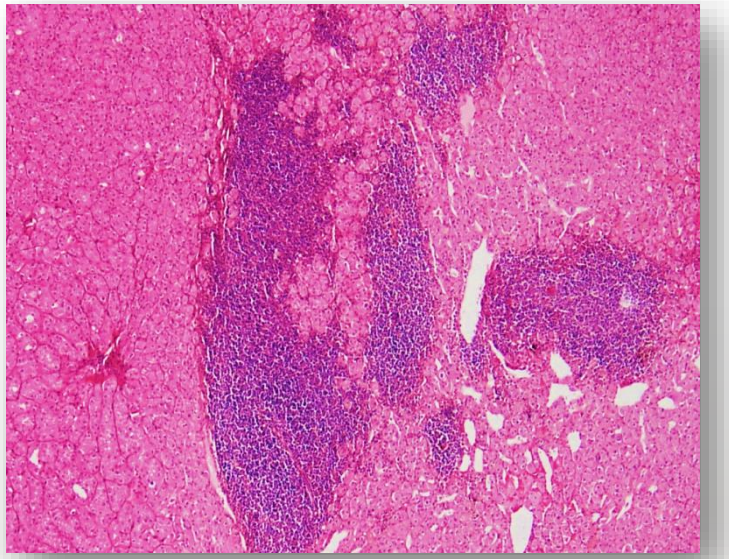

Amas / clusters de lymphocytes (8/10)

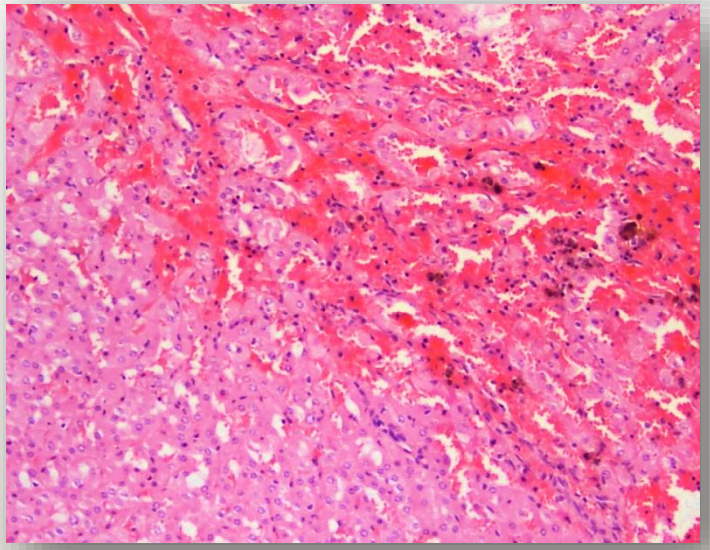

Remaniements hémorragiques (9/10)

RÉSULTATS : GÉNÉTIQUE

=>Implication de la voie mTOR dans 8/10 LOT +++

Cas	Gene	Variant c.	Changement protéique p.	Classification du variant
1	*MTOR*	**c.6644C>T**	**p.Ser2215Phe**	Pathogénique
2	*MTOR*	**c.7499T>A**	**p.Ile2500Asn**	Pathogénique
3	-	-	-	-
4	*MTOR*	**c.6644C>A**	**p.Ser2215Tyr**	Probablement pathogénique

Sur les 6 dernières LOT analysées :

- 4 mutations *MTOR* et 1 *TSC1*
- Pas d'autres gènes mutés sur le panel testé (28 gènes)

Sur les 19 ChRCC analysés (7 classiques, 7 mixtes, 5 éosinophiles)

- Pas de mutation identifiée dans la voie mTOR
- 6 tumeurs avec une mutation du gène *TP53*

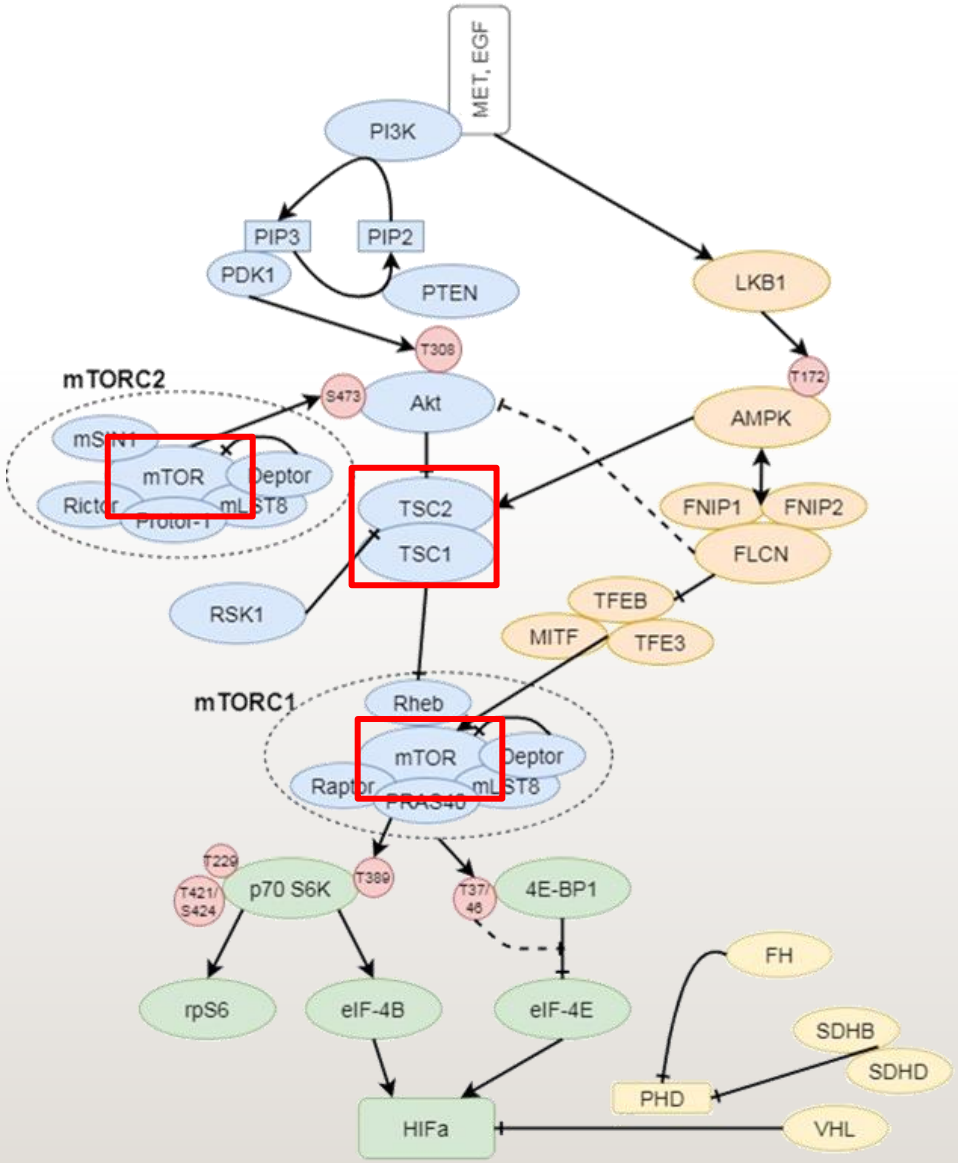

Voie moléculaire mTOR

RÉSULTATS : IMMUNOHISTOCHIMIE

	LOT (n = 10)	ChRCC (n = 262)	p
CK7 + (≥90% des cellules)	10	160 (61,1%)	p = 0,015
CD117 – (<10% des cellules)	10	11 (4,2%)	p < 0,0001
4EBP1-P+ / S6K-P + (>100/300)	9 (90%)	8 (3,1%)	p < 0,0001

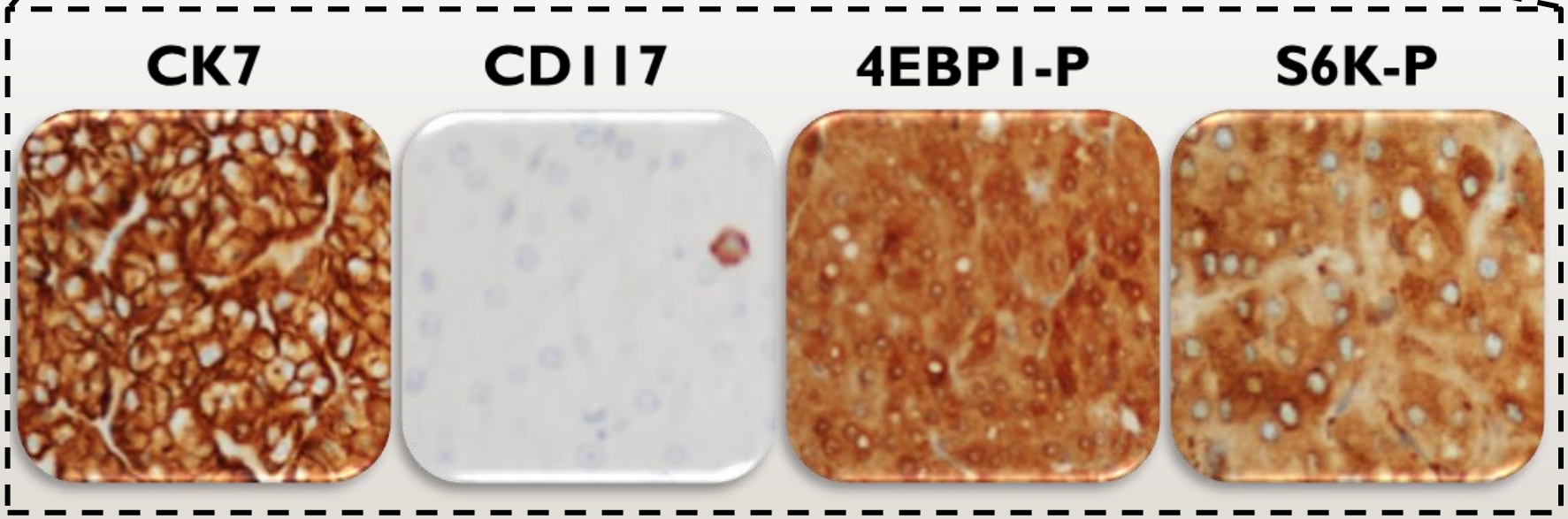

CONCLUSION

- **Plusieurs arguments pour considérer les LOT comme une entité distincte de tumeurs rénales à cellules éosinophiles associées à des mutations de *MTOR/TSC1/TSC2***
  - Morphologie homogène distincte des autres tumeurs éosinophiles : HOT, ESC-RCC, eChRCC
  - Profil immunohistochimique distinct et récurrent : CK7+ / CD117-
  - Profil cytogénétique distinct ou disomie
  - Profil génétique récurrent : *MTOR/TSC1/TSC2*
- **Principal diagnostic différentiel : variant éosinophile des ChRCC**
  - Intérêt de l'immunohistochimie + génétique et/ou cytogénétique
- **Lien probable avec certains cas de eChRCC avec mutations *MTOR/TSC1/TSC2* et un profil CK7+/CD117- ou FOXI1-**

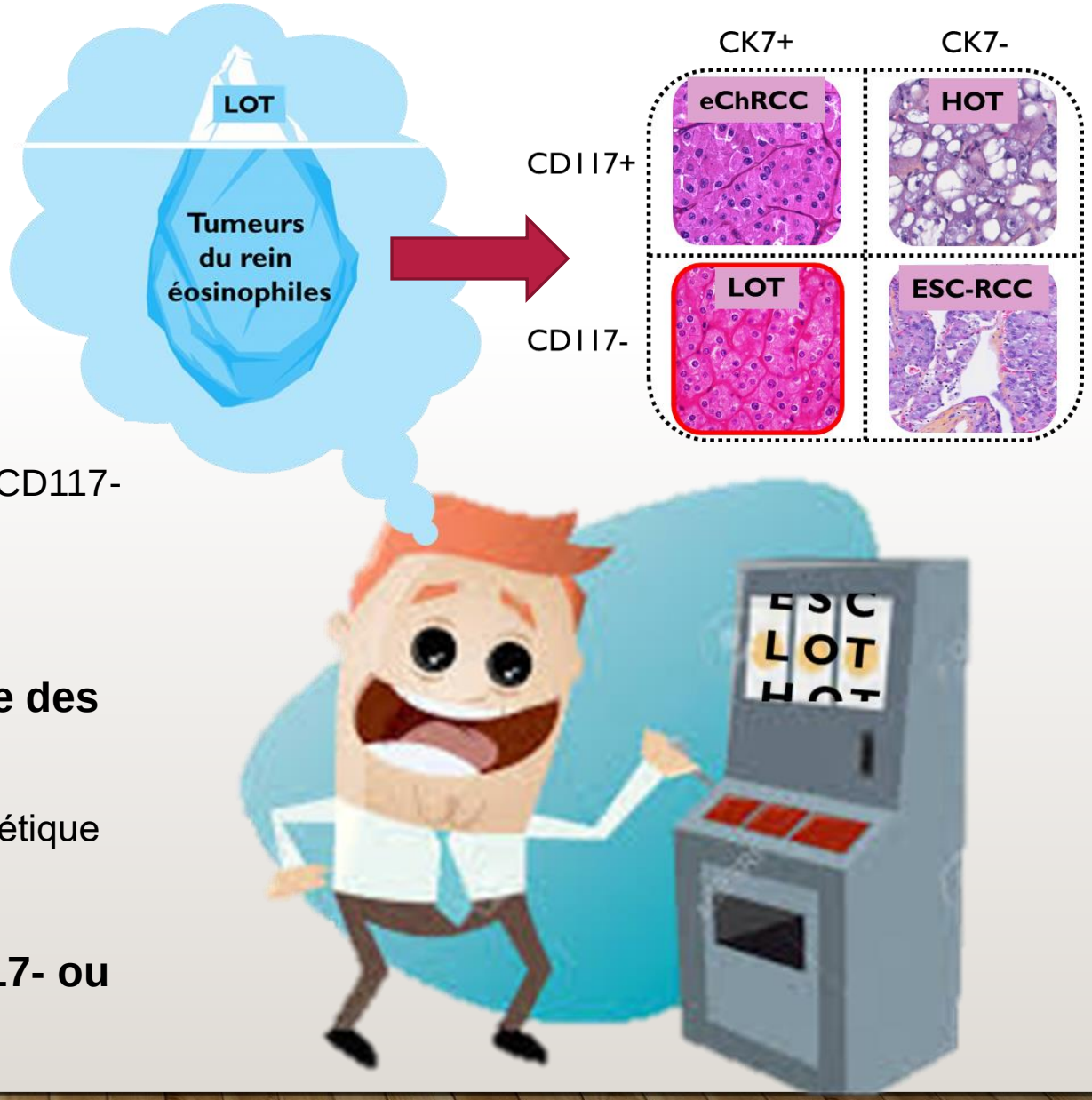
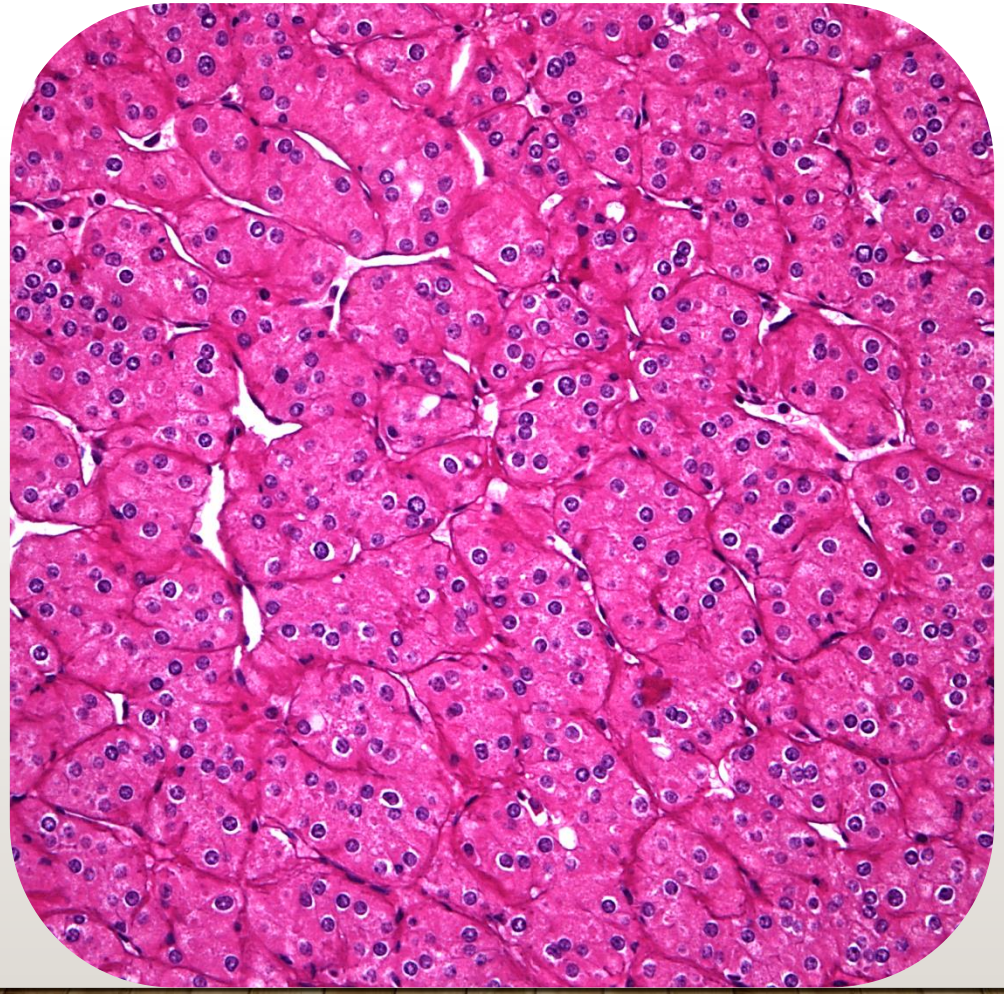
THANK A L.O.T.!!