Revue des lésions histologiques constatées après autopsies de patients atteints de la COVID-19

Flora Le Masson – Pr Geoffroy Lorin de la Grandmaison – Dr Simon Bessis

Service d'Anatomie et cytologie pathologique – médecine légale
Hopital Raymond Poincaré, AP-HP, Université Paris-Saclay

Objectif

- Formes graves de la COVID-19 : tableau clinique de SDRA, nécessitant une ventilation artificielle
- **Quelles sont les lésions histologiques constatées chez ces patients présentant des formes graves ayant nécessité une prise en charge réanimatoire ?**

Matériel & Méthodes

- Patients issus du service de réanimation de l'hôpital Raymond Poincaré ; accès au dossier médical.
- **7 autopsies à visée scientifique réalisées dans les 48H suivant le décès**
- PCR positive pour le SARS-CoV-2 ante-mortem

- Prélèvements à l'état frais et fixation dans le formol : poumons, reins, foie, pancréas, surrénales, rate, cœur, moelle osseuse

- Prélèvements de foie, rein, poumons, moelle osseuse adressés au service d'ACP du Kremlin Bicêtre et Ambroise Paré.
- Cerveaux adressés entier au service d'ACP du Kremlin Bicêtre ; en attente des résultats
- Techniques d'inclusion et coloration à Raymond-Poincaré ; Immunohistochimie réalisée au Kremlin Bicêtre.

Population de l'étude

	Age M=64	Sexe 42%F	Comorbidités	Durée entre DDS et admission en réanimation	Durée séjour réanimation	Durée entre DDS et décès	Cause du décès Autres causes significatives
	M=64	**42% F**	**HTA - Obésité**	**M=8,1**		**M=29**	
Patient 1	82	F	Pas d'antécédents	7 jours	16 jours	23 jours	- Défaillance respiratoire - Défaillance hémodynamique - Défaillance cardiaque - Défaillance rénale
Patient 2	51	H	- Obésité (IMC 34,5) - BAV de type 1 - HTA sous bithérapie - SaOs appareillé - Dyslipidémie	12 jours	8 jours	20 jours	- Défaillance respiratoire - Défaillance rénale - Défaillance hémodynamique - ACR
Patient 3	81	H	- LLC - I. rénale chronique	7 jours	2 jours	9 jours	- Défaillance respiratoire - Défaillance cardiaque - Défaillance rénale - Défaillance hémodynamique - ACR
Patient 4	59	F	- Athérosclérose - Asthme - Déficit sensitivo-moteur (séquelle méningiome) - Epilepsie - Hyperparathyroïdie	6 jours	13 jours	19 jours	- Défaillance respiratoire - Défaillance hémodynamique - Défaillance rénale - Défaillance hémodynamique
Patient 5	51	H	- Athérosclérose - Obésité (IMC 37) - HTA - SaOs appareillé	9 jours	13 jours	22 jours	- Défaillance respiratoire - Défaillance hémodynamique - Défaillance rénale - Pneumothorax
Patient 6	76	F	- PAR - Carcinome mammaire - Obésité (IMC 31)	NC	54 jours	54 jours	NC
Patient 7	51	H	- Obésité (IMC 35) - HTA - Cardiopathie ischémique	NC	56 jours	56 jours	NC

RÉSULTATS

	Poumons	Reins	Foie	Pancréas	Rate	Cœur	Thromboses (organes)
1	DAD en voie d'organisation, Alvéolite leucocytaire, endobronchite aigue, endobronchiolite aigue, HIA, micro-thrombi fibrineux	Nécrose tubulaire aigue (NTA), Néphrose osmotique, néphroangiosclérose (NAS)	Foie cardiaque, Stéatose macrovacuolaire 10%	Discrète Involution adipeuse (IA), Pancréatite chronique (PC), foyers de pancréatite aiguë	Hémosidérose	Athérosclérose discrète, Angiopathie Hypertensive (HT)	poumons, rate
2	DAD en voie d'organisation, œdème, HIA, endobronchite et endobronchiolite aigue, micro-thrombi fibrineux, Thromboses artères gros calibre (bilatéral), Alvéolite leucocytaire	NTA, NAS, Micro-thrombi	Stéatose macrovacuolaire 5%, Foie cardiaque, hémosidérose hépatocytaire	Micro-foyers de pancréatite aiguë,	-	Cardiopathie hypertrophique, Endocardite fibrineuse VG, myocalcinose du VD	poumons, reins, vessie
3	DAD aigu, infiltration tumorale, discrètes lésions d'HTAP	NTA, NAS	Infiltration tumorale, Stéatose macrovacuolaire 20%	Foyers de pancréatite aiguë Pancréatite chronique débutante	Dissémination tumorale, Hémosidérose	Endocardite fibrineuse VG, cardiopathie hypertensive	-
4	Thrombose artères moyen/gros calibre, DAD en voie d'organisation, Alvéolite leucocytaire, Vascularite (focale), HIA, œdème, endobronchite	NTA, NAS	Stéatose Foie cardiaque	micro-foyers de pancréatite aiguë Pancréatite chronique débutante	-	Endocardite fibrineuse SIV Micro-foyer ischémique semi récent du VG	poumons, œsophage
5	DAD, alvéolite leucocytaire, HIA, œdème, micro-thrombi, thrombose artère moyen calibre, vascularite, métaplasie malpighienne	NTA, NAS	Stéatose 80% Foie cardiaque	micro-foyers de pancréatite aiguë	Hémosidérose	Micro-foyer endocardite fibrineuse du VD, athérosclérose	poumons, thyroïde, colon
6	DAD en voie d'organisation, HIA, œdème, alvéolite leucocytaire,	NAS, NTA	Cholestase ductulaire, foie cardiaque	PA aiguë et subaiguë, PC, IA	-	Cardiopathie hypertensive Athérosclérose	Colon
7	DAD évolué, Thrombose artère gros calibre, Alvéolite leucocytaire, fibrose, HIA, thrombose ancienne, vascularite, endobronchite, endobronchiolite	Néphrite interstitielle chronique, NAS	Stéatose <5%, Cholestase ductulaire et hépatocytaire	Micro-foyer de Pancréatite subaiguë PC débutante	-	Cardiopathie hypertensive, cicatrice d'IDM	poumons, œsophage

LÉSIONS PULMONAIRES

100%

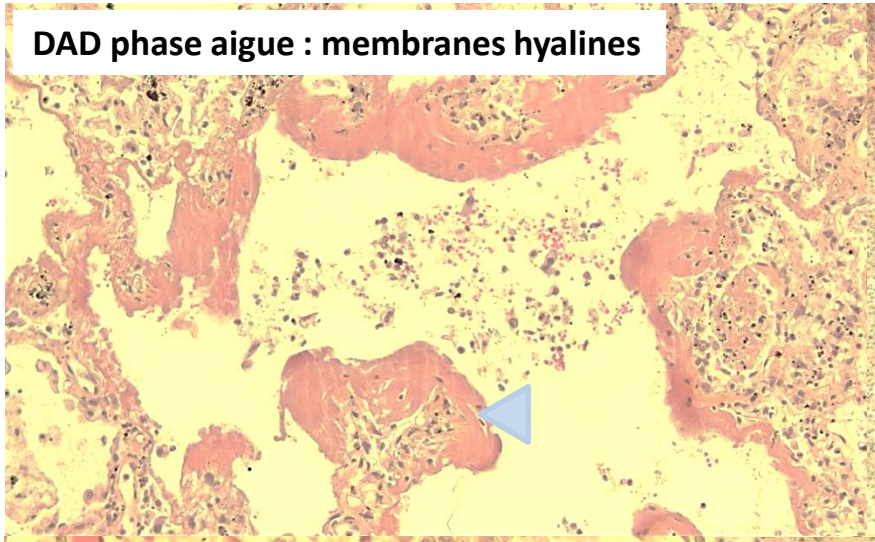

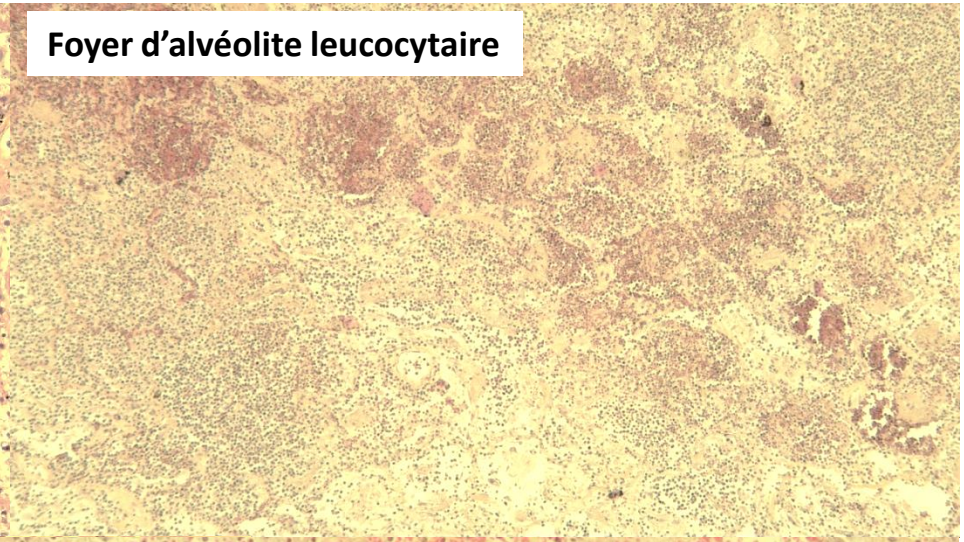

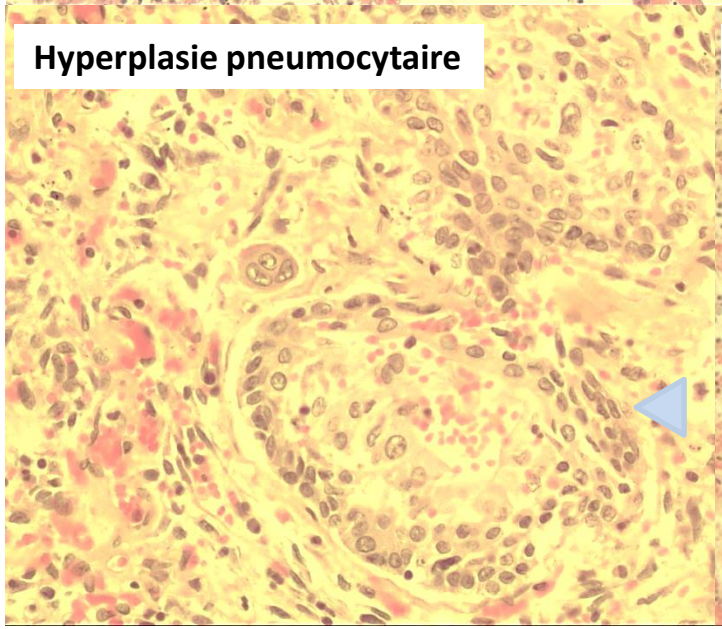

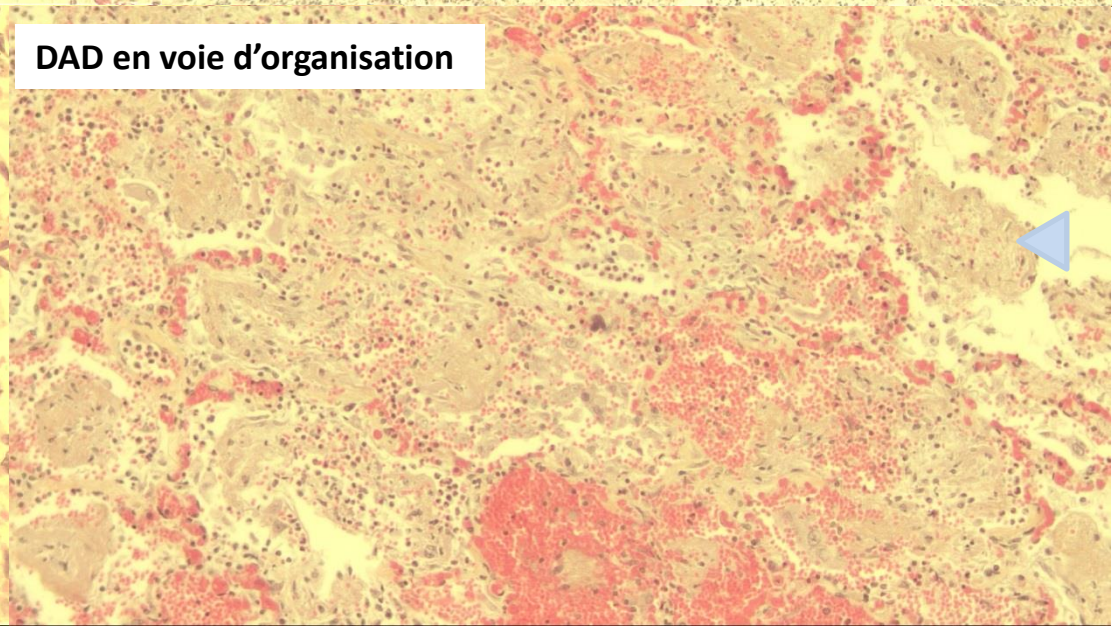

	Poumons	Reins	Foie	Pancréas	Rate	Cœur	Thromboses (organes)
1	DAD en voie d'organisation, Alvéolite leucocytaire, endobronchite aigue, endobronchiolite aigue, HIA, micro-thrombi fibrineux	Nécrose tubulaire aigue (NTA), Néphrose osmotique, néphroangiosclérose (NAS)	Foie cardiaque, Stéatose macrovacuolaire 10%	Discrète Involution adipeuse (IA), Pancréatite chronique (PC), foyers de pancréatite aiguë	Hémosidérose	Athérosclérose discrète, Angiopathie Hypertensive (HT)	poumons, rate
2	DAD en voie d'organisation, œdème, HIA, endobronchite et endobronchiolite aigue, micro-thrombi fibrineux, **Thromboses artères gros calibre (bilatéral)**, Alvéolite leucocytaire	NTA, NAS, Micro-thrombi	Stéatose macrovacuolaire 5%, Foie cardiaque, hémosidérose hépatocytaire	Micro-foyers de pancréatite aiguë,	-	Cardiopathie hypertrophique, Endocardite fibrineuse VG, myocalcinose du VD	poumons, reins, vessie
3	DAD aigu, infiltration tumorale, discrètes lésions d'HTAP	NTA, NAS	Infiltration tumorale, Stéatose macrovacuolaire 20%	Foyers de pancréatite aiguë Pancréatite chronique débutante	Dissémination tumorale, Hémosidérose	Endocardite fibrineuse VG, cardiopathie hypertensive	-
4	**Thrombose artères moyen/gros calibre**, DAD en voie d'organisation, Alvéolite leucocytaire, Vascularite (focale), HIA, œdème, endobronchite	NTA, NAS	Stéatose Foie cardiaque	micro-foyers de pancréatite aiguë Pancréatite chronique débutante	-	Endocardite fibrineuse SIV Micro-foyer ischémique semi récent du VG	poumons, œsophage
5	DAD, alvéolite leucocytaire, HIA, œdème, micro-thrombi, **thrombose artère moyen calibre**, vascularite, métaplasie malpighienne	NTA, NAS	Stéatose 80% Foie cardiaque	micro-foyers de pancréatite aiguë	Hémosidérose	Micro-foyer endocardite fibrineuse du VD, athérosclérose	poumons, thyroïde, colon
6	DAD en voie d'organisation, HIA, œdème, alvéolite leucocytaire,	NAS, NTA	Cholestase ductulaire, foie cardiaque	PA aiguë et subaiguë, PC, IA	-	Cardiopathie hypertensive Athérosclérose	Colon
7	DAD évolué, **Thrombose artère gros calibre**, Alvéolite leucocytaire, fibrose, HIA, thrombose ancienne, vascularite, endobronchite, endobronchiolite	Néphrite interstitielle chronique, NAS	Stéatose <5%, Cholestase ductulaire et hépatocytaire	Micro-foyer de Pancréatite subaiguë PC débutante	-	Cardiopathie hypertensive, cicatrice d'IDM	poumons, œsophage

THROMBOSES 85%

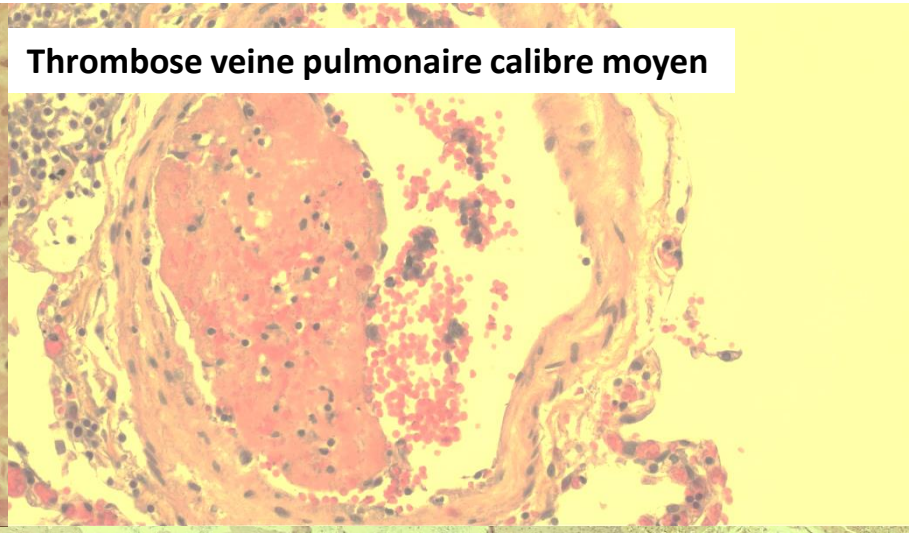

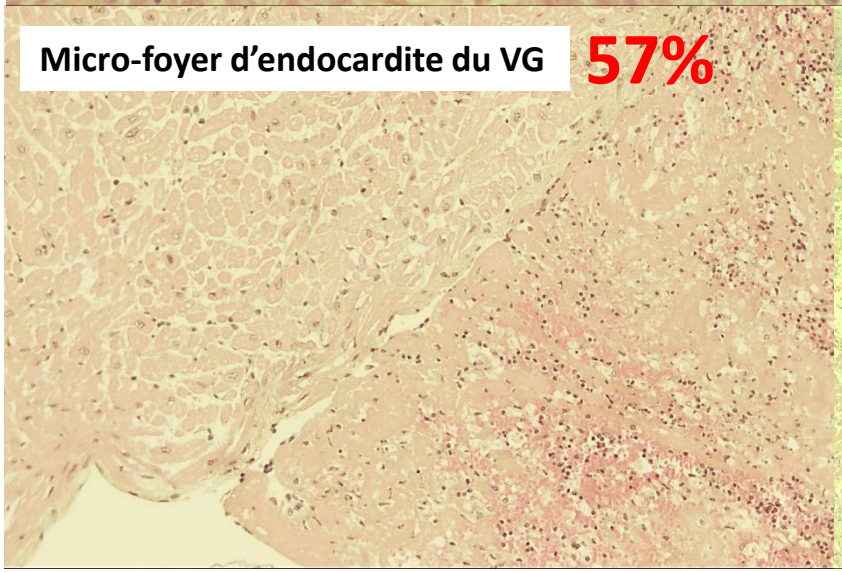

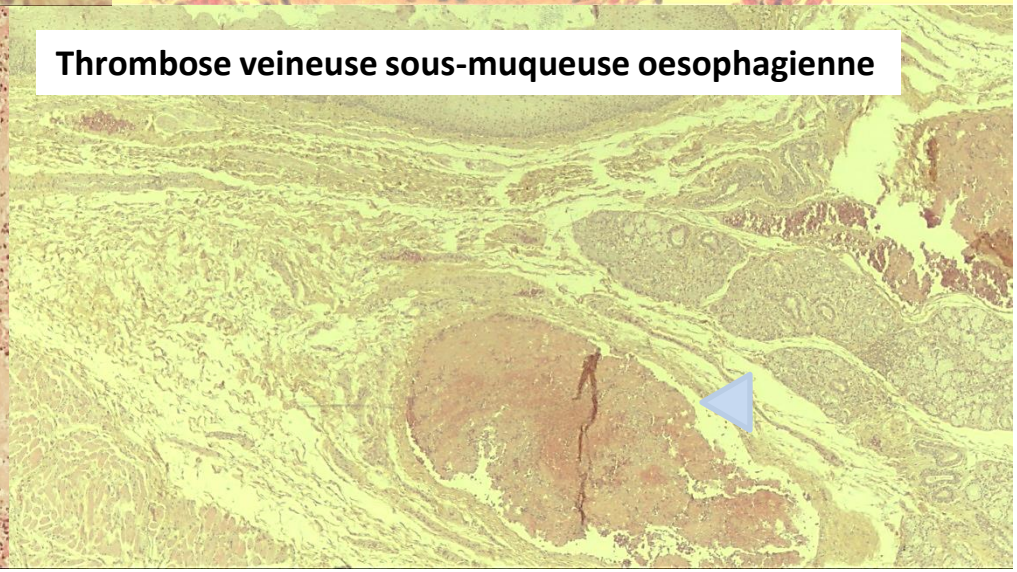

	Poumons	Reins	Foie	Pancréas	Rate	Cœur	Thromboses (organes)
1	DAD en voie d'organisation, Alvéolite leucocytaire, endobronchite aigue, endobronchiolite aigue, HIA, micro-thrombi fibrineux	Nécrose tubulaire aigue (NTA), Néphrose osmotique, néphroangiosclérose (NAS)	Foie cardiaque, Stéatose macrovacuolaire 10%	Discrète Involution adipeuse (IA), Pancréatite chronique (PC), **pancréatite aiguë** (PA)	Hémosidérose	Athérosclérose discrète, Angiopathie Hypertensive (HT)	poumons, rate
2	DAD en voie d'organisation, œdème, HIA, endobronchite et endobronchiolite aigue, micro-thrombi fibrineux, thrombose artère gros calibre (bilatérale), Alvéolite leucocytaire	NTA, NAS, Micro-thrombi	Stéatose macrovacuolaire 5%, Foie cardiaque, hémosidérose hépatocytaire	Micro-foyers de **pancréatite aiguë**	-	Cardiopathie hypertrophique, Endocardite fibrineuse VG, myocalcinose du VD	poumons, reins, vessie
3	DAD aigu, infiltration tumorale, discrètes lésions d'HTAP	NTA, NAS	Infiltration tumorale, Stéatose macrovacuolaire 20%	Foyers de **pancréatite aiguë** Pancréatite chronique débutante	Dissémination tumorale, Hémosidérose	Endocardite fibrineuse VG, cardiopathie hypertensive	-
4	Thrombose artères moyen / gros calibre, DAD en voie d'organisation, Alvéolite leucocytaire, **Vascularite** (focale), HIA, œdème, endobronchite	NTA, NAS	Stéatose Foie cardiaque	micro-foyers de **pancréatite aiguë** Pancréatite chronique débutante	-	Endocardite fibrineuse SIV Micro-foyer ischémique semi récent du VG	poumons, œsophage
5	DAD, alvéolite leucocytaire, HIA, œdème, micro-thrombi, thrombose artère moyen calibre, **vascularite**, métaplasie malpighienne	NTA, NAS	Stéatose 80% Foie cardiaque	micro-foyers de **pancréatite aiguë**	Hémosidérose	Micro-foyer endocardite fibrineuse du VD, athérosclérose	poumons, thyroïde, colon
6	DAD en voie d'organisation, HIA, œdème, alvéolite leucocytaire,	NAS NTA	Cholestase ductulaire, foie cardiaque	**PA** et subaiguë, PC, IA	-	Cardiopathie hypertensive Athérosclérose	Colon
7	DAD évolué, thrombose artère gros calibre, alvéolite leucocytaire, fibrose, HIA, thrombose ancienne, **vascularite**, endobronchite, endobronchiolite	Néphrite interstitielle chronique, NAS	Stéatose <5%, Cholestase ductulaire et hépatocytaire	Micro-foyer de **Pancréatite subaiguë** PC débutante	-	Cardiopathie hypertensive, cicatrice d'IDM	poumons, œsophage

INFLAMMATION SYSTEMIQUE

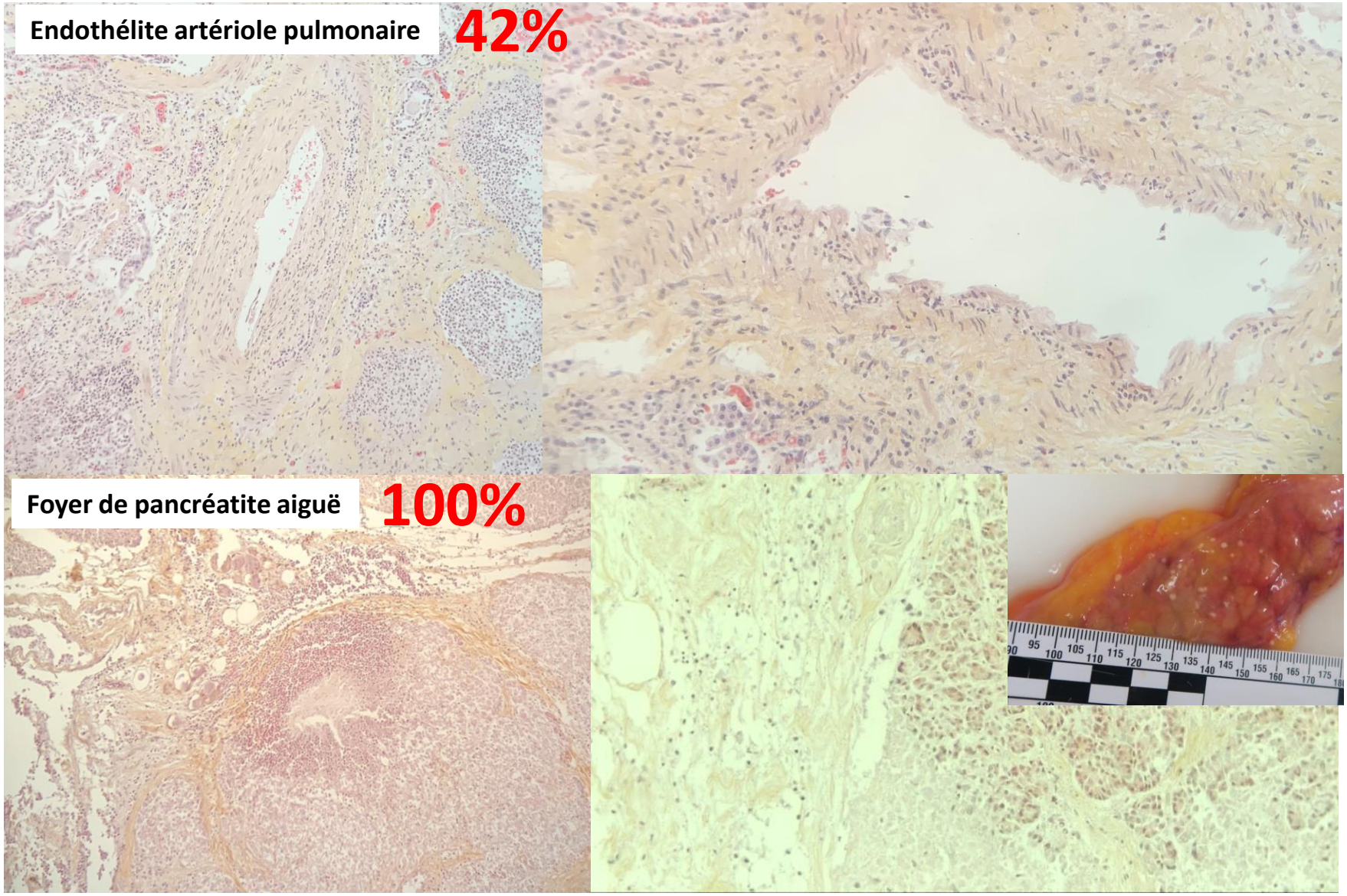

COMORBIDITES

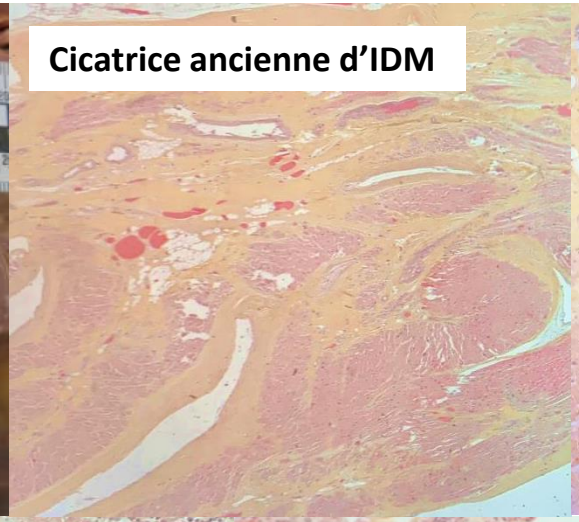

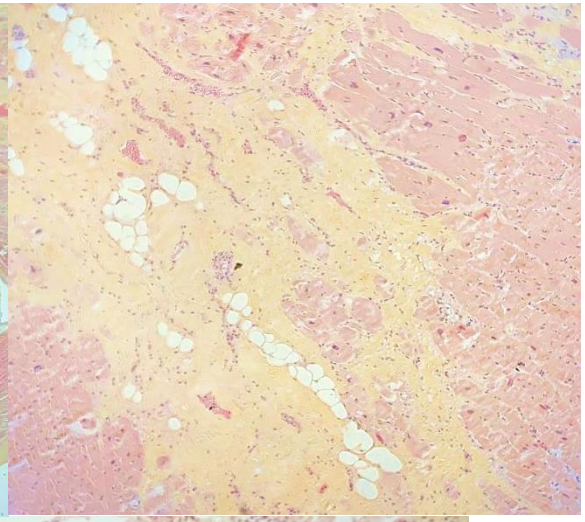

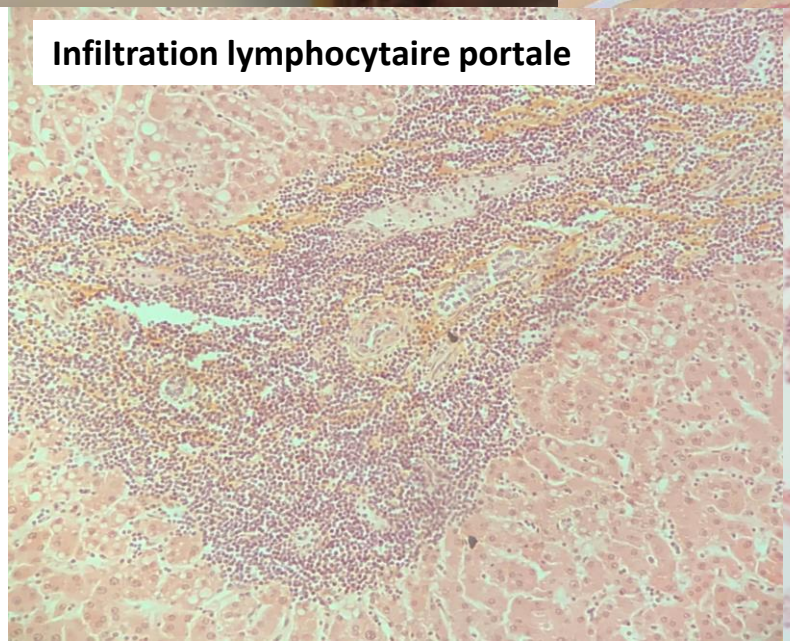

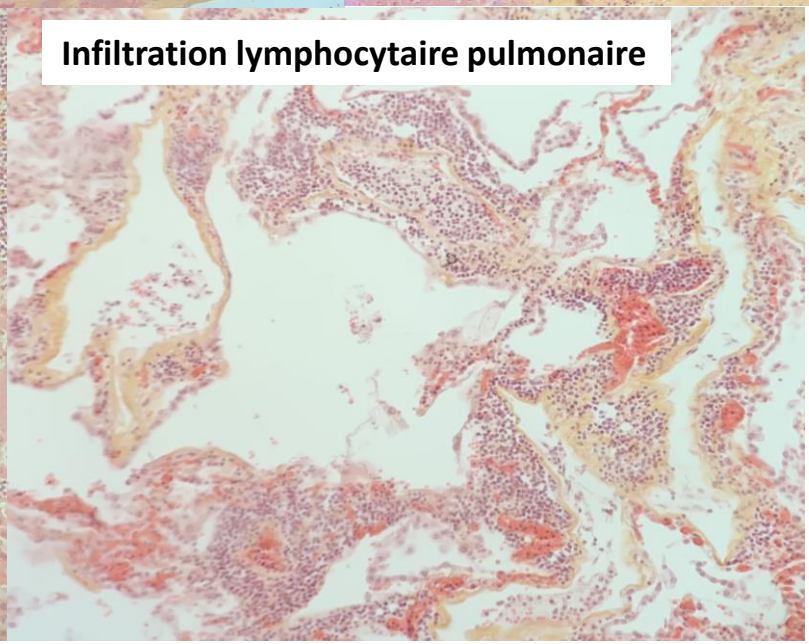

Discussion

Points positifs :

- Données concordant avec la littérature :
  - Sufang Tian et al. « Pathological study of the 2019 novel coronavirus disease (COVID-19) through postmortem core biopsies »
  - Maximilian et al. “Pulmonary Vascular Endothelialitis, Thrombosis, and Angiogenesis in Covid-19”
  - Sigurd et al. “Pulmonary Arterial Thrombosis in COVID-19 With Fatal Outcome: Results From a Prospective, Single-Center, Clinicopathologic Case Series “
- Délai rapide des autopsies
- Etat des patients de notre étude : moyenne d’âge « jeune », population issue de réanimation

Discussion

Points négatifs :

- Faible nombre de patients
- Recul sur les lésions induites par la réanimation/choc septique et le rôle des comorbidités des patients sur la décompensation de la pathologie infectieuse
- Atteintes rénale / myocardique non objectivées :
  - Kudose S et al. « Kidney Biopsy Findings in Patients with COVID-19 »
  - Zhe Xu et al. « Pathological findings of COVID-19 associated with acute respiratory distress syndrome »
- délai de séjour très variable (9 à 56 jours)

Discussion

Perspectives

- Séries autopsiques sur des décès extra-hospitaliers
- Série autopsique lors de la deuxième vague : évolution du potentiel pathogène ?
- Lésions de pancréatite aiguë : étiologies diverses envisageables
  - Etat inflammatoire sévère, hypoperfusion, effet cytopathogène direct, inflammation systémique, vascularites…
- Investigations supplémentaires : PCR multi-organes, immunologie pour étude inflammatoire/effet cytopathogène, ME pour étude du système vasculaire, focus sur les lésions neurologiques potentielles viro-induites

Conclusion

- Lésions comparables à celles de la littérature : atteinte pulmonaire et thromboses

- Etude comparative avec appariement de patients COVID et de patients issus de réanimation pour une autre pathologie infectieuse

Merci de votre attention