Hôpitaux Universitaires SAINT-LOUIS LARIBOISIÈRE FERNAND-WIDAL

Instituts thématiques Inserm Institut national de la santé et de la recherche médicale

Université de Paris

Lymphome primitif des séreuses (PEL) : étude anatomopathologique d'une cohorte monocentrique de 19 patients infectés par le VIH

Julien Calvani, Laurence Gérard, Wendy Cuccuini, Jean-Michel Cayuela,
Éric Oksenhendler et Véronique Meignin

Carrefour Pathologie | Hématopathologie ganglionnaire et cutanée | 24 novembre 2020

Introduction

Lymphome primitif des séreuses ou Primary effusion lymphoma (PEL)

- LNH B rare lié à HHV-8 (herpèsvirus)
- Terrain : hommes infectés par le VIH
- Epanchement des séreuses ± masse tissulaire solide
- Forme classique (PELc) *vs* extra-cavitaire (PELe)
- Pronostic péjoratif avec survie généralement < 12 mois

Assez peu d'études anatomopathologiques

Cohortes avec données manquantes

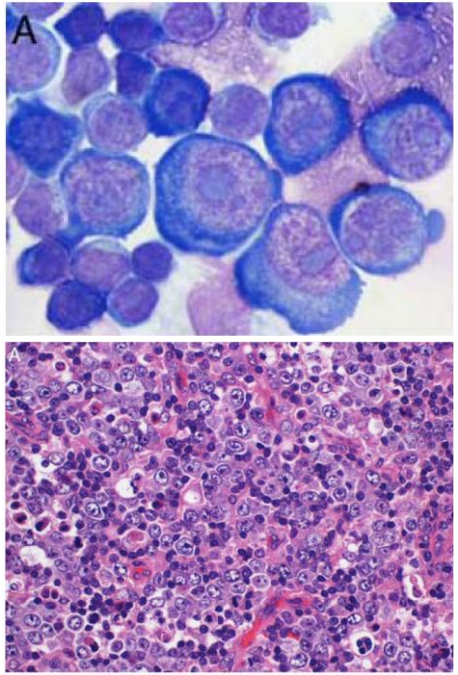

Pan *et al. Am J Surg Pathol.* 2012

Objectifs de l’étude

Caractériser sur le plan clinique, morphologique, et immunophénotypique les PEL sur une cohorte monocentrique de sujets infectés par le VIH

Marqueurs peu/pas étudiés : PD-1, PD-L1, BOB1, OCT2, CD38, et MYC

Comparer les formes classiques et extra-cavitaires

Comparer les formes EBV+ et EBV-

Matériel & Méthodes

Patients infectés à VIH
1er épisode de LNH ou MCD multicentrique

↓

Cohorte « lymphoprolifération et VIH » (1997)

↓

Identification des cas de PEL

↓

Seuls les patients avec suffisamment de matériel cyto- et/ou histologique pour réaliser l'ensemble des immunomarquages ont été inclus

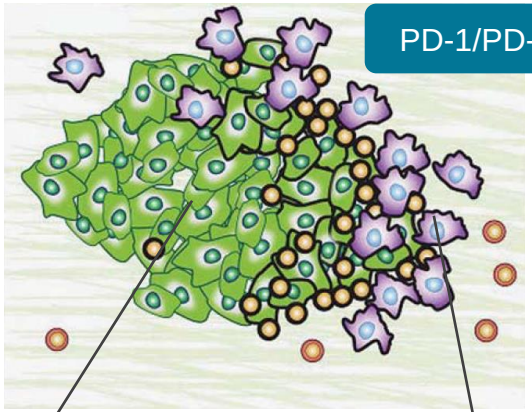

Cellules tumorales	Micro-environnement
PD-L1+ : ≥5%	PD-L1+ : ≥20%
PD-1+ : ≥5%	PD-1+ : ≥20%

Taube *et al. Mod Pathol.* 2018
Gravelle *et al. Oncotarget. 2017*

Résultats

Caractéristiques démographiques, liées au VIH et à HHV-8

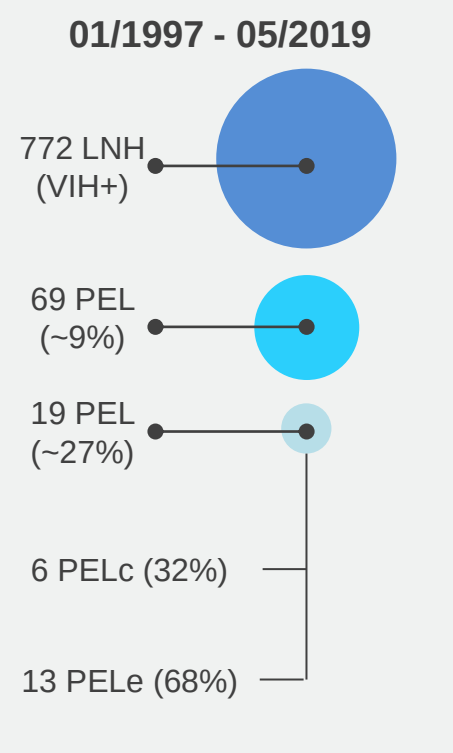

- **Caractéristiques démographiques**
  - Sexe masculin : 19/19 (100%)
  - Age : 48,3 ans (IQR, 40,4 – 56,0)
- **Caractéristiques liées au VIH**
  - Durée d'évolution : 11,90 ans (IQR, 2,5 – 16,3)
  - 12 patients en stade C (63%)
  - CD4+ : 312/mm^3 (IQR, 213,0 – 400,5)
  - ARN VIH+ : 9/19 (47%)
  - cART : 15/19 (79%)
- **Caractéristiques liées à HHV-8**
  - MCD : 6/19 (31%)
  - Kaposi : 8/19 (42%)

Résultats

Analyse morphologique

- Anaplasique : 9/19 (47%)
- Immunoblastique/Plasmablastique : 10/19 (53%)
- Mitoses et corps apoptotiques
- Nécrose tumorale : 4/17 (= 24%)

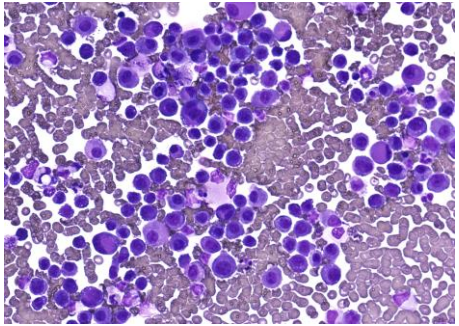

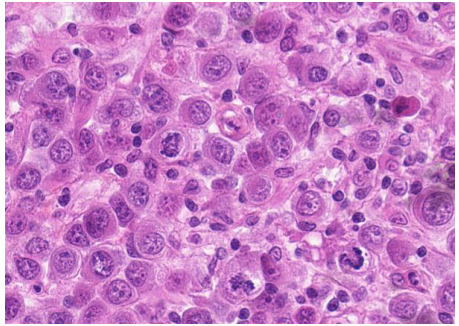

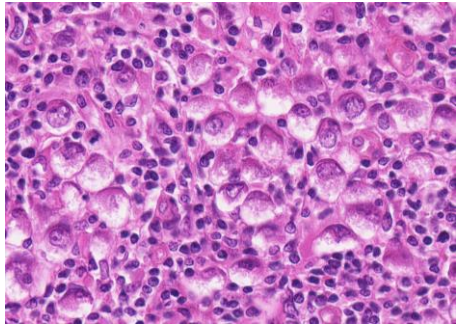

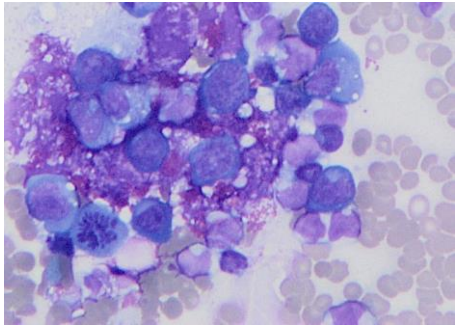

Résultats

Immunomarquages hors PD-1 et PD-L1

- HHV-8+ : 19/19 (100%)
- EBER+ : 14/19 (74%)
- EBER- : 2 PELc / 3 PELe

- Marqueurs B :
  - CD19 ± CD20 ± CD79a ± PAX5 : 2/19 (11%)
  - BOB1 ± OCT2 : 6/19 (32%)
  - CD38 ± CD138 : 14/19 (74%) +++
  - Ig kappa et/ou lambda : 3/19 (16%)

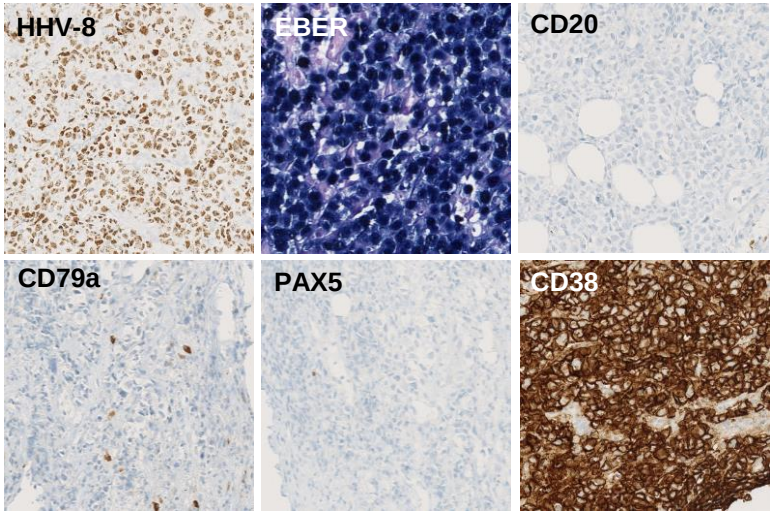

Résultats

Immunomarquages hors PD-1 et PD-L1

- Marqueurs T :
  - CD2 : 2/19 (11%)
  - CD3 : 10/19 (53%) +++
  - CD4 : 3/19 (16%)
  - CD5 : 1/19 (5%)
  - CD8 : 0/19 (0%)

- MUM1 : 18/19 (94%) +++
- MYC : 14/19 (74%) +++
- CD30 : 7/19 (37%)

- Ki67 = 93% (moyenne)

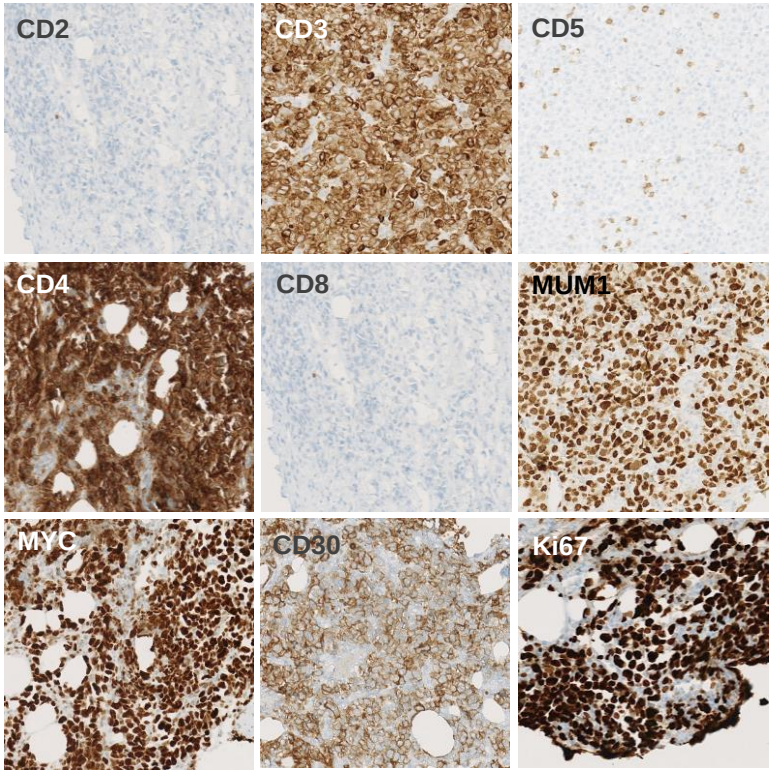

Résultats

Immunomarquages anti-PD-L1 et anti-PD-1

Cellules tumorales

PD-L1+ : 2/19 (11%)

PD-1+ : 0/19 (0%)

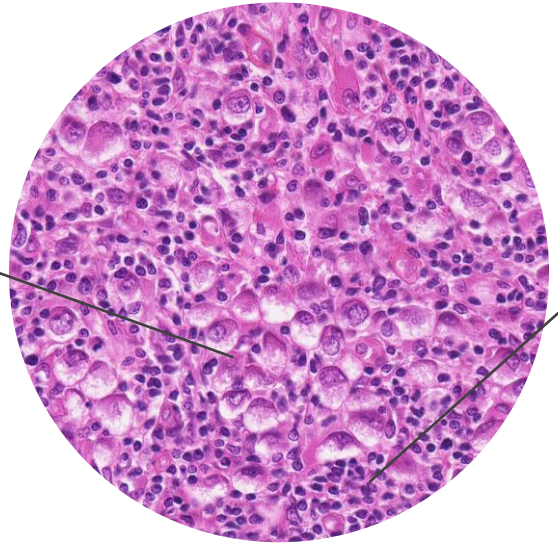

Micro-environnement

PD-L1+ : 3/19 (16%)

PD-1+ : 5/19 (26%)

Faible expression de PD-L1 et/ou PD-1 dans les PEL

Résultats

Survie globale (OS) et survie sans progression (PFS)

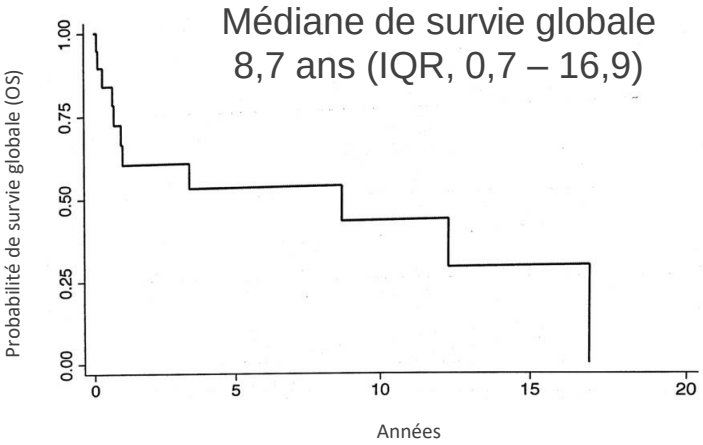

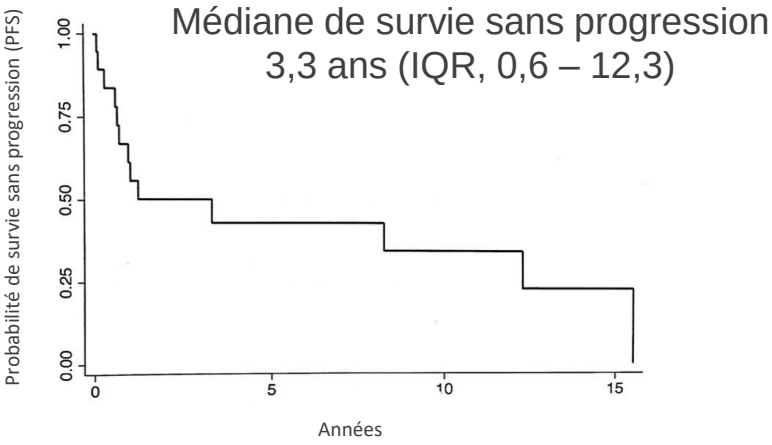

- Médiane de suivi : 2,5 ans
- 11 patients décédés (63%) :
  - Progression PEL (n = 10)
  - Cancer pulmonaire (n =1)

- Rémission complète (RC) : 11 / 18
- Rechute : 5 /18 (7 – 186 mois)

Résultats

PEL classiques *versus* PEL extra-cavitaires

PAS DE DIFFÉRENCE SIGNIFICATIVE +++

PEL extra-cavitaires
(n = 13)

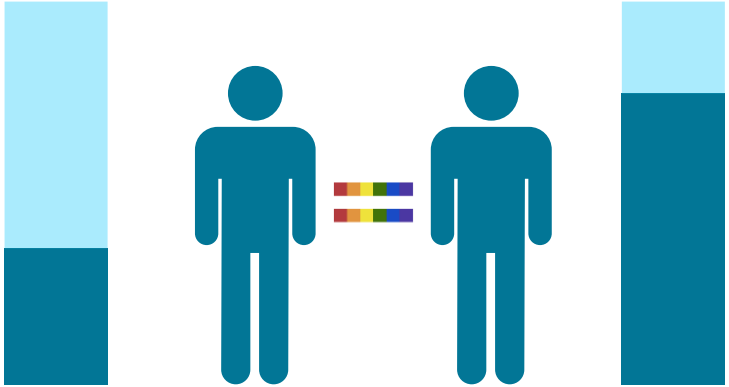

PEL classiques
(n = 6)

Résultats

PEL EBER+ *versus* PEL EBER-

PEL EBER+
(n = 14)

MCD
2/14 (14%)

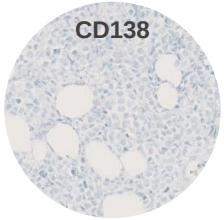

3/14 (21%)



PEL EBER-
(n = 5)

MCD
4/5 (80%)

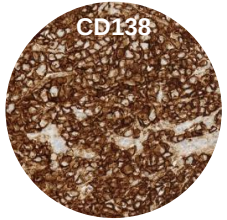

4/5 (80%)

PAS DE DIFFÉRENCE MAJEURE +++

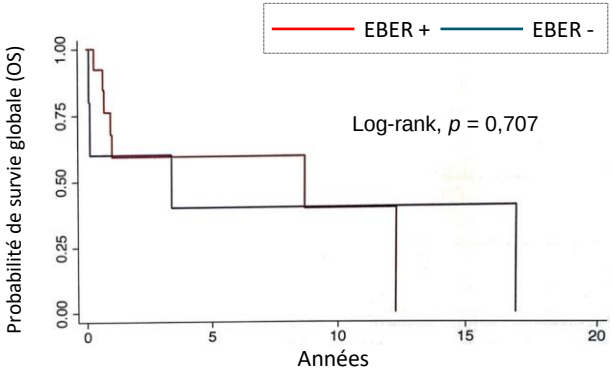

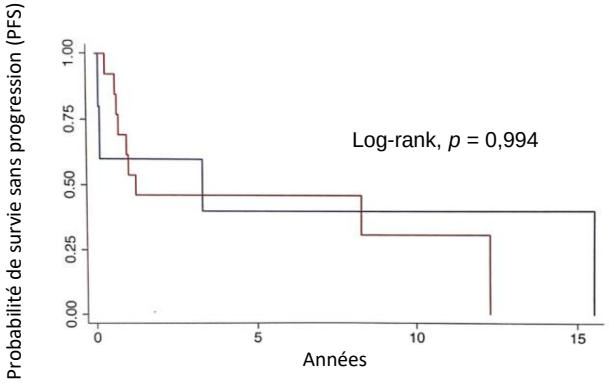

Discussion

Rôle de l'EBV dans les PEL ?

- Très peu d'études +++
- Lurain *et al*. (2019) :
  - Etude de survie uniquement
  - Meilleur pronostic (OS) des PEL EBER+
- Trois profils transcriptomiques : PEL EBER+ ~ EBER-
- Crispr/Cas9 (2018) : PEL EBER+ = EBER-

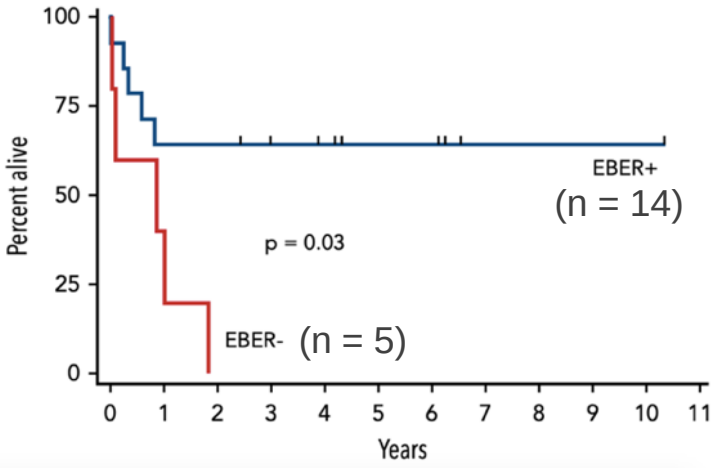

D'après Lurain *et al*, 2019, *Blood*

Impact marginal de l'EBV dans les PEL ???

Conclusion

- Etude anatomopathologique exhaustive d’une cohorte monocentrique de PEL survenus chez 19 patients infectés par le VIH
- Faible expression de PD-1 et PD-L1, rarement BOB1/OCT2, CD38+, MYC+ et MUM1+
- Pas de différence significative entre les PELc et PELe
- Pas de différence significative entre les PEL EBER+ et PEL EBER-

Remerciements

- Service de Pathologie, Hôpital Saint-Louis :
  - L'ensemble de l'équipe technique +++
- Service d'immunopathologie clinique, Hôpital Saint-Louis :
  - Pr Éric Oksenhendler (chef de service)
  - Dr Laurence Gérard +++
- Laboratoire d'hématologie moléculaire, Hôpital Saint-Louis
- Laboratoire de cytonégétique, Hôpital Saint-Louis