Diagnostic histologique des polypes colorectaux en 2019
La vigilance reste de mise
Ecarts inter-observateurs lors d'une évaluation nationale de l'AFAQAP

S. YACOUB (1), **C. EGELE** (2), **MP. CHENARD** (1,2), **JP. BELLOCQ** (2), **JF. FLEJOU** (3)

(1) Département de Pathologie, Hôpitaux Universitaires de Strasbourg
(2) AFAQAP, Hôpital de Hautepierre
(3) Service d'Anatomie et de Cytologie Pathologiques, CHU - Hôpital Saint Antoine

Carrefour Pathologie 2020

afAQap
ASSOCIATION FRANÇAISE D'ASSURANCE QUALITÉ EN ANATOMIE PATHOLOGIQUE

Contexte et objectif

- Les polypes colorectaux, un groupe hétérogène :

  lésions bénignes, précancéreuses et cancéreuses

- Examen anatomopathologiques = Gold standard
  - Mais écarts diagnostiques fréquents
  - 35% de discordances diagnostiques avec impact thérapeutique *(Etude de 2006 dans le Bas-Rhin - JF Fléjou)*

- Limiter la variabilité diagnostique = meilleure prise en charge

- L'AFAQAP a proposé en 2019 un test diagnostique portant sur les polypes colorectaux observés dans la pratique courante.

Méthode

- 67 pathologistes participants émanant de structures différentes
- Niveau de pratique : 95 % de niveaux intermédiaire ou confirmé
  - Niveau débutant : 5 %
  - Niveau intermédiaire :61 %
  - Niveau confirmé : 34 %

Méthode

- 12 lames numériques HES de 12 lésions

- 3 niveaux de difficulté diagnostique :
  - élémentaire : 5 cas
  - intermédiaire : 4 cas
  - difficile : 3 cas

- Question unique pour chaque lame : quel est votre diagnostic ?

Résultats

Note globale

14,4 / 20

(extrêmes : 0,8 - 20)

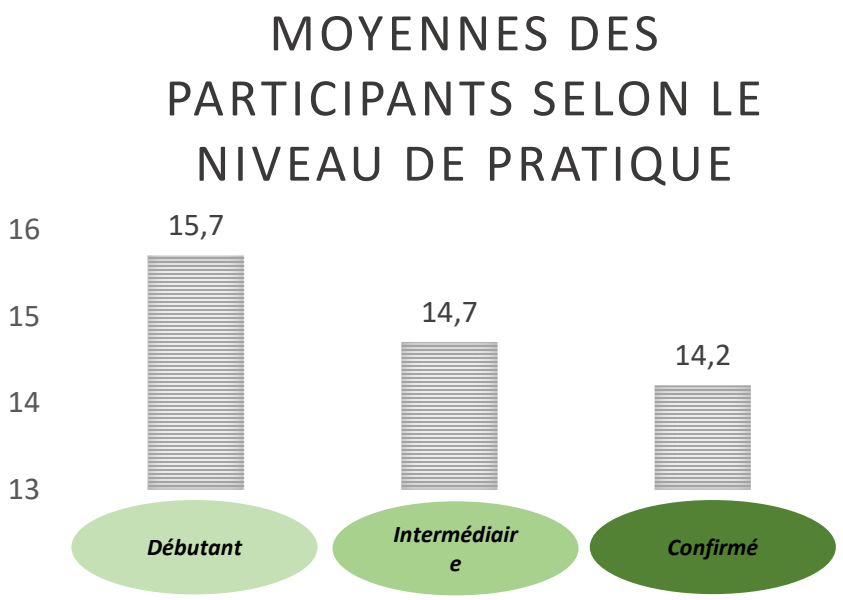

Résultats

Meilleurs taux de réponses justes

- 2 lésions élémentaires
  - Cas 3 : Polype juvénile
  - Cas 4 : Polype cloacogénique
- 2 lésions de difficulté intermédiaire
  - Cas 7 : Polype de Peutz-Jeghers
  - Cas 10 : Adénome festonné traditionnel avec dysplasie de bas grade

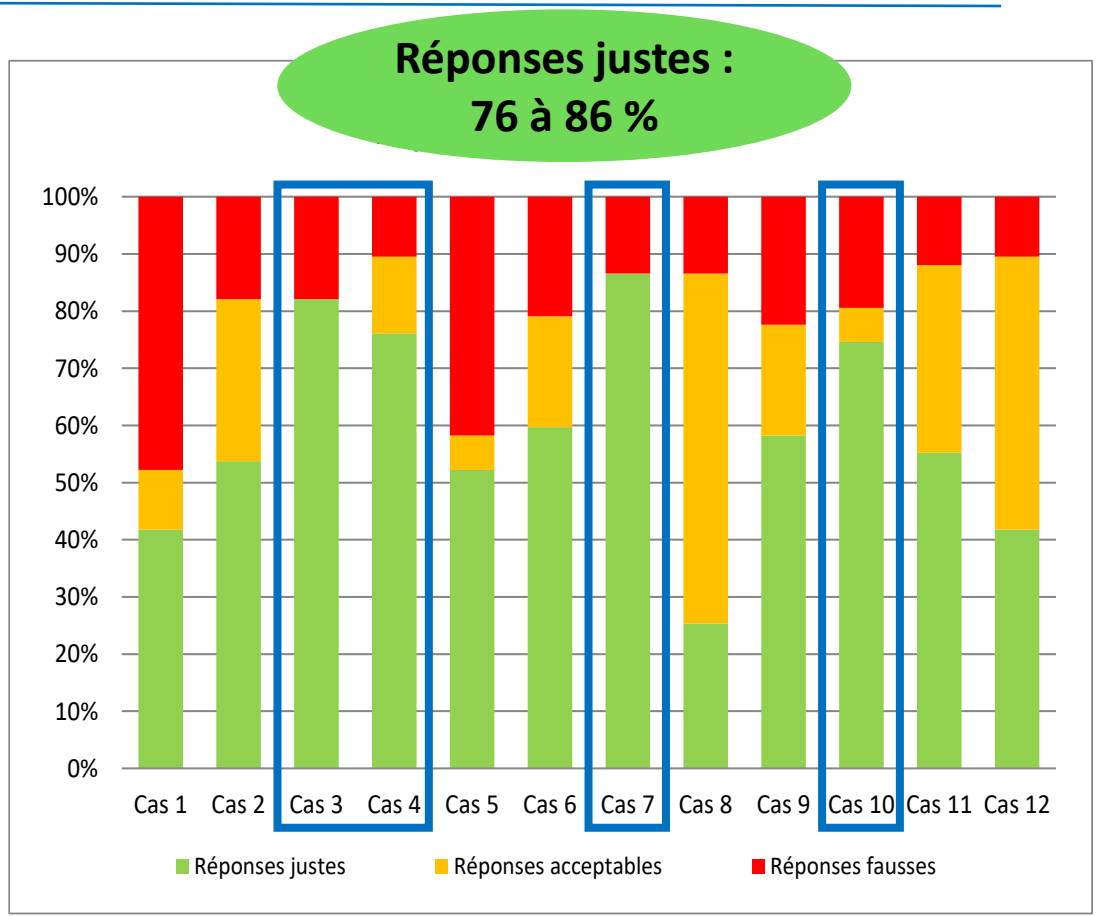

Résultats

- Difficultés d'interprétation
  - Cas 1 et 5
  - 2 lésions de niveau difficile
  - 2 adénomes transformés
  - Cas 8: adénome tubuleux en dysplasie de HG

86,6 % de réponses correctes

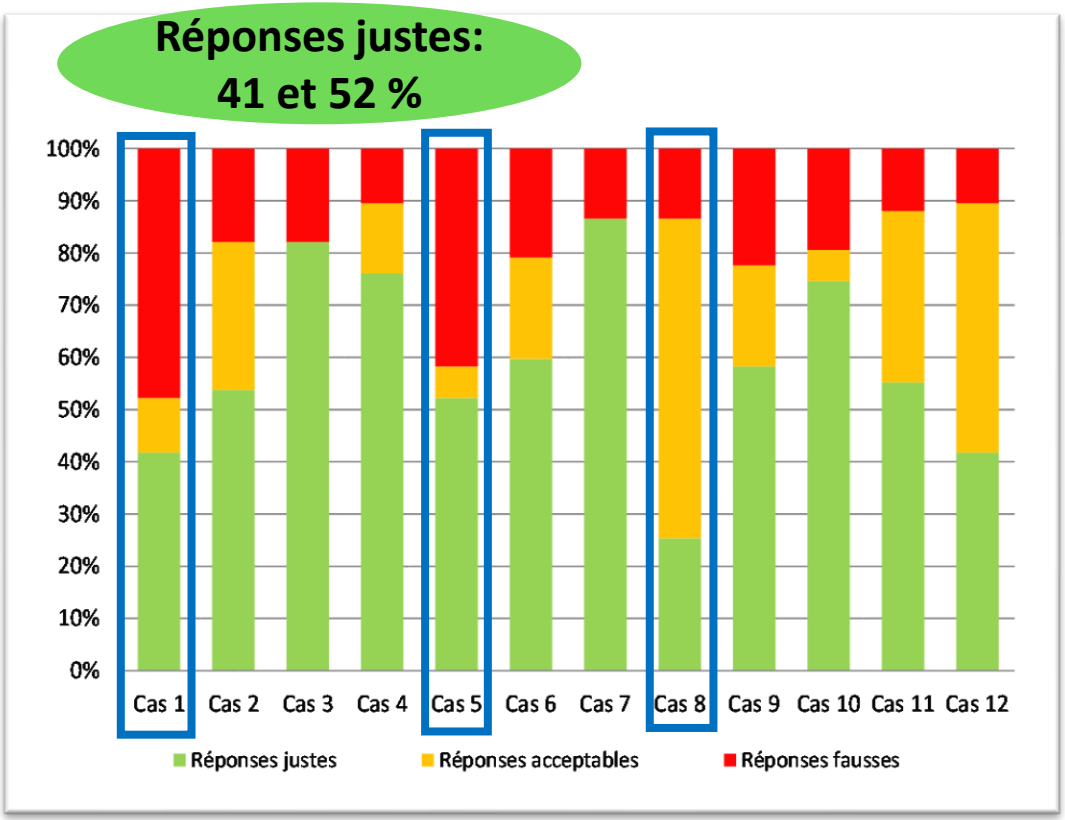

Cas 1 : adénome transformé, pT1 , sans critères péjoratifs

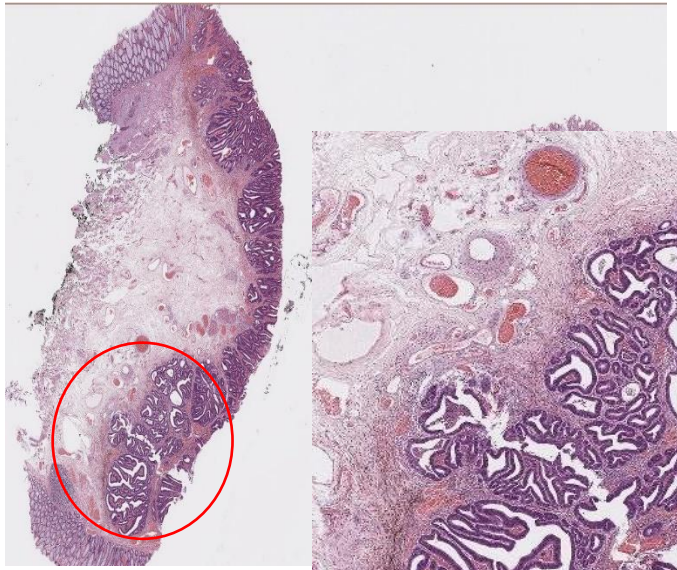

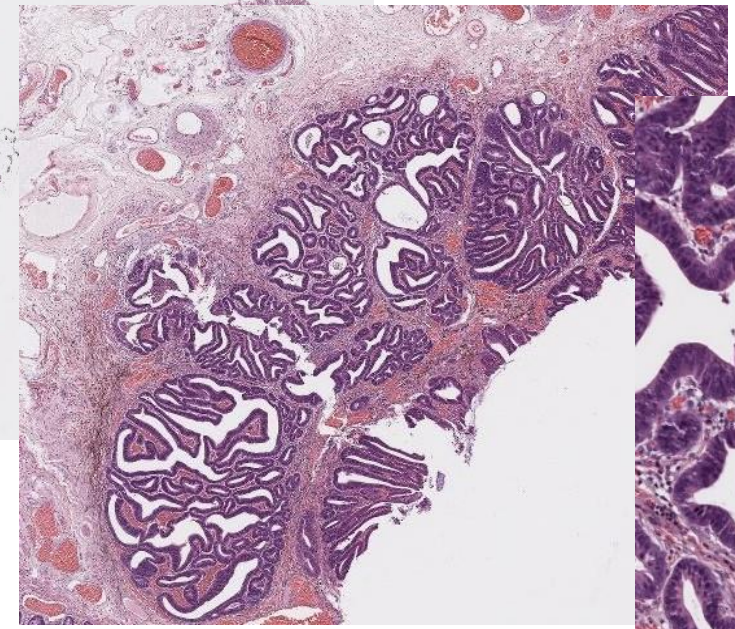

Réponses :

- Dysplasie BG : 25,4 %
- Dysplasie HG : 16,4 %

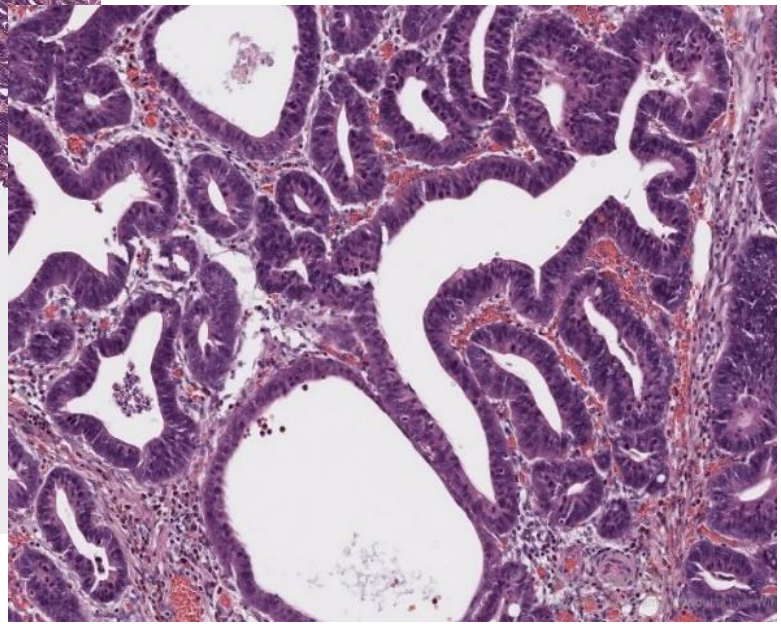

Cas 5 : adénome transformé, pT1 , avec critères péjoratifs

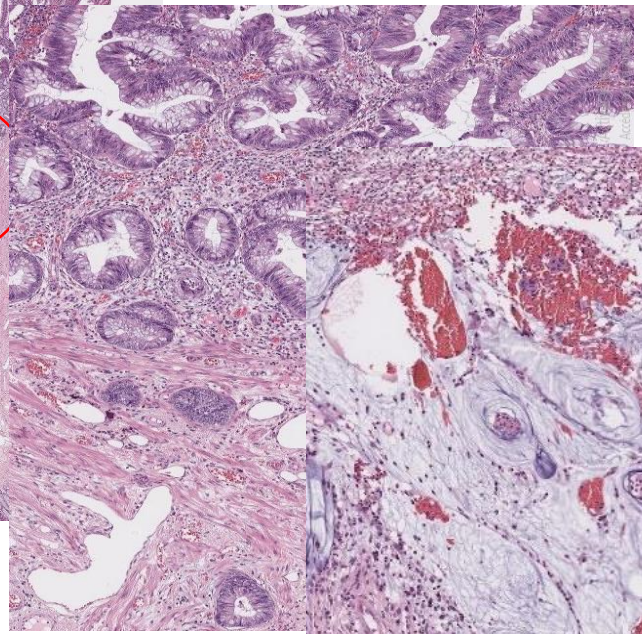

Emboles

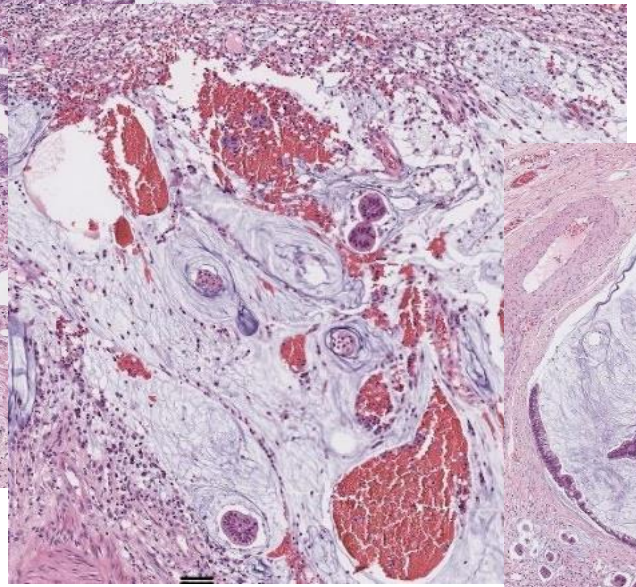

Bourgeonnement tumoral

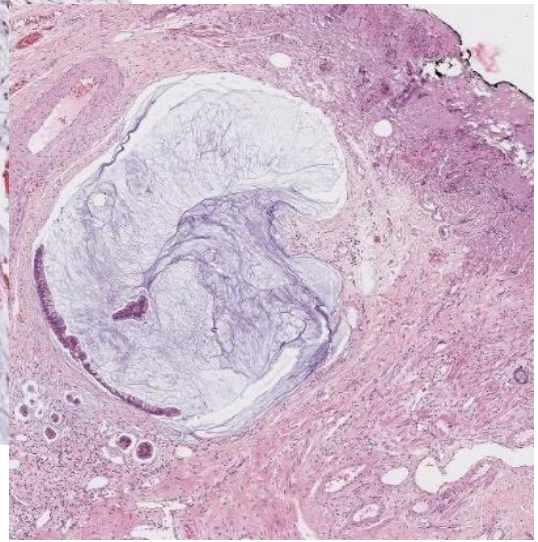

Réponse :

Dysplasie BG : 38,8 %

Autres adénomes transformés

Cas 11 : stade **pT1, avec facteurs péjoratifs**

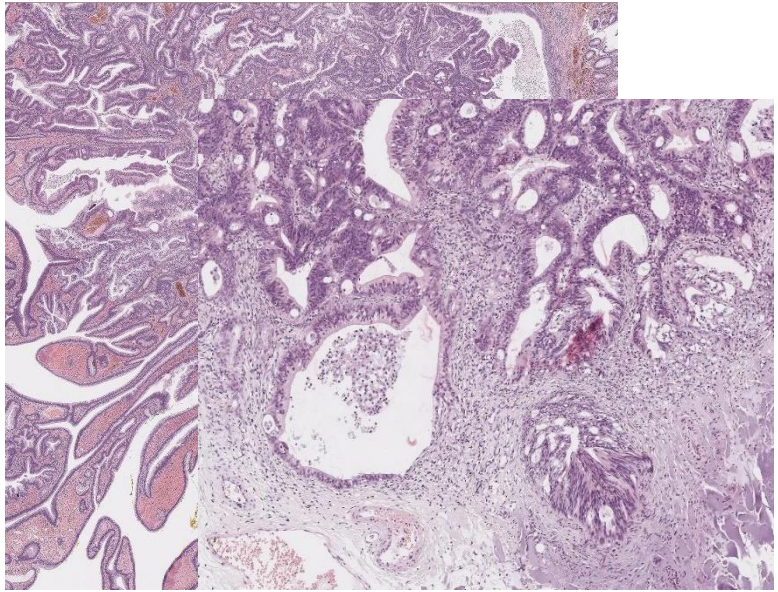

Réponses correctes : 88 %

justes : 55,2 %

acceptables : 32,8 % **(facteurs péjoratifs)**

Cas 12 : **stade pTis**

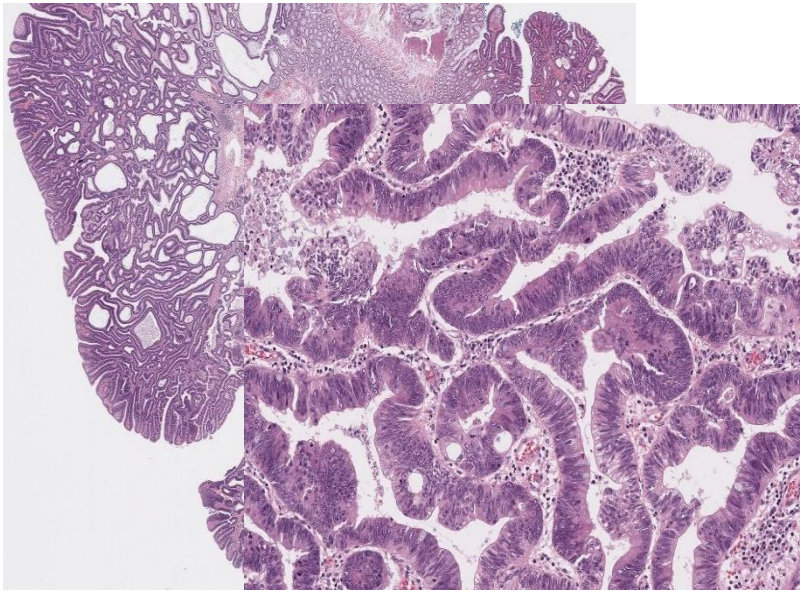

Réponses correctes: 88,6 %

justes : 41,8 %

acceptables : 46,8 % **(DHG)**

Les adénomes / polypes sessiles festonnés (A/PSF)

- 2 lésions de type A/PSF avec des degrés de dysplasie différents
- Même profil de réponse:
  - Réponse juste ≃ 60 %
  - Réponses acceptables ≃ 19,4 %

Degré de dysplasie

Réponses justes : 58,2 % et 59,7 %

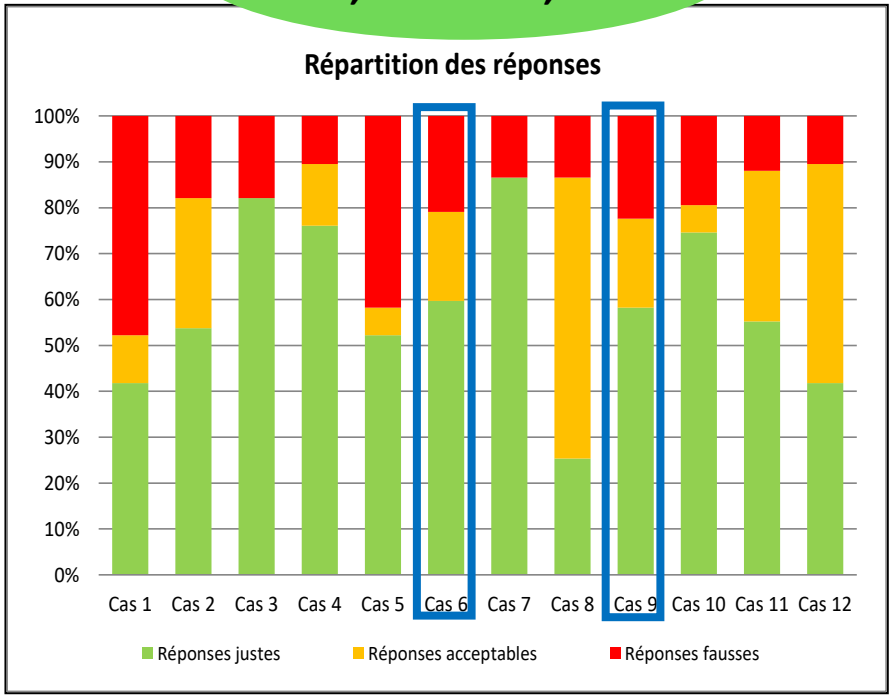

En synthèse

- Les écarts diagnostiques persistent 15 ans après (cf. évaluation de 2006)

- Difficultés récurrentes dans :
  - le diagnostic des adénomes transformés
  - le diagnostic des A/PSF
  - l’évaluation du degré de dysplasie

Merci pour votre attention