TUMEURS THORACIQUES AVEC DIMINUTION OU EXTINCTION DE BRG1 : QUAND FAUT-IL Y PENSER ?

À propos d'une expérience locale de 8 cas

Nicolas PITON, Marie CSANYI, Émilie ANGOT, Marik LAÉ, Florent MARGUET, Jean-Christophe SABOURIN

CARREFOUR PATHOLOGIE 2020

2015

nature genetics

SMARCA4 inactivation defines a group of undifferentiated thoracic malignancies transcriptionally related to BAF-deficient sarcomas

Francois Le Loarer[1–3], Sarah Watson[4,5], Gaelle Pierron[6], Vincent Thomas de Montpreville[7], Stelly Ballet[6], Nelly Firmin[8], Aurelie Auguste[9], Daniel Pissaloux[2], Sandrine Boyault[10], Sandrine Paindavoine[2], Pierre Joseph Dechelotte[11], Benjamin Besse[12,13], Jean Michel Vignaud[14], Marie Brevet[3,15], Elie Fadel[13,16], Wilfrid Richer[4,17], Isabelle Treilleux[2], Julien Masliah-Planchon[5,6], Mojgan Devouassoux-Shisheboran[18], Gerard Zalcman[19,20], Yves Allory[21–23], Franck Bourdeaut[6,24], Francoise Thivolet-Bejui[3,15], Dominique Ranchere-Vince[2], Nicolas Girard[3,25], Sylvie Lantuejoul[26,27], Francoise Galateau-Sallé[28,29], Jean Michel Coindre[30,31], Alexandra Leary[9,12], Olivier Delattre[4–6], Jean Yves Blay[1,3,32,33] & Franck Tirode[4,5,33]

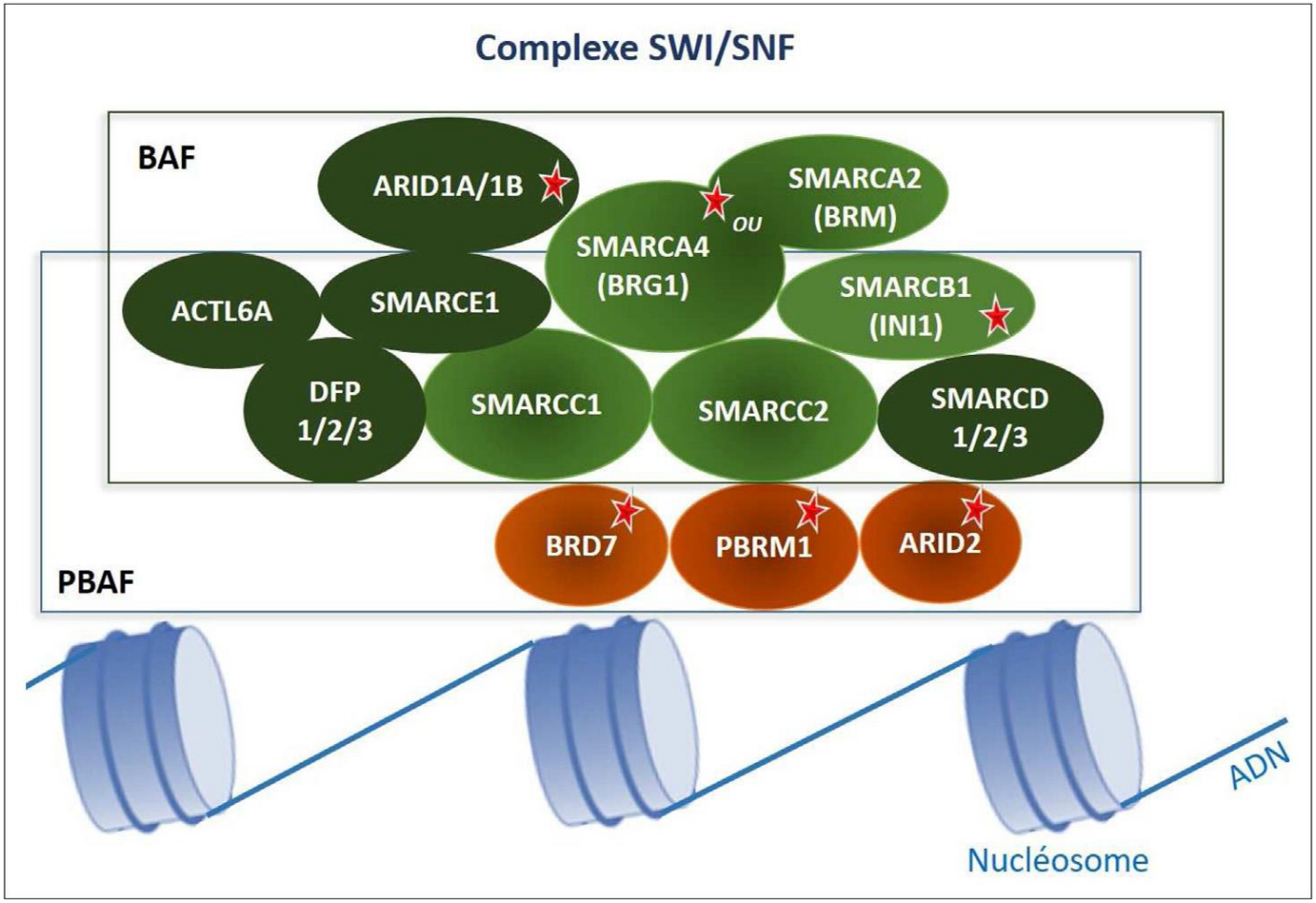

Les tumeurs thoraciques SMARCA4 déficientes : une nouvelle entité

Bull Cancer 2020; 107: 41–47

en ligne sur / *on line on*
www.em-consulte.com/revue/bulcan
www.sciencedirect.com

Elise Decroix [1,2], Karen Leroy [1,3], Marie Wislez [1,4], Ludovic Fournel [5], Marco Alifano [1,5], Diane Damotte [1,2], Audrey Mansuet-Lupo [1,2]

Progression-Free Survival on Platinum Chemotherapy

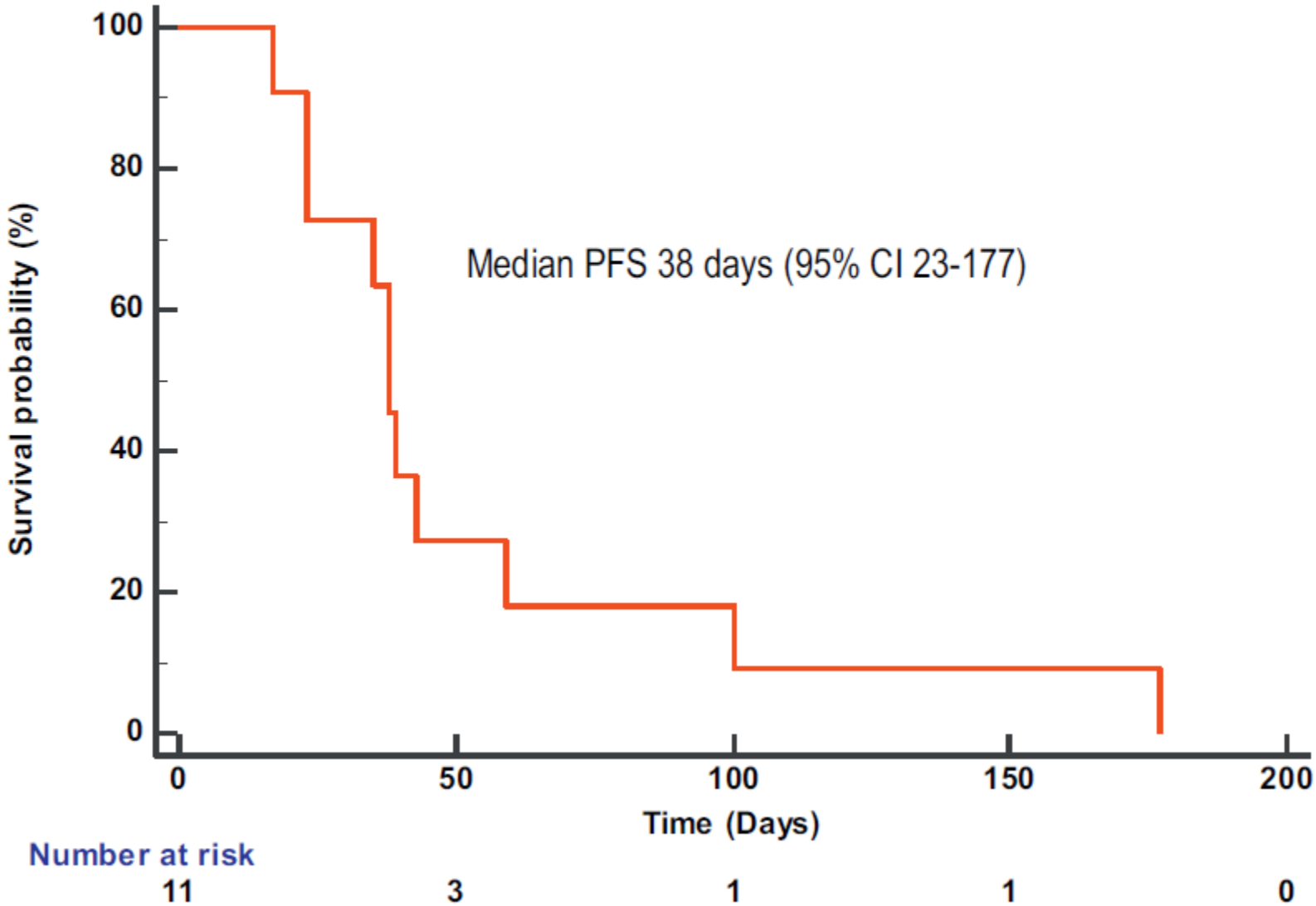

Dagogo-Jack *et al*. Clinicopathologic characteristics of BRG1-deficient NSCLC. *Journal of Thoracic Oncology* *Vol. 15 No. 5: 766-776*

Méthodologie

- Recherche rétrospective sur la période entre le 01/01/2018 et le 05/05/2020

- Toutes les tumeurs thoraciques diagnostiquées « déficientes pour BRG1 »

- Désarchivage et relecture

Résultats

- 8 cas

- 7 hommes (88%) et 1 femme (12%)

- Âge moyen = 53 ans (écart-type = 8)

Résultats

Statut tabagique disponible pour 6 patients :

- 5 fumeurs (moyenne de 32 PA)
- 1 n’ayant jamais fumé

Résultats

Caractéristiques microcopiques :

- Tumeurs peu différenciées
- Architecture solide
- Nombreuses mitoses
- Cytoplasme relativement abondant
- Pas d’artefact d’écrasement

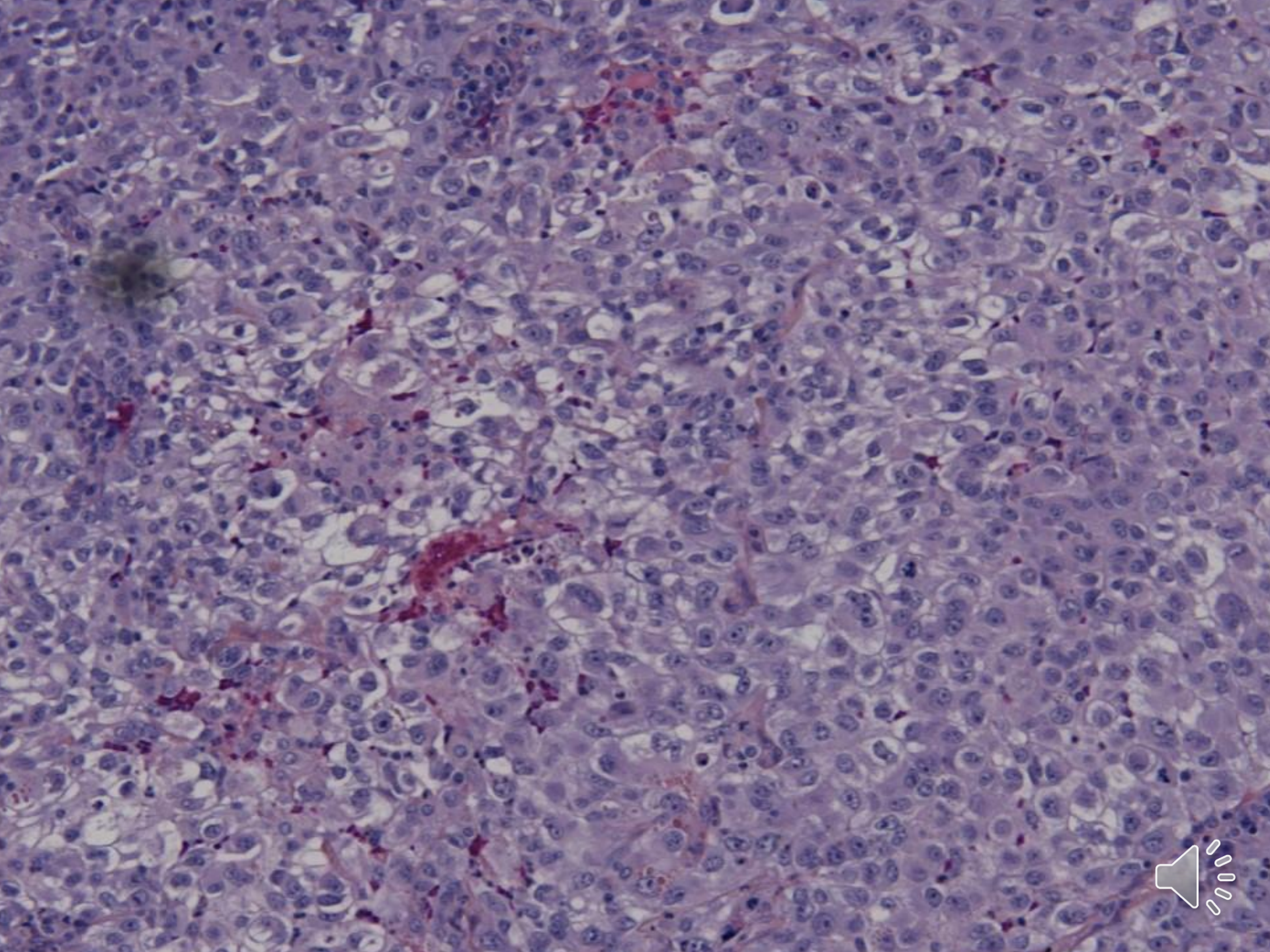

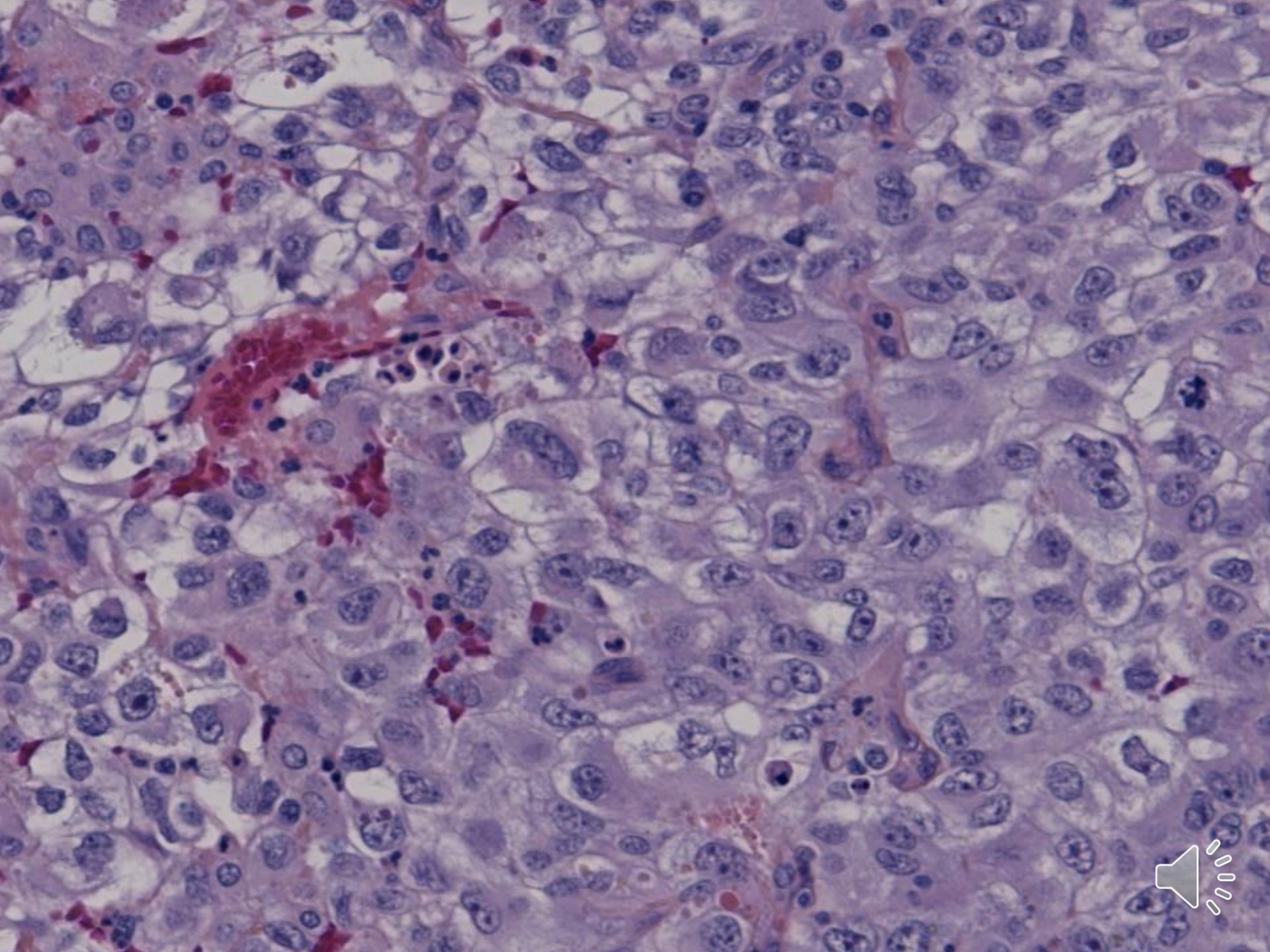

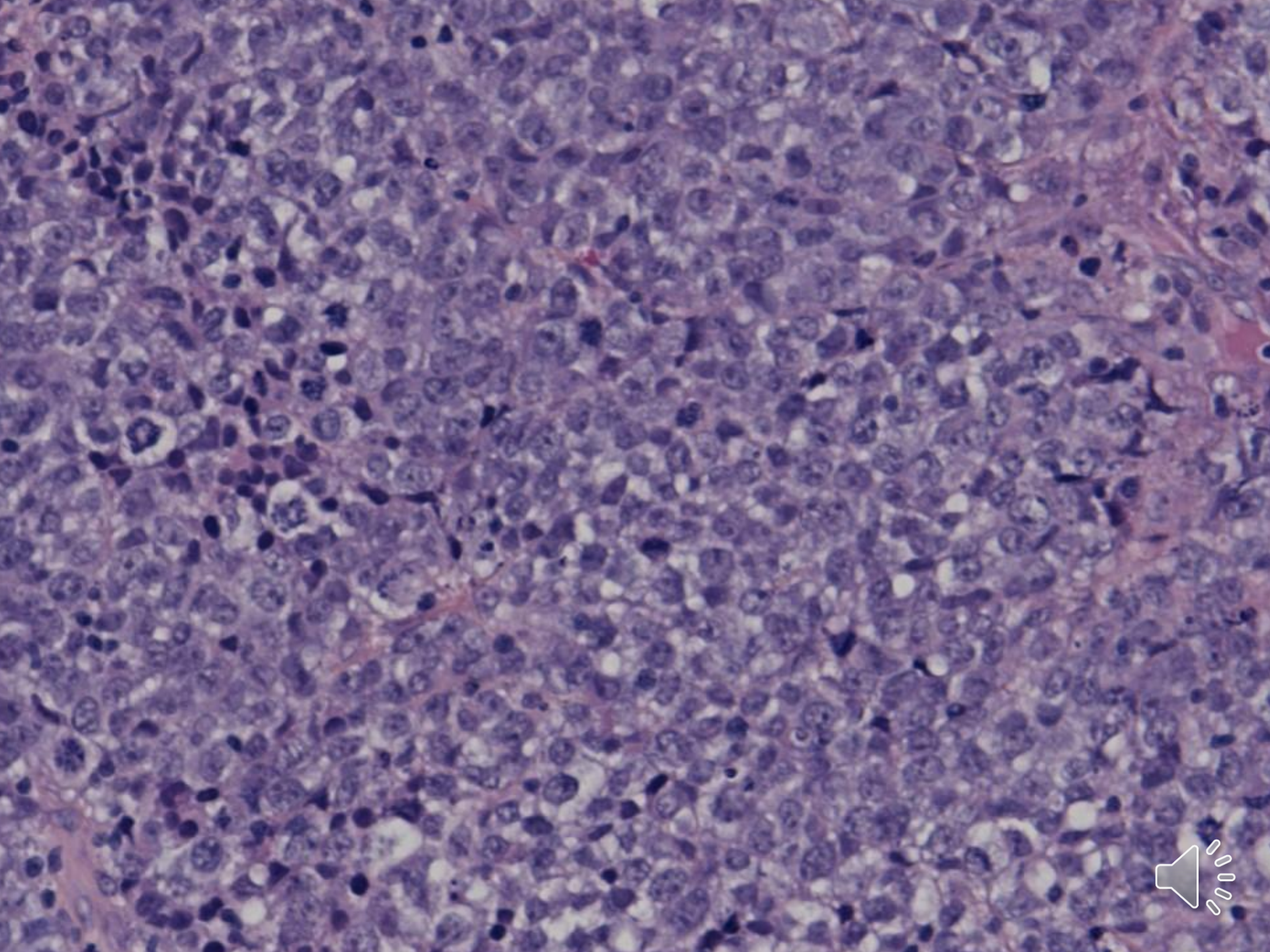

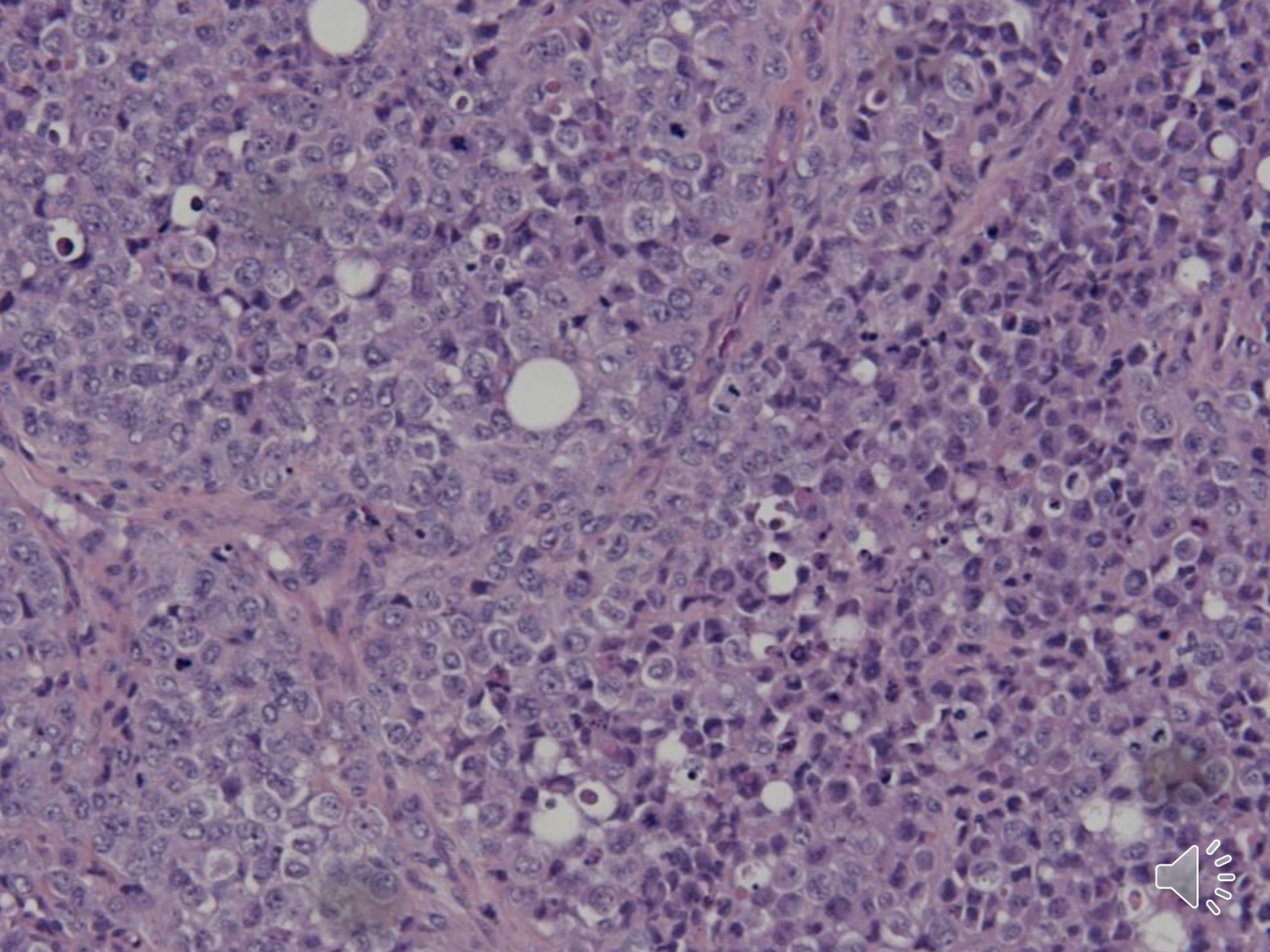

Résultats

L'immunomarquage BRG1 a toujours été demandé en dernière intention,

- avec INI-1 et NUT

- Après avoir éliminé un lymphome, un mélanome et carcinome neuroendocrine

Résultats

- Pour 5 cas, p40 ou p63 (n = 3) et TTF1 (n = 2) étaient faiblement positifs, de façon hétérogène

- Pour les 3 autres cas, ces marqueurs étaient négatifs

Résultats

Distinction carcinome / sarcome BRG1-déficient :

- « carcinome » pour 4 cas (50%) : cytokératines positives ; SALL4 et CD34 négatifs

- « sarcome » pour 4 cas (50%) : cytokératines négatives ; SALL4 ou CD34 positifs

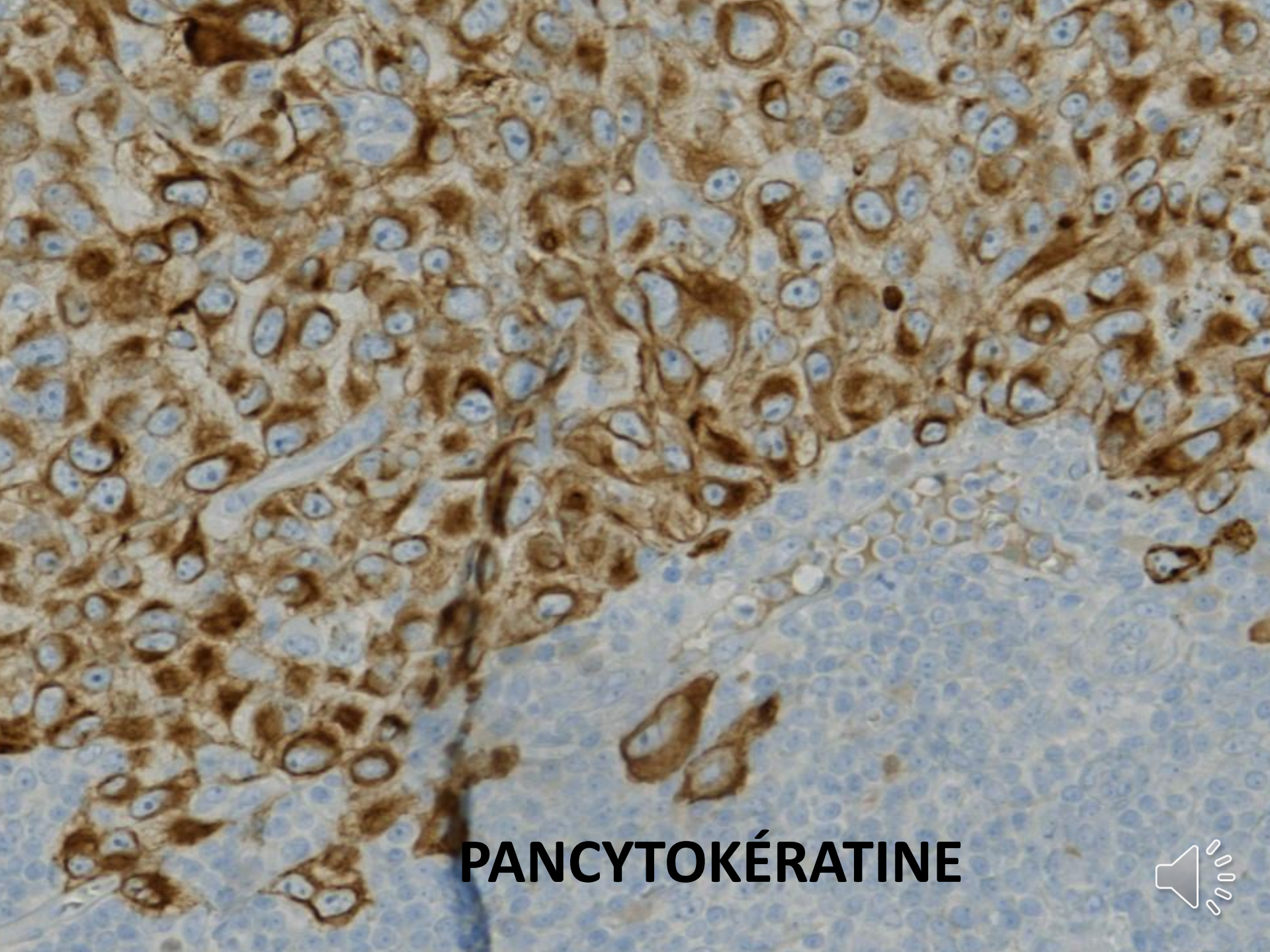
PANCYTOKÉRATINE

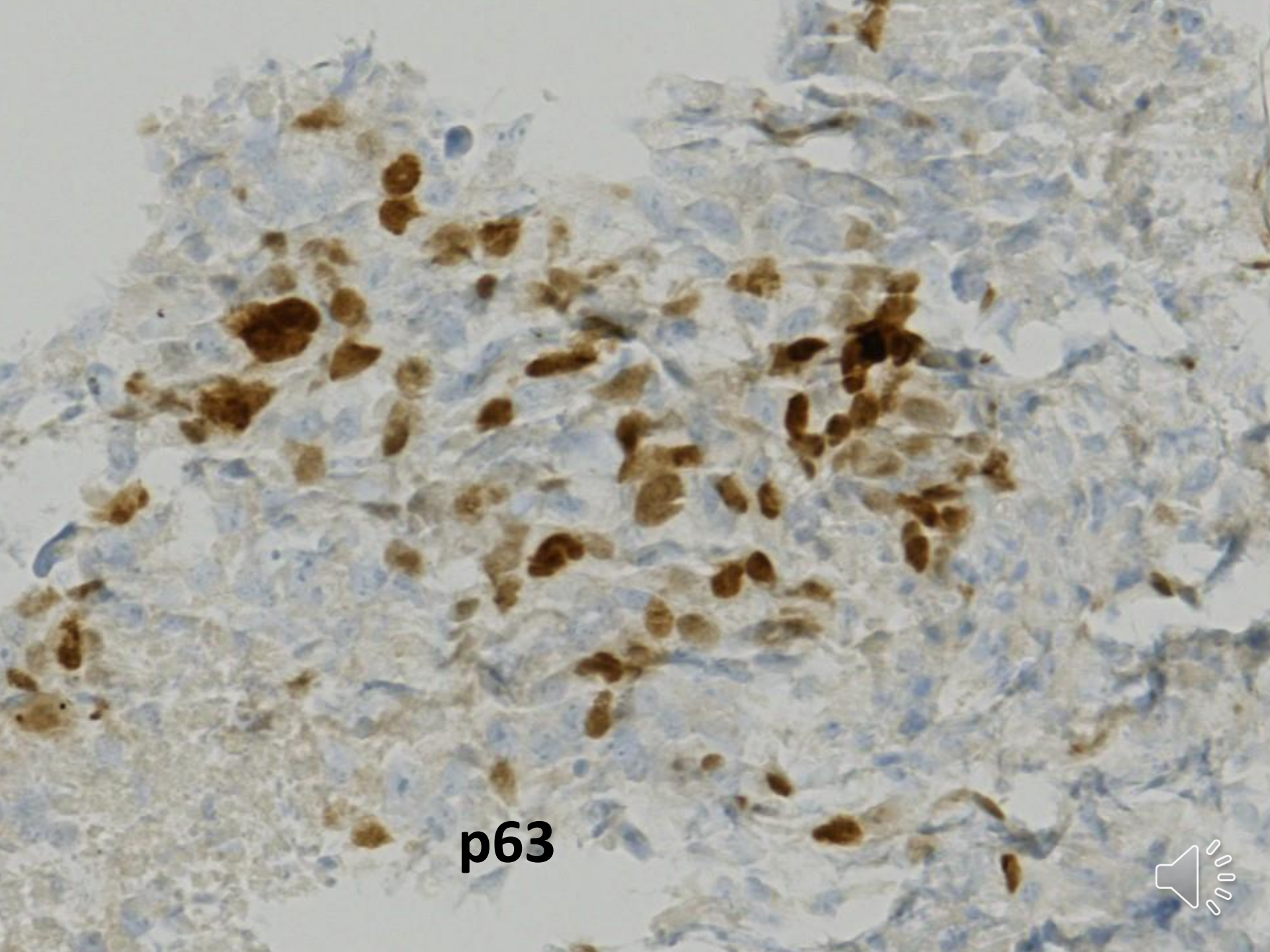
p63

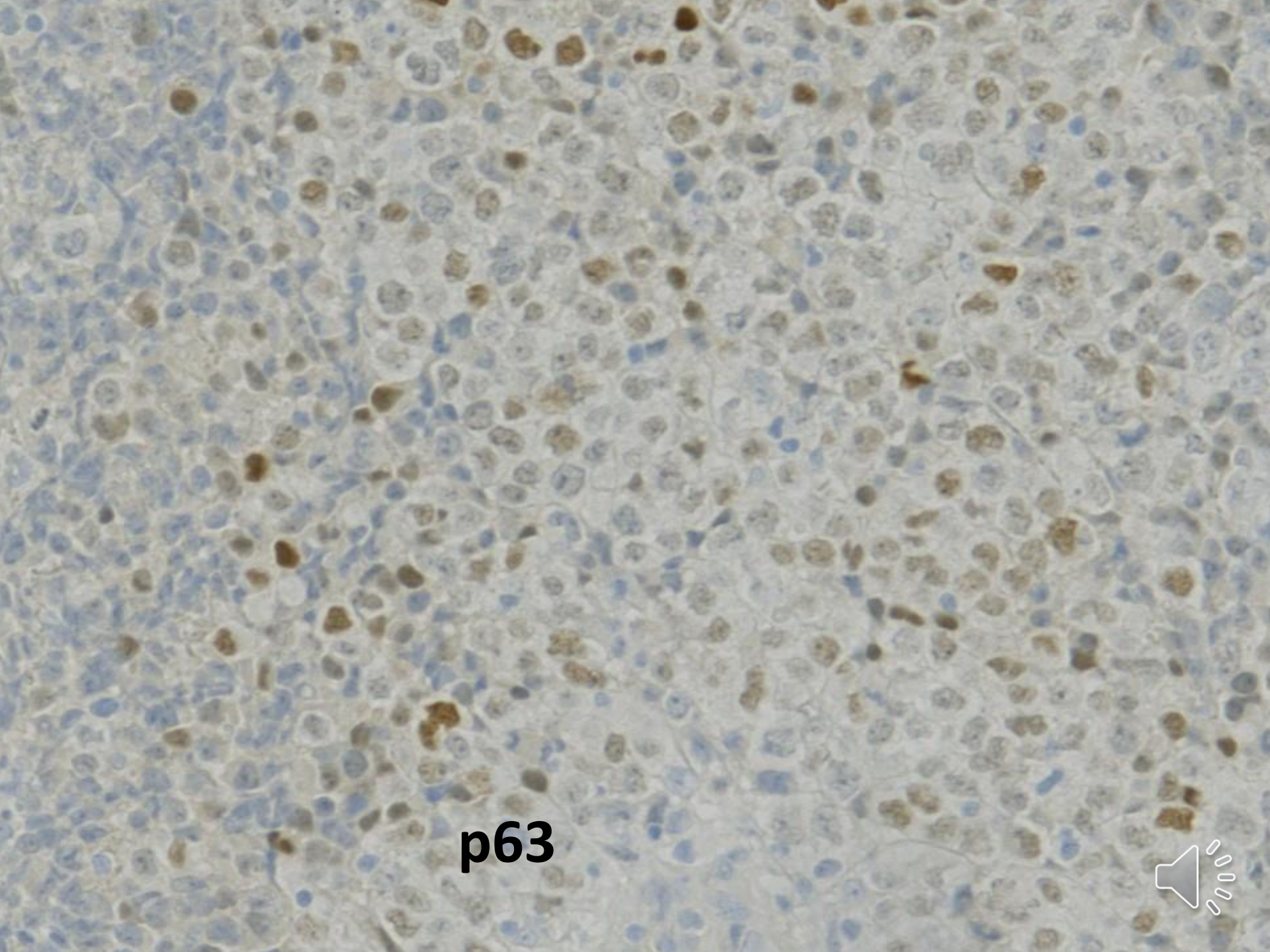
p63

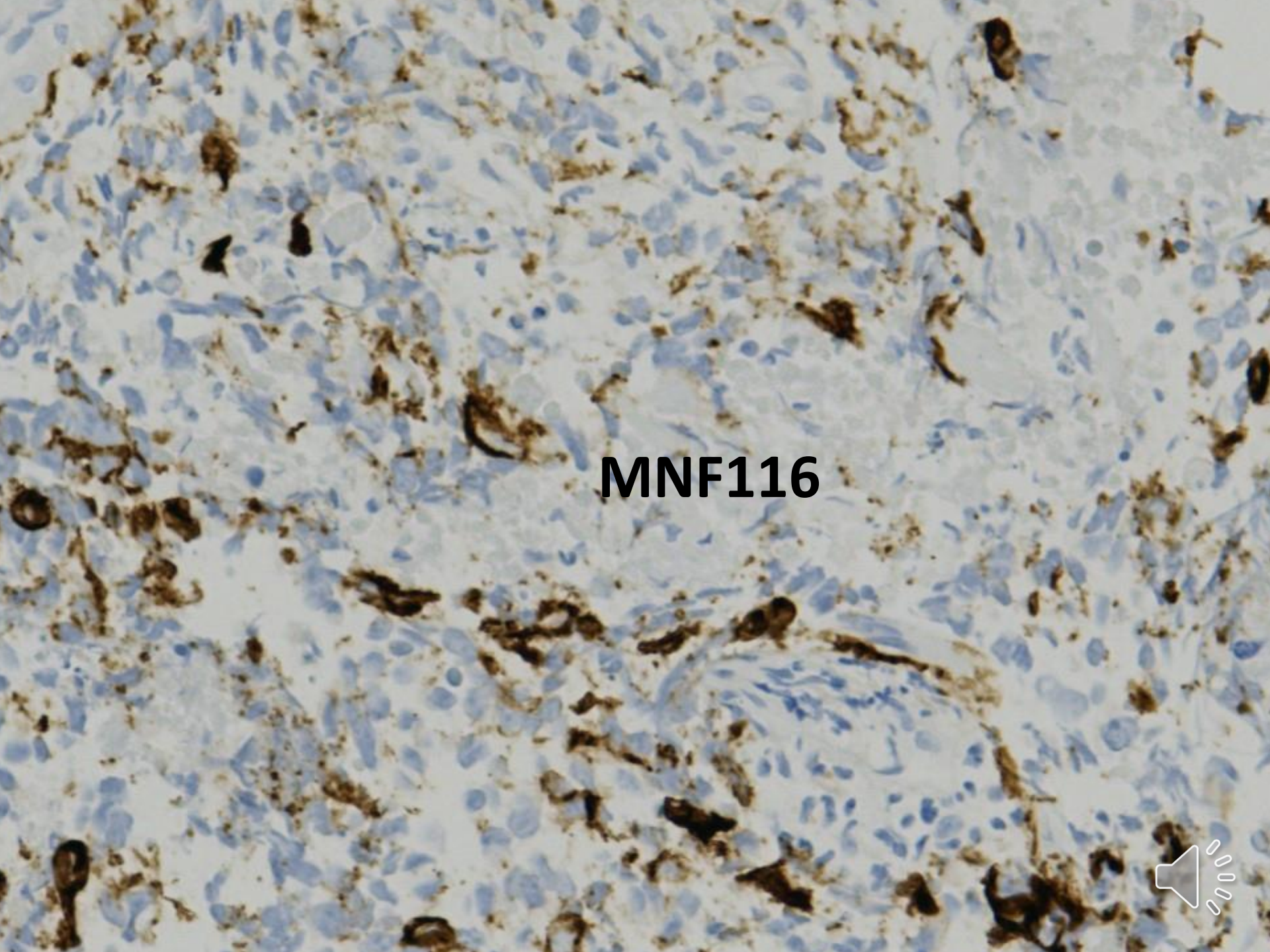
MNF116

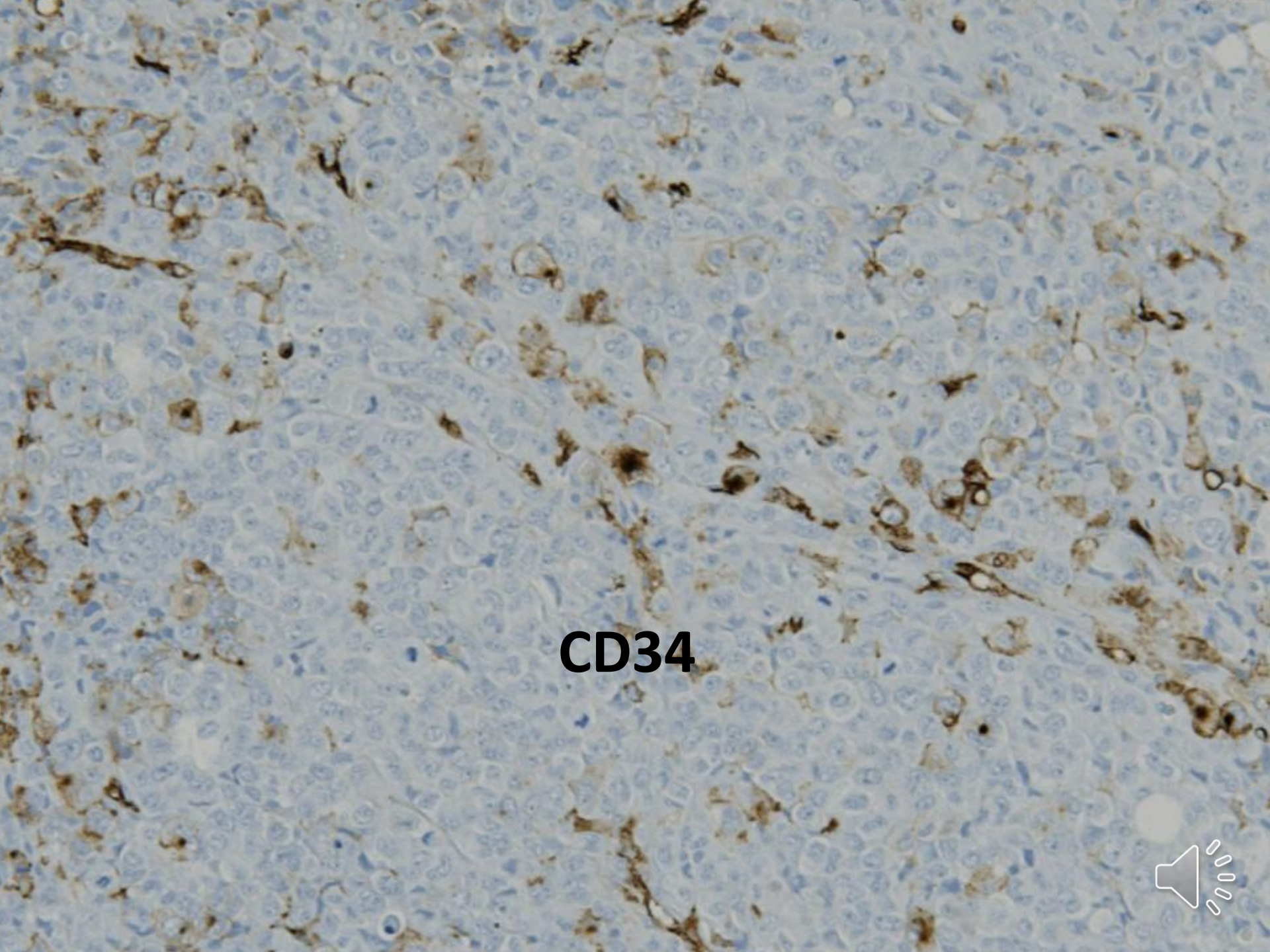
CD34

Résultats

Caractéristiques du marquages BRG1 :

- Extinction complète dans 7/8 tumeurs

- Extinction en mosaïque pour 1/8 tumeur :

cas confirmé par analyse transcriptomique à haut débit

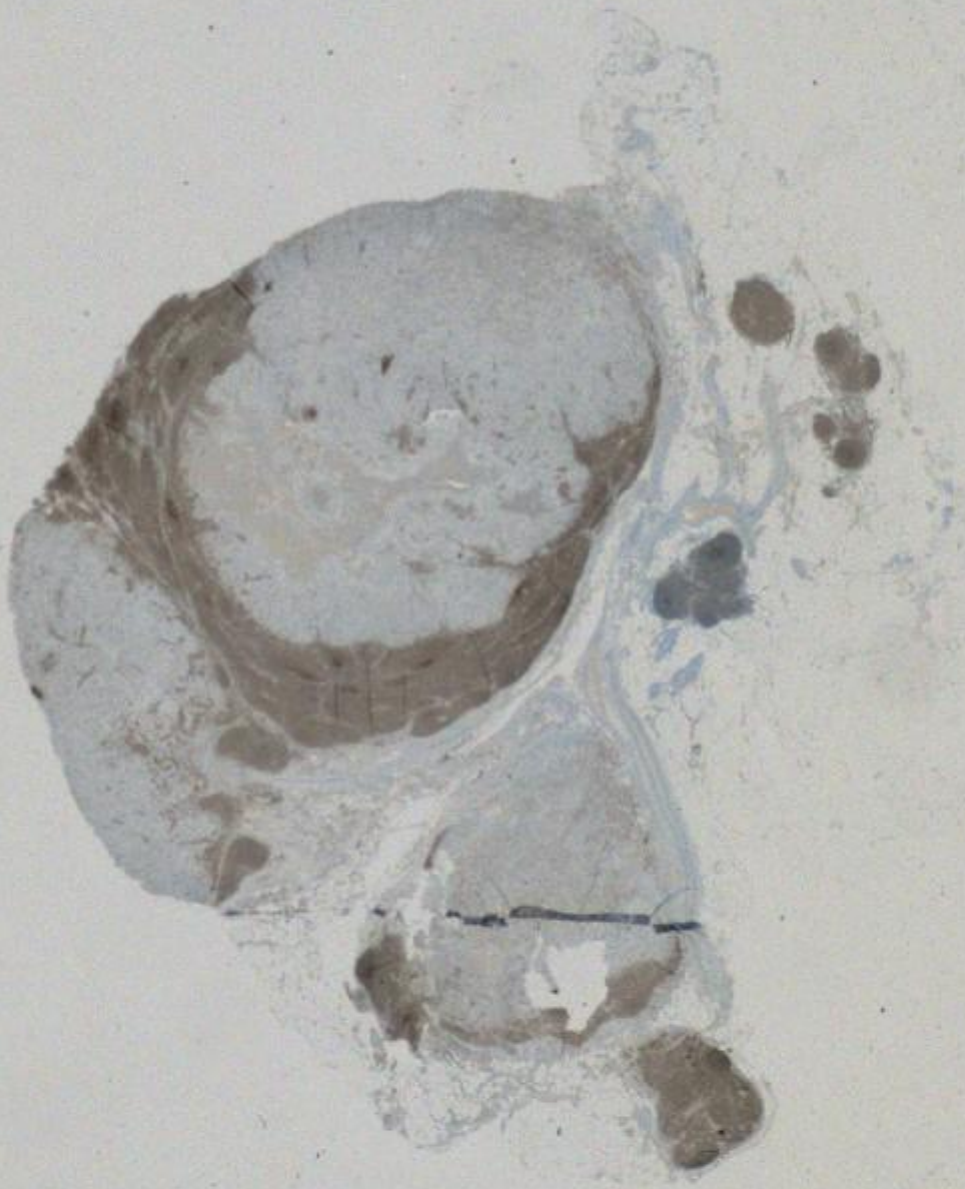

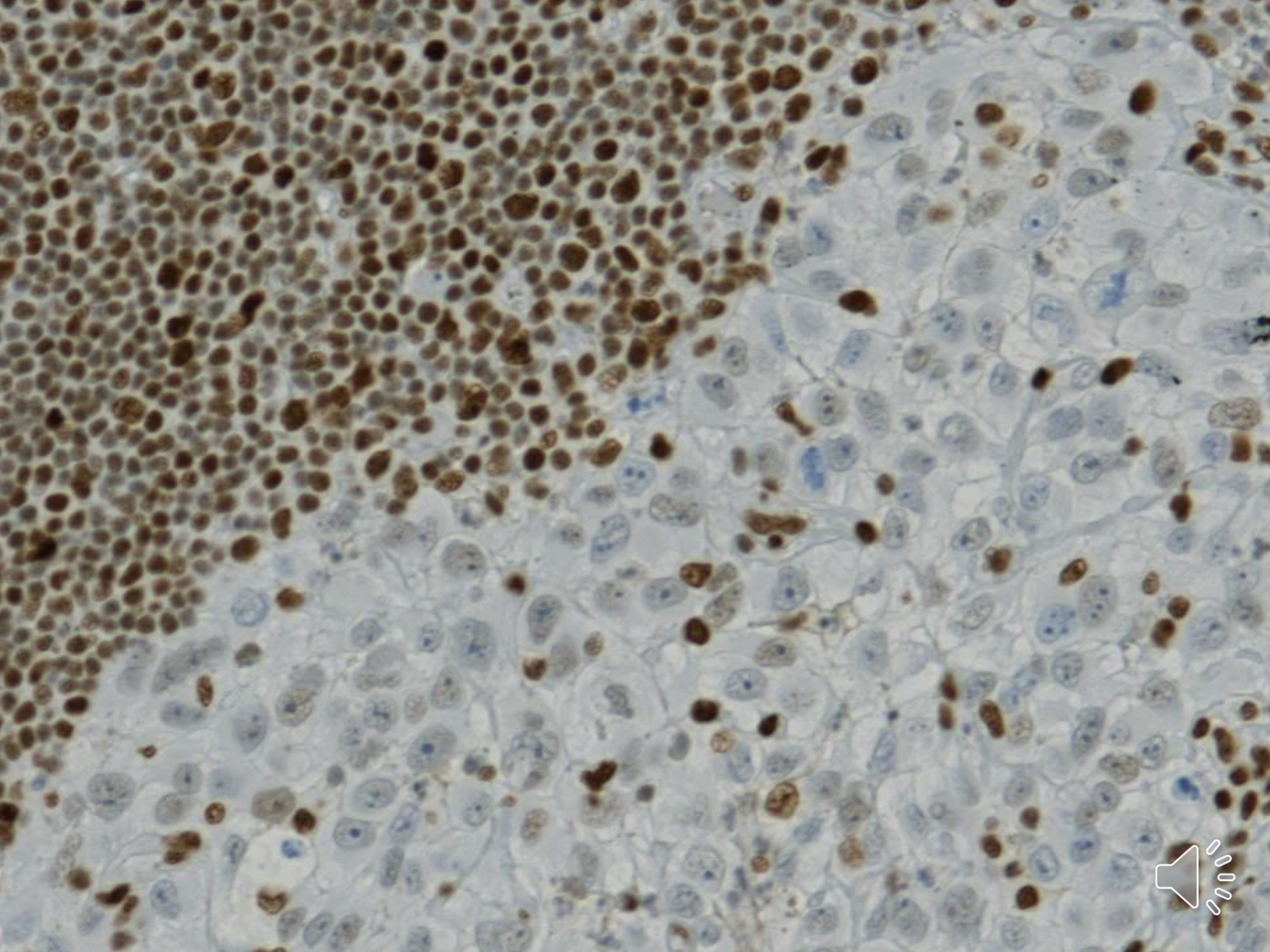

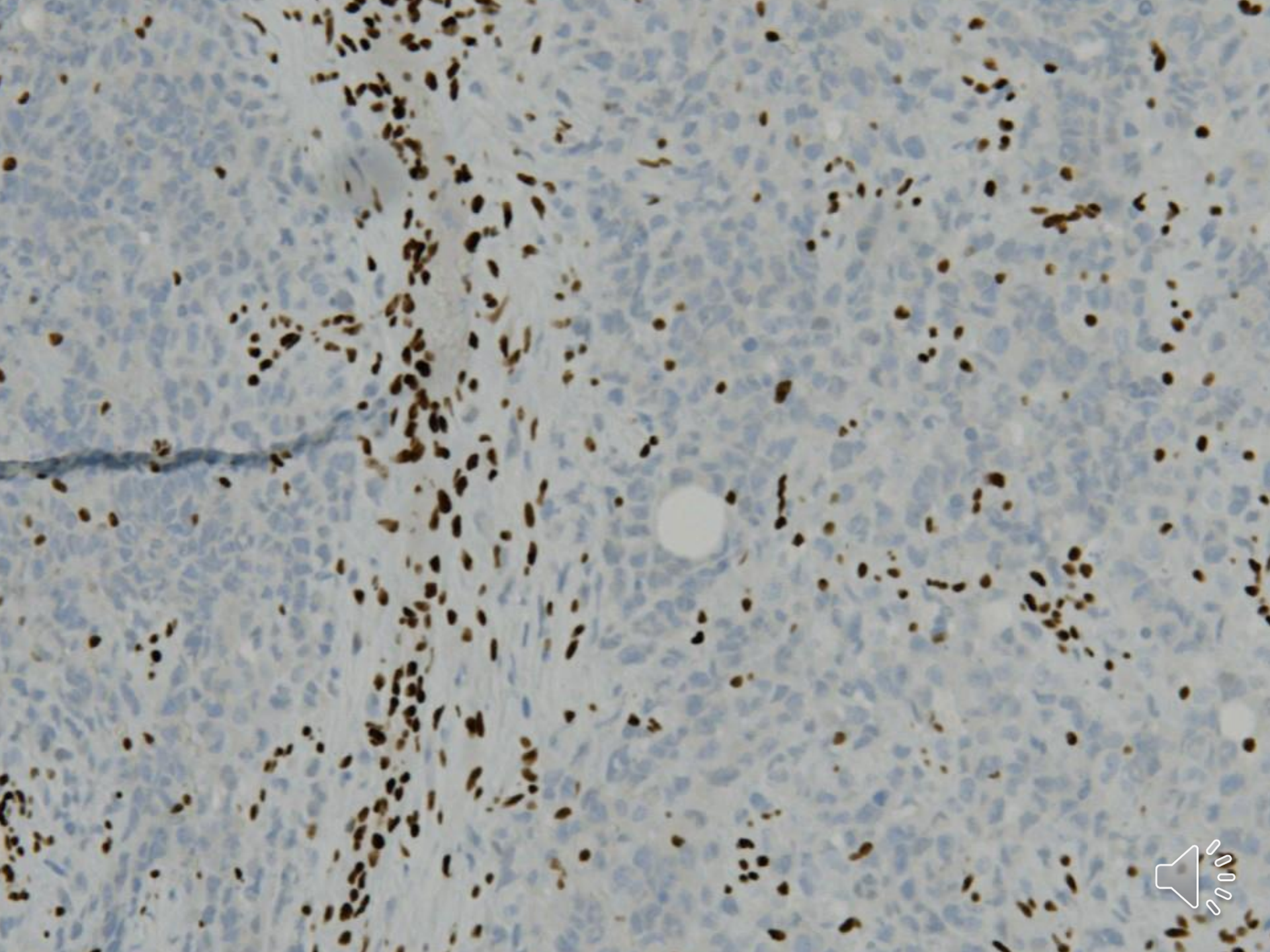

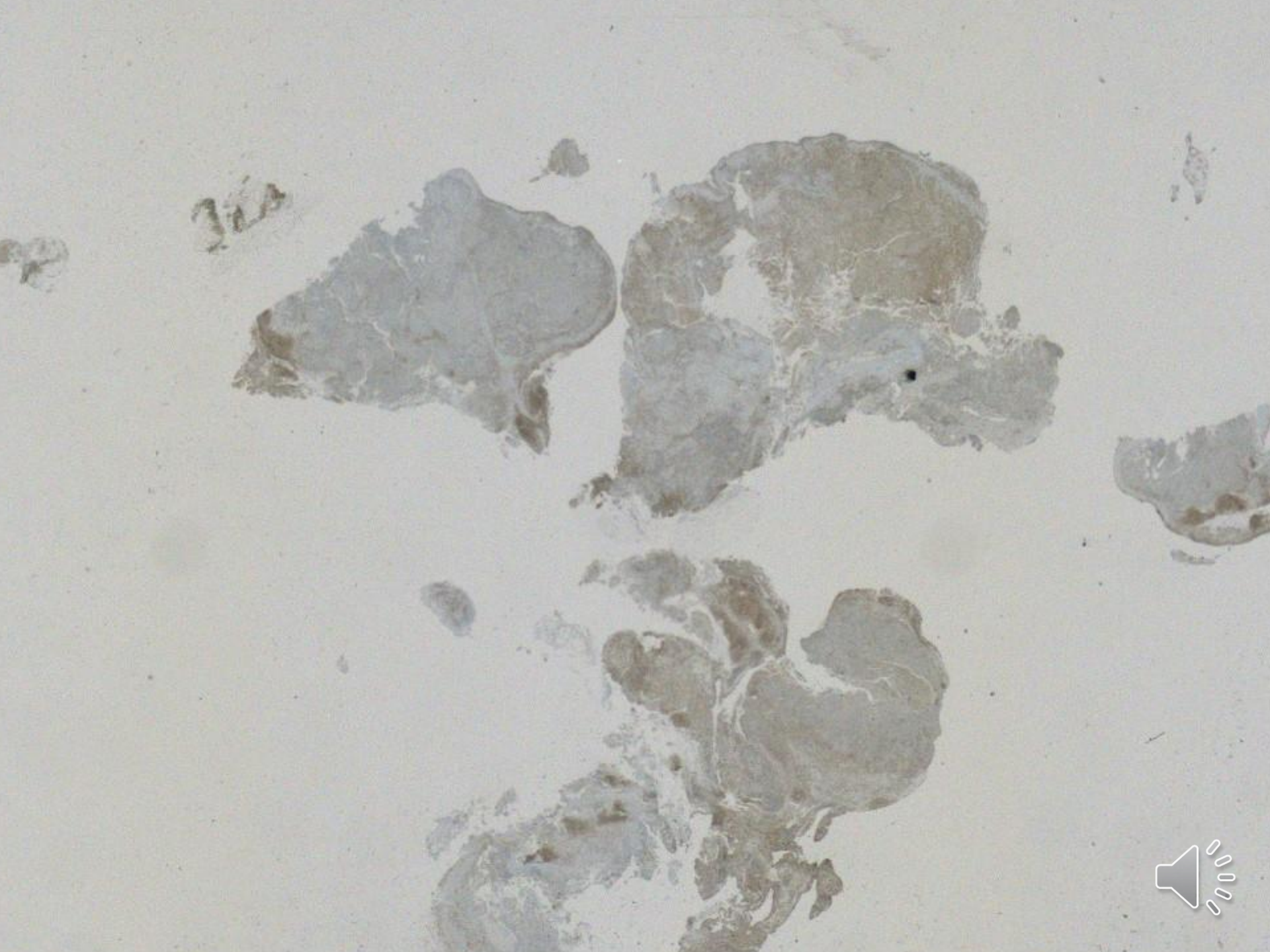

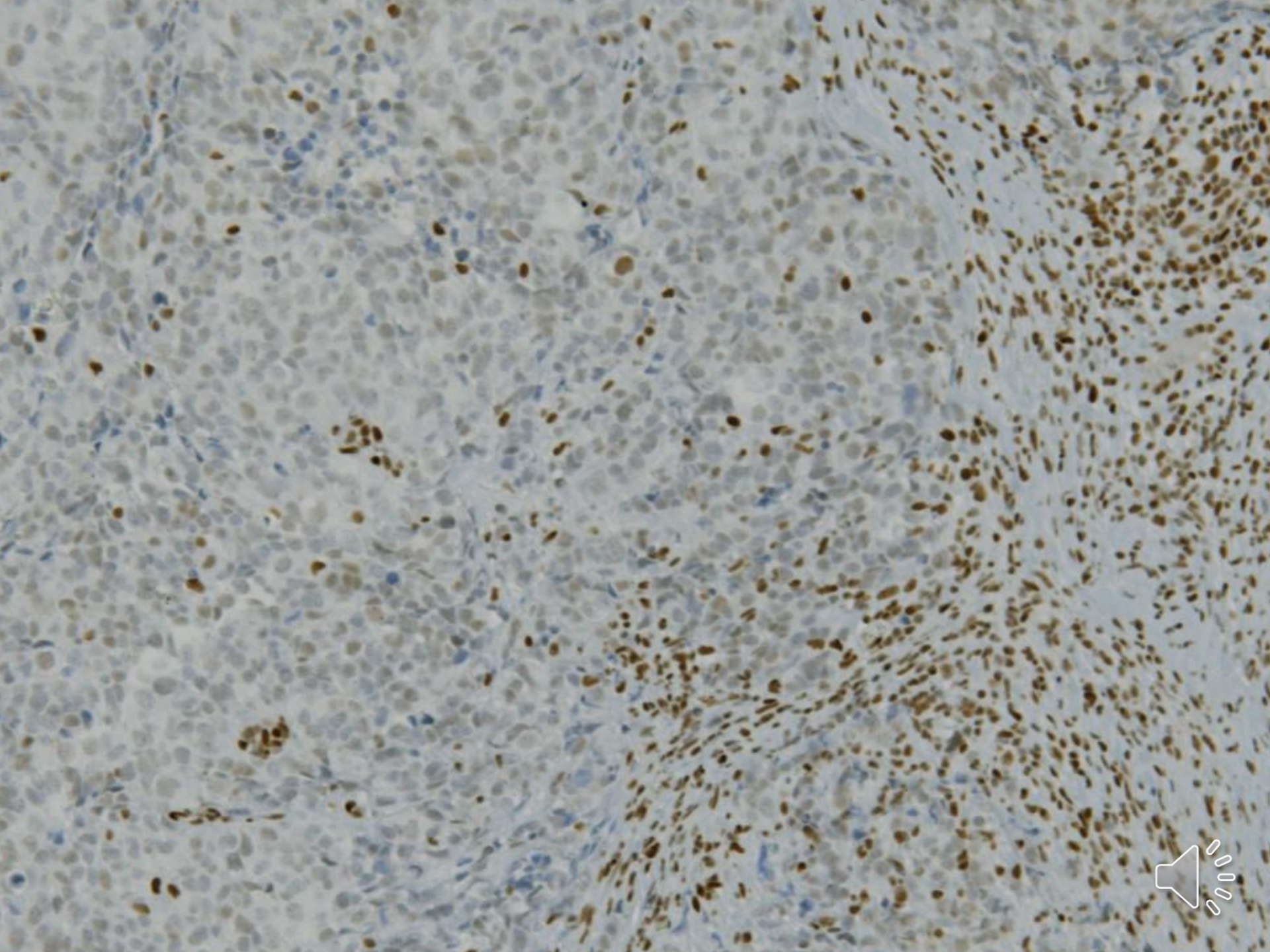

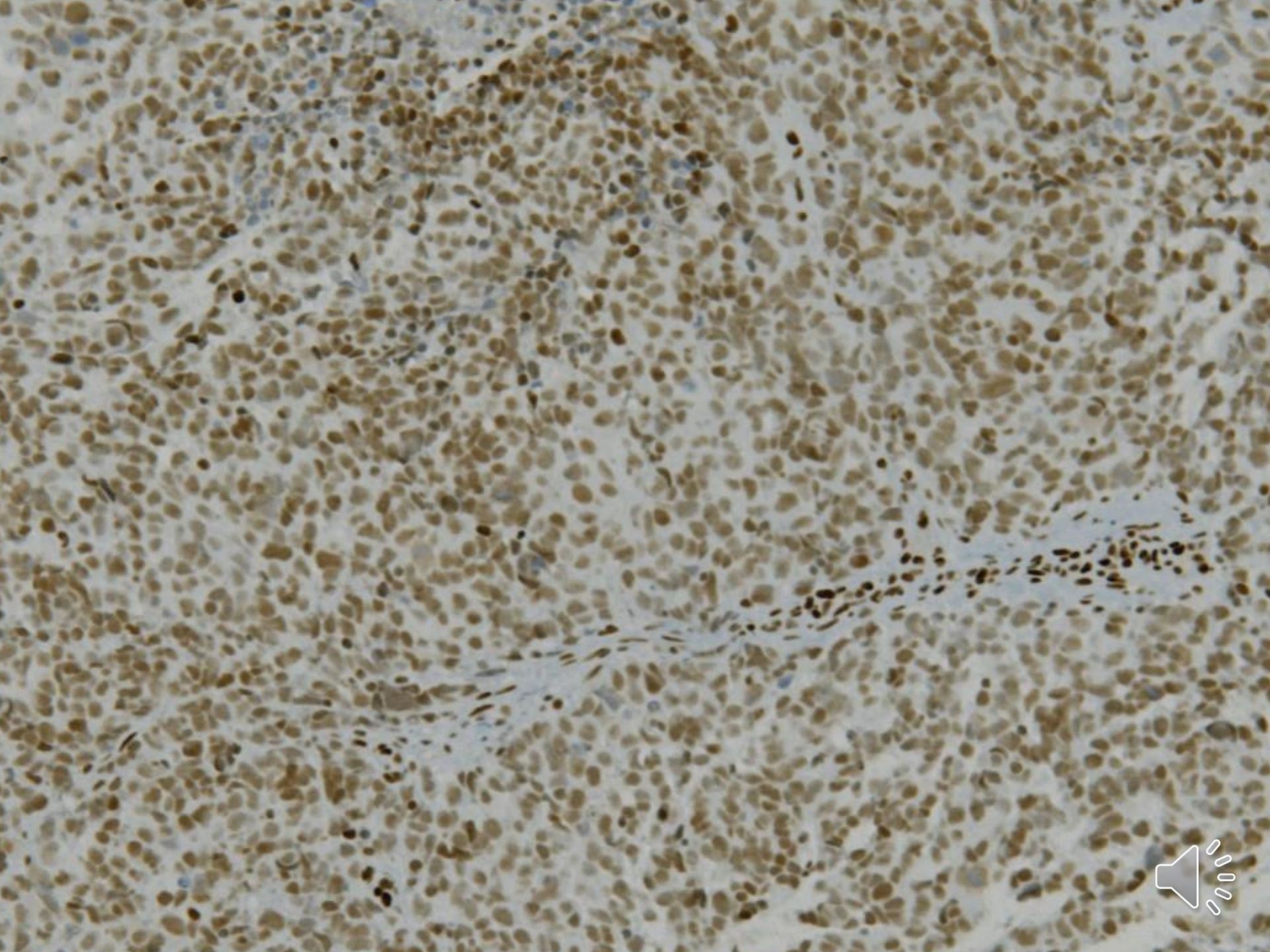

Conclusion

L'immunomarquage BRG1 :

- Permet de rattacher une tumeur indifférenciée à un cadre nosologique

- Permet surtout d'éliminer avec quasi-certitude bon nombre de diagnostics différentiels

Conclusion

- Utilité de l'immunomarquage BRG1 quand la tumeur est indifférenciée, avec expression équivoque des marqueurs habituels

- Pas d'utilité théranostique à ce jour

- Attention : l'exctinction immunohistochimique de BRG1 est parfois hétérogène, en mosaïque

Merci au Dr François LE LOARER pour l'analyse transcriptomique et

MERCI DE VOTRE ATTENTION !

Nicolas PITON, Marie CSANYI, Émilie ANGOT, Marik LAÉ, Florent MARGUET, Jean-Christophe SABOURIN

CARREFOUR PATHOLOGIE 2020