Invasion vasculaire microscopique dans le carcinome hépatocellulaire : Identification et validation d'une signature transcriptomique par technologie Nanostring sur biopsies fixées en formol et incluses en paraffine

A. Beaufrère (1,2), S. Caruso (3), J. Calderaro (4), N. Poté (2,5), G. Couchy (3), J. Zucman-Rossi (3), V. Paradis (1,2)

[1]Département de Pathologie, Hôpital Beaujon,, Clichy

[2]INSERM UMR 1149, Centre de Recherche sur l'Inflammation, Paris

[3]INSERM, UMR 1162, Functional Genomics of Solid Tumors, Centre de recherche des cordeliers, Paris

[4]Département de Pathologie, Hôpital Henri Mondor, Créteil

[5]Département de Pathologie, Hôpital Bichat, Paris

Invasion vasculaire dans le carcinome hépatocellulaire (CHC)

- **Invasion vasculaire** :
  - Facteur pronostique majeur associé à la mortalité et à la récidive tumorale
  - Macroscopique ou microscopique (IVm)

- Présence (ou absence) d'IVm = **non évaluable avant la chirurgie**

  ➡ seulement détectable par l'examen microscopique de la pièce opératoire

  ➡ limite majeure pour une prise en charge optimale des patients

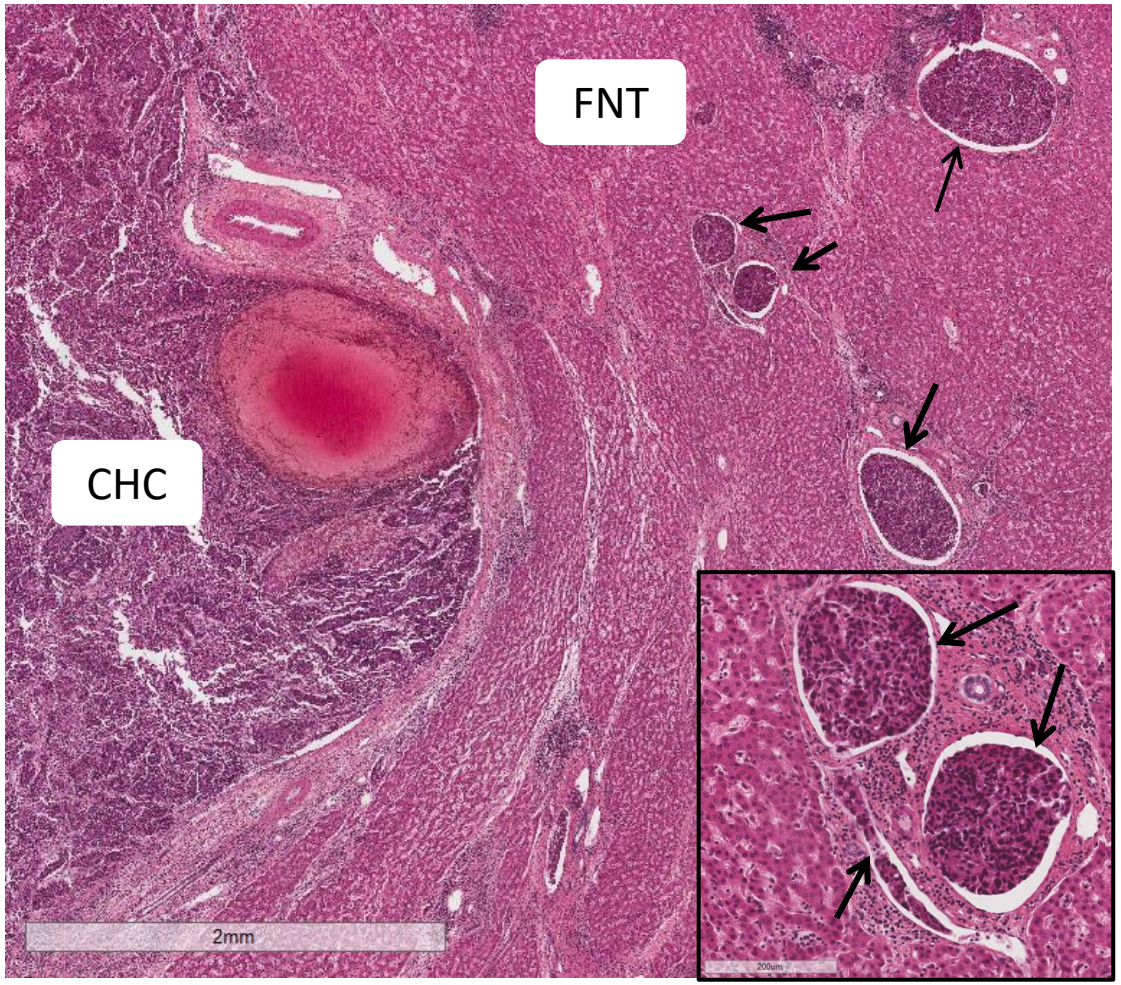

CHC: carcinome hépatocellulaire, FNT: foie non tumoral

Sumie S et al. Ann Surg Oncol. 2008;15(5):1375-82.
Imamura H et al. J Hepatol. 2003;38(2):200-7.
Lim K-C et al. Ann Surg. 2011;254(1):108-13.
Rodríguez-Perálvarez M et al. Ann Surg Oncol. 2013;20(1):325-39.

Biomarqueurs d'IVm

- **Plusieurs signatures transcriptomiques d'IVm décrites dans la littérature,** obtenues à partir d'échantillons chirurgicaux de CHC

  → Aucune de ces signatures n'a été validée sur des biopsies fixées en formol et incluses en paraffine (FFPE)

Ho et al. Ann Surg Oncol. 2006;13(11):1474-84.
Tanaka et al. Surgery. 2010;147(3):405-14.
Minguez et al. J Hepatol. 2011; 55(6):1325-31.

- **Plusieurs biomarqueurs protéiques d'IVm également publiés**

Ex: PIVKA-II, H4K20, H4K16

Poté N et al. Hepatology. 2013;58(3):983-94.
Poté N et al. J Hepatol. 2015;62(4):848-54.

→ Performance limitée (Identification de 40% des CHC avec IVm sur biopsies FFPE (Se: 43%, Sp:95%))

Gene-expression signature of vascular invasion in hepatocellular carcinoma

Mínguez et al, J Hepatol 2011

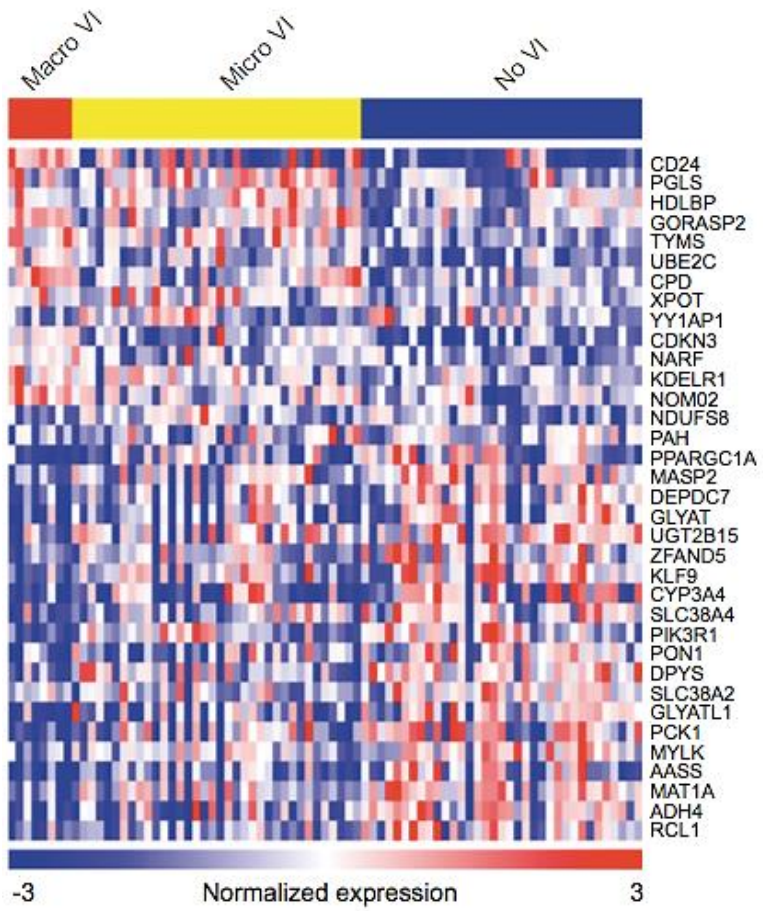

35-gene signature, AUC: 0.60 (Se=0,70, Sp=0.51)

Technologie Nanostring

- **Technologie transcriptomique basée sur la mesure directe de l'abondance de transcrits (maximum 800 transcrits différents),** en utilisant des sondes multiplexées de couleur

→ Absence d'étape de transcription inverse ou d'amplification d'ADNc

- Plus sensible qu'une analyse microArray
- Requiert une faible quantité d'ARN

→ **bonne applicabilité sur des biopsies FFPE**

- Déjà validée dans le cancer du sein et dans le lymphome du manteau sur biopsies FFPE

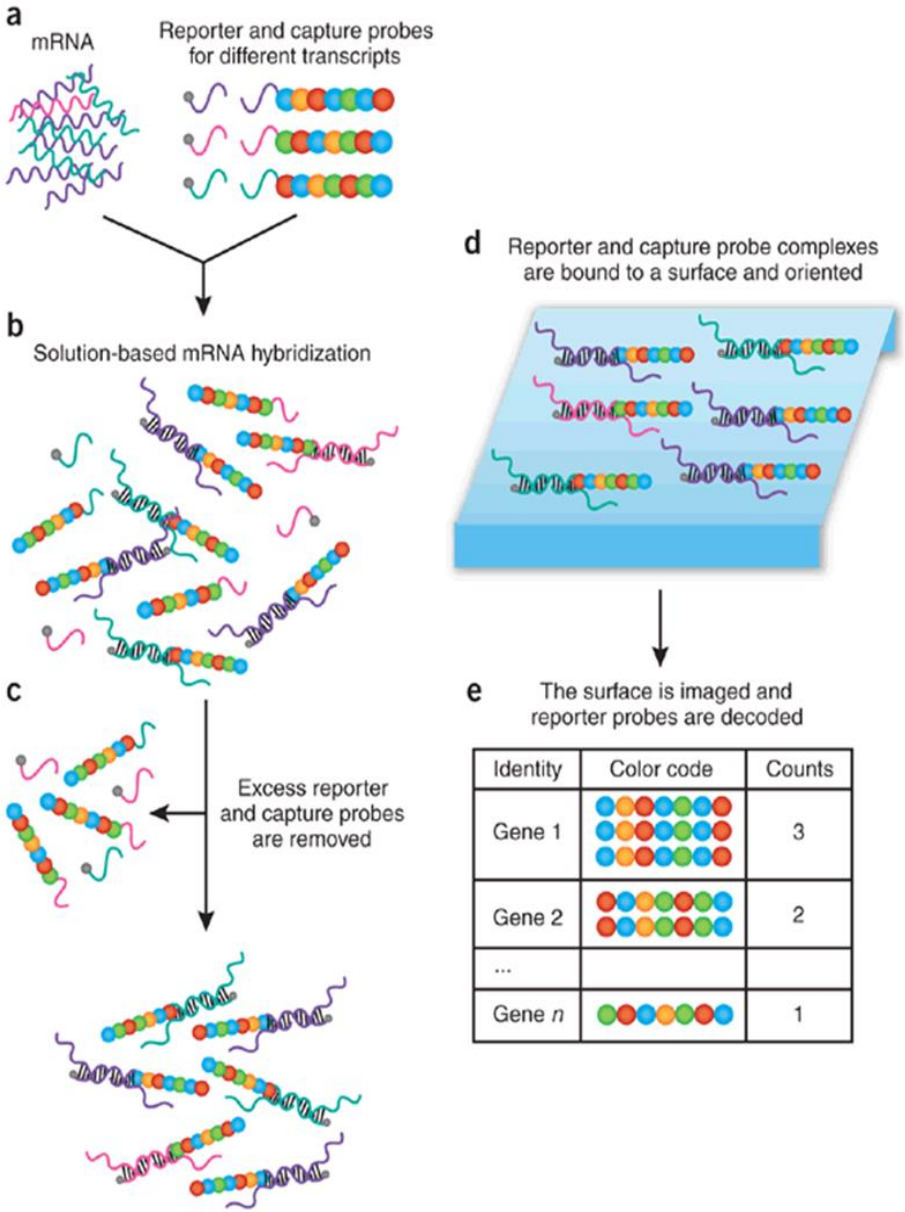

Geiss GK et al. Nat Biotechnol. 2008;26(3):317-25.
Reis PP et al. BMC Biotechnol. 2011;11:46.
Prat A, et al. Clin Cancer Res. 2016;22(3):560-6.
Scott DW et al. J Clin Oncol 2017;35(15):1668-77.

But de l’étude

Définir une signature transcriptomique associée à l’IVm dans le CHC, applicable sur biopsies FFPE grâce à la technologie Nanostring

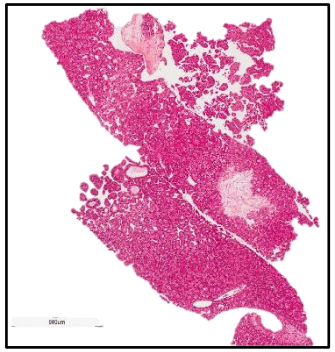

Plan de l'étude

192 CHC issues de deux cohortes françaises

SELECTION DE 200 GENES

Analyse Nanostring

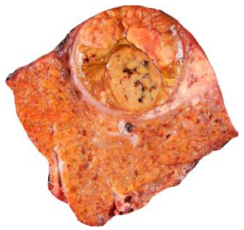

Cohorte test
N=109

70 échantillons issues de pièces opératoires FFPE de l'hôpital Henri Mondor

39 échantillons issues de pièces opératoires FFPE de l'hôpital Beaujon

Cohorte de validation

83 Biopsies FFPE de l'hôpital Beaujon

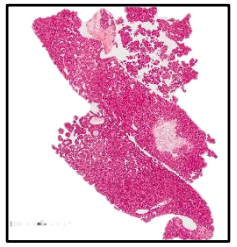

Méthodes

- Pour toutes les biopsies FFPE de CHC incluses, la pièce opératoire correspondante était disponible
- **Données clinico-pathologiques collectées pour chaque cas**
- **Relecture histologique**: Définition de deux groupes de tumeurs en fonction de la présence ou non d'IVm sur la pièce opératoire
- **Analyse Nanostring**: utilisation d'une signature initiale de 200 gènes établie à partir des données de la littérature et des données issues de séquençage d'ARN de 150 prélèvements de CHC congelés

Mínguez et al. J Hepatol. 2011
Boyault et al. Hepatology. 2007
Nault et al. Gastroenterology. 2013

Résultats

	Cohorte test N=109 (%)	Cohorte de validation N=83 (%)	p
Age (moyen)	59 [18-83]	61 [30-81]	0.423
Sexe masculin	84 (77)	72 (87)	0.089
Hépatire virale C	31 (28)	18 (22)	0.288
Hépatite virale B	28 (26)	17 (20)	0.399
Syndrome métabolique	18 (17)	22 (27)	0.091
Alcool	28 (26)	9 (11)	**0.01**
Autres étiologies	12 (11)	7 (8)	0.554
Pas de facteur de risqué identifié	13 (12)	14 (17)	0.330
Cirrhose	43 (39)	30 (36)	0.640
Alpha-foetoprotéine (moyenne)	653	906	0.644
Tumor unique	93 (85)	71 (86)	0.356
Taille de la tumeur (cm, moyenne)	7.14 [1-25]	6.7 [1,2-25]	0.535
Tumeur bien différenciée	28 (26)	28 (34)	0.240
Tumeur modérement différencié	69 (63)	45 (54)	0.204
Tumeur peu différenciée	12 (11)	10 (12)	0.823
IVm	55 (50)	49 (59)	0.273
Nodule satellite	28 (29)	22 (27)	0.692

Excellente corrélation entre les biopsies de CHC et les pièces opératoires correspondantes

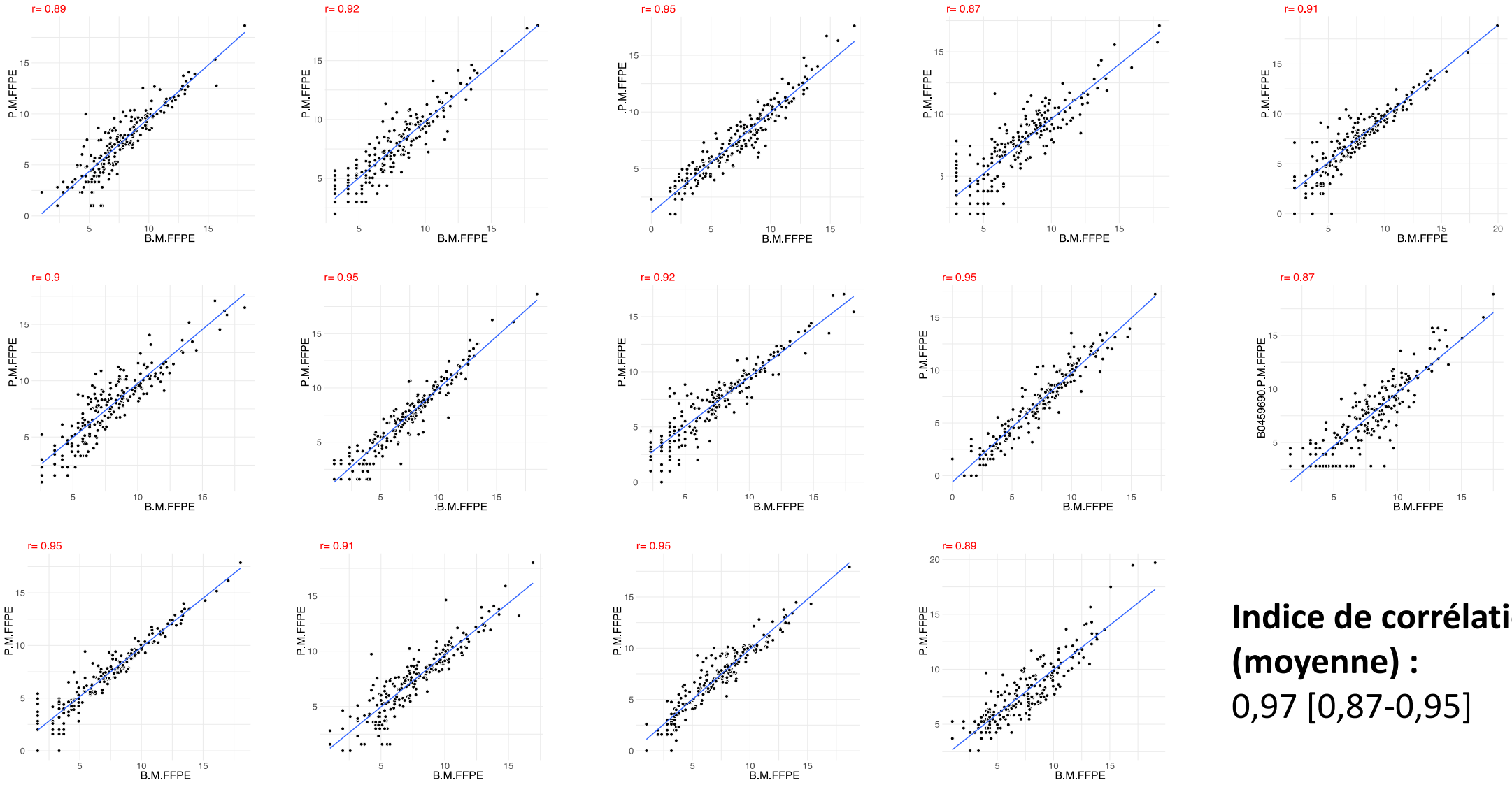

Indice de corrélation (moyenne) :
0,97 [0,87-0,95]

Définition de la signature transcriptomique d'IVm: cohorte test

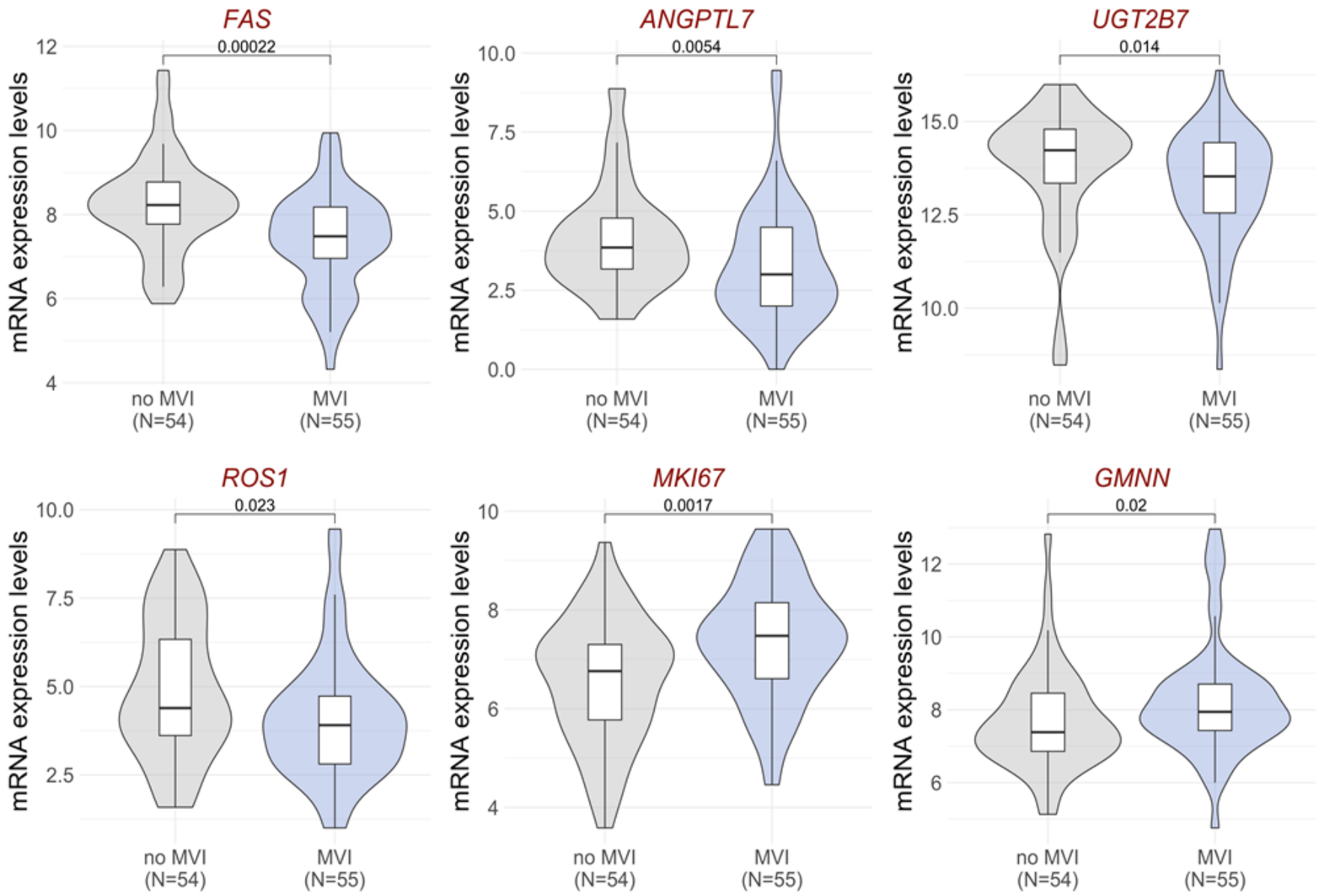

4 gènes sous exprimés:

- *FAS* (mort cellulaire)
- *ANGPTL7* (angiogénèse)
- *UGT2B7* (élimination)
- *ROS1* (croissance et différentiation)

2 gènes surexprimés:

- *MKI67* (prolifération)
- *GMNN* (régulation du cycle cellulaire)

Performance de la signature d'IVm de 6 gènes

Cohorte test

pred \ Histology	0	1
0	44	10
1	10	45

Sensibilité: 82%
Specificité: 81%
Exactitude: 82%

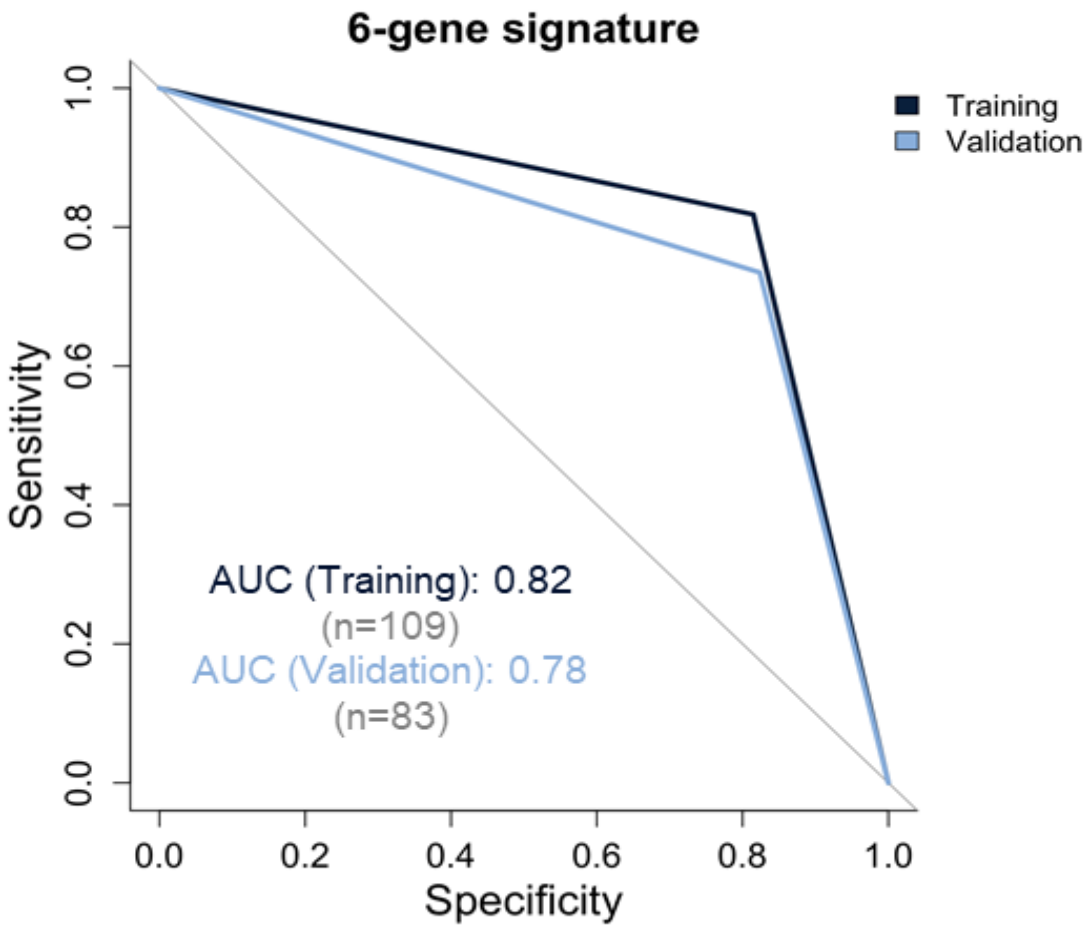

Cohorte de validation

pred \ Histology	0	1
0	28	13
1	6	36

Sensibilité: 73%
Specificité: 82%
Exactitude: 77%

Association de la signature à la survie globale

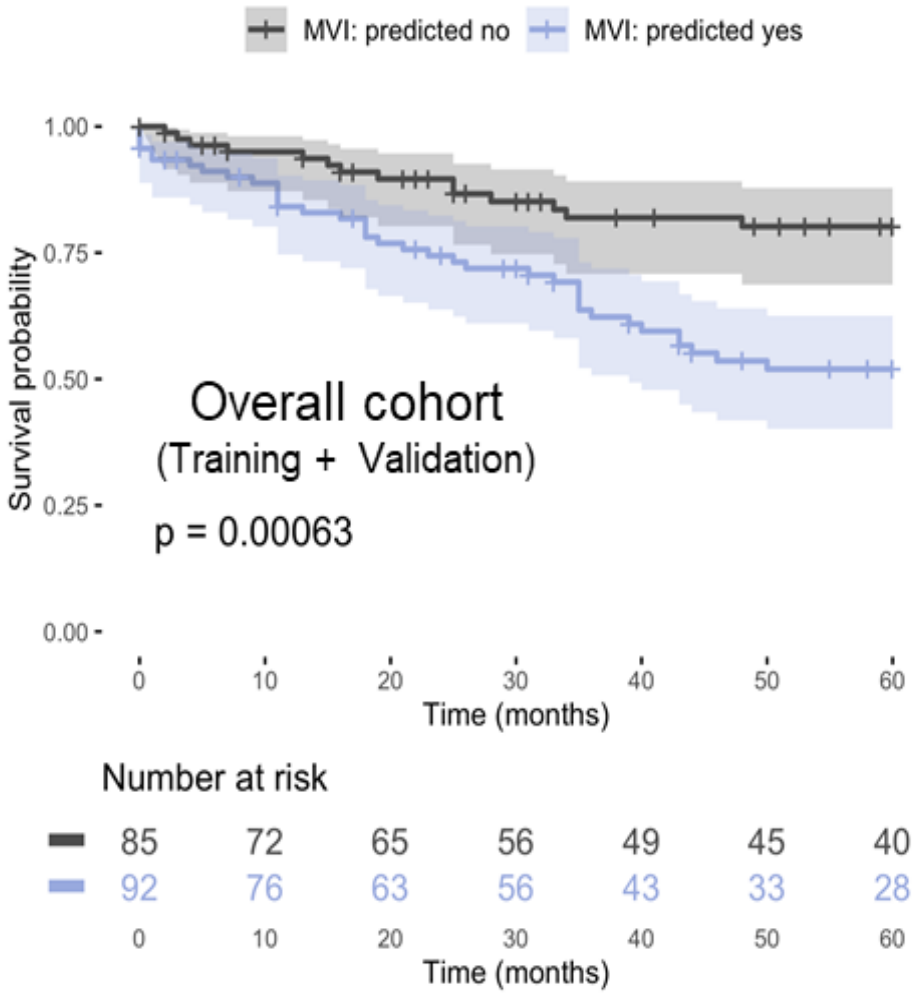

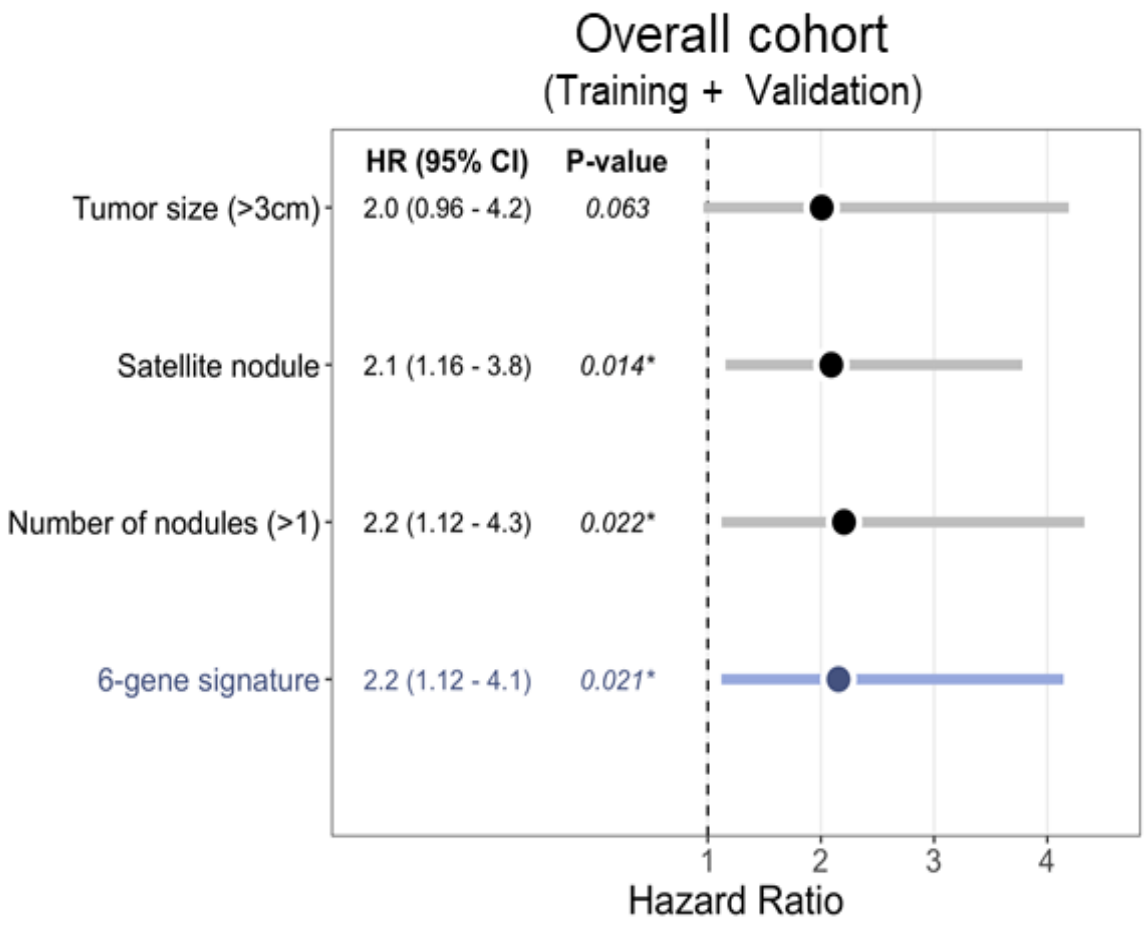

Discussion

- Excellente corrélation transcriptomique entre les biopsies et les échantillons chirurgicaux correspondants
- Succès de l'analyse transcriptomique sur les échantillons FFPE et particulièrement sur les biopsies

→ **Possibilité de réaliser des analyses transcriptomiques sur des biopsies de CHC obtenues en routine**

- **Bonne performance de la signature d'IVm obtenue** comparée à celles de la littérature
- **Association à la survie globale de la signature d'IVm**

Conclusion

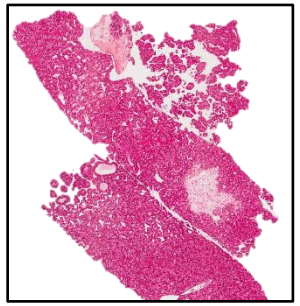

CHC résécable

Biopsie

Signature transcriptomique d'IVm

CHC sans IVm

CHC avec IVm

Adaptation de la stratégie thérapeutique

Résection chirurgicale

TACE avant chirurgie

Remerciements

Département de pathologie et unité INSERM 1149 (équipe Paradis), Hôpital Beaujon

AFEF
SOCIETÉ FRANÇAISE D'HÉPATOLOGIE

Département de pathologie, Hôpital Mondor
Julien Calderaro

Unité INSERM 1162
Stefano Caruso
Gabrielle Couchy
Jessica Zucman-Rossi