Une tumeur hépatique inhabituelle.

Pertinence de la cytologie pour les tumeurs rares?

Wassila El alami
Institut Histo-Pathologie
Nantes - France

Déclaration d'intérêts

- Je déclare ne pas avoir de conflits d'intérêt

Cas clinique: histoire de la maladie

- Une jeune fille de 18 ans
- Pas d'ATCD personnel ou familial
- Légère anorexie
- Douleurs abdominales de l'hypochondre gauche
- Sd de masse sous costal gauche à la palpation

Cas clinique : examens complémentaires

- Examens biologiques normaux
- Échographie abdominale, scanner abdominal et IRM
  - Masse du segment II hépatique
  - 6 cm
  - Nécrotique
  - Le pancréas et l'estomac sont normaux

Cas clinique : cytologie

- Réalisation d'une cytoponction hépatique sous écho endoscopie avec aiguille de 20G.

- matériel hémorragique avec des fragments en suspension.

- conservation dans une solution ThinPep® CytoLyt
  - Les fragments en suspension ont été inclus en paraffine.
  - Une lame a été réalisée avec le système TP2000 system et colorée par papanicolaou.
  - Un cytoblock a été réalisé



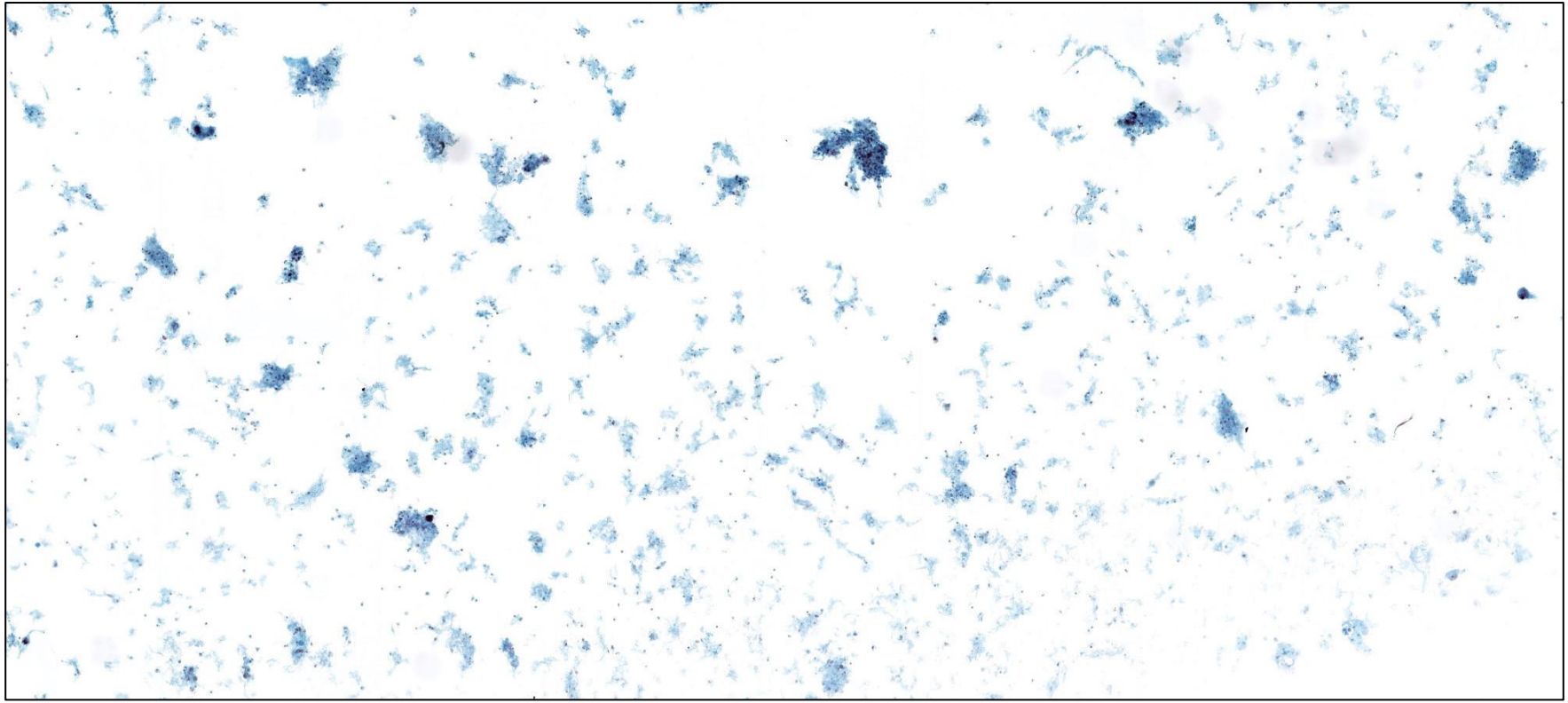

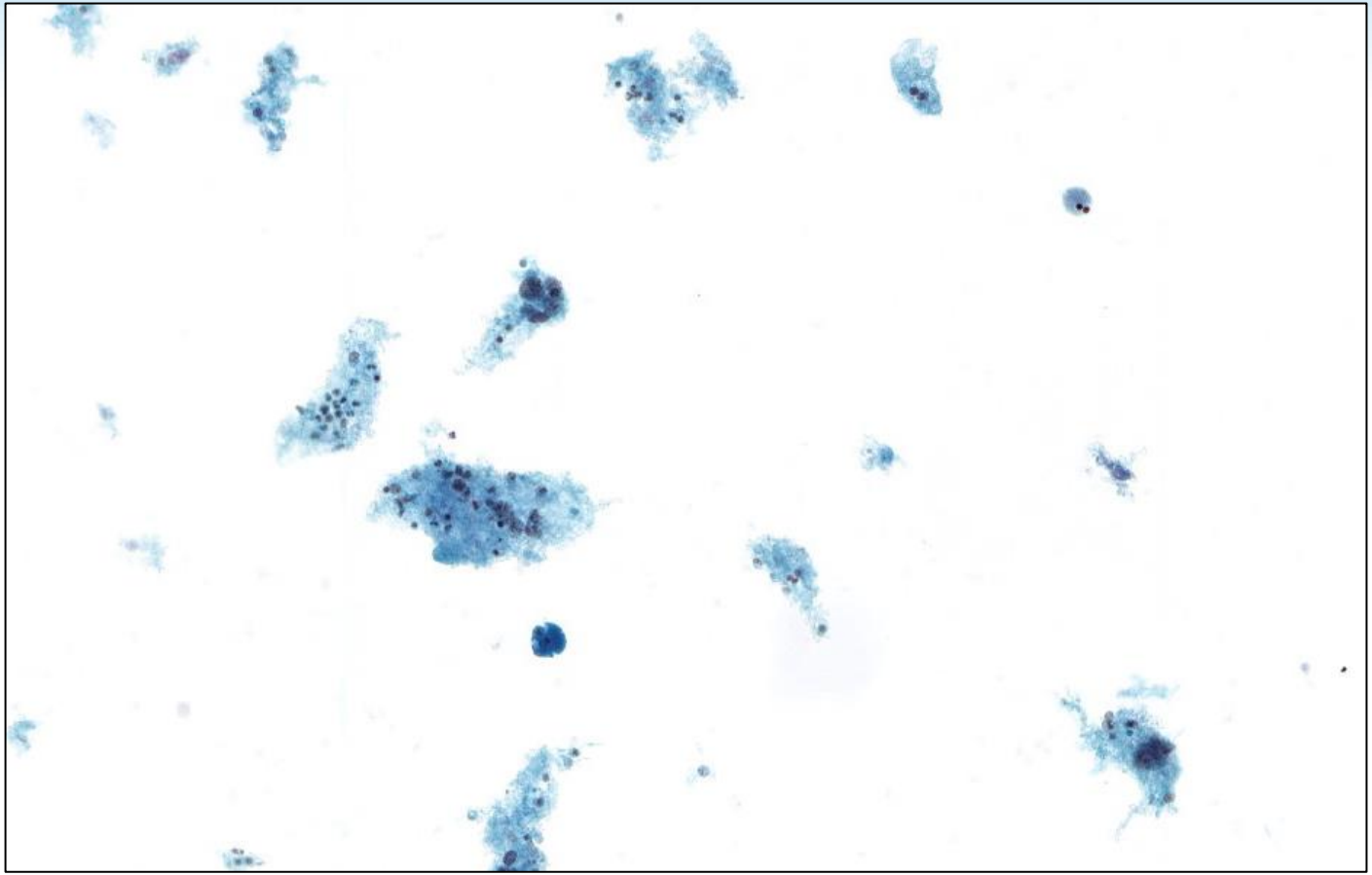



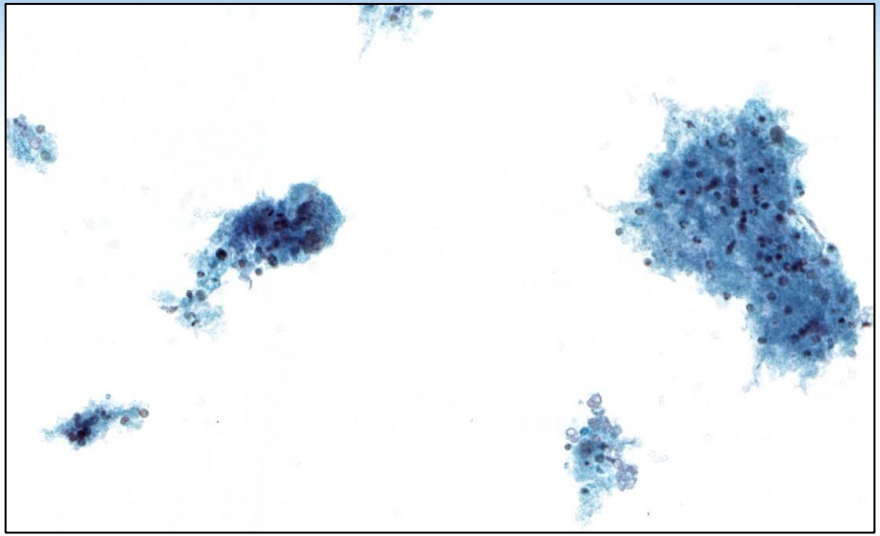

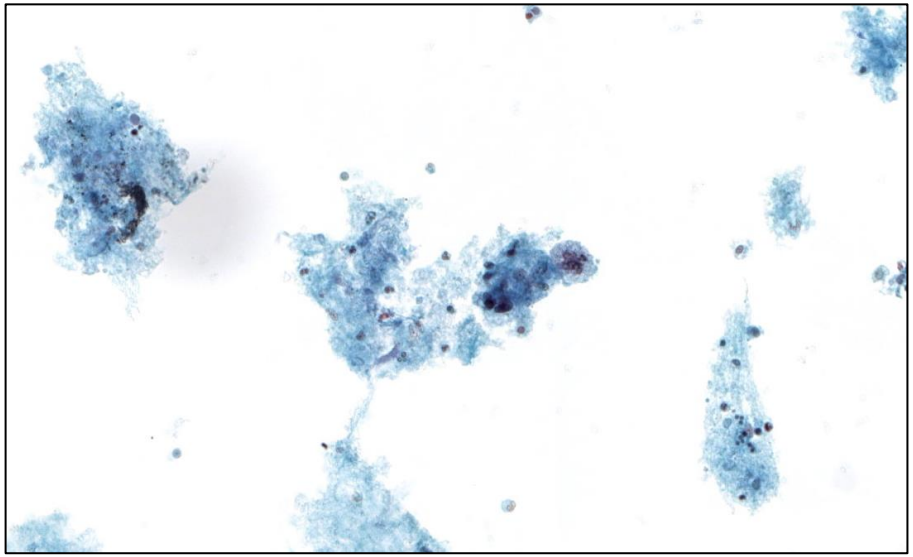

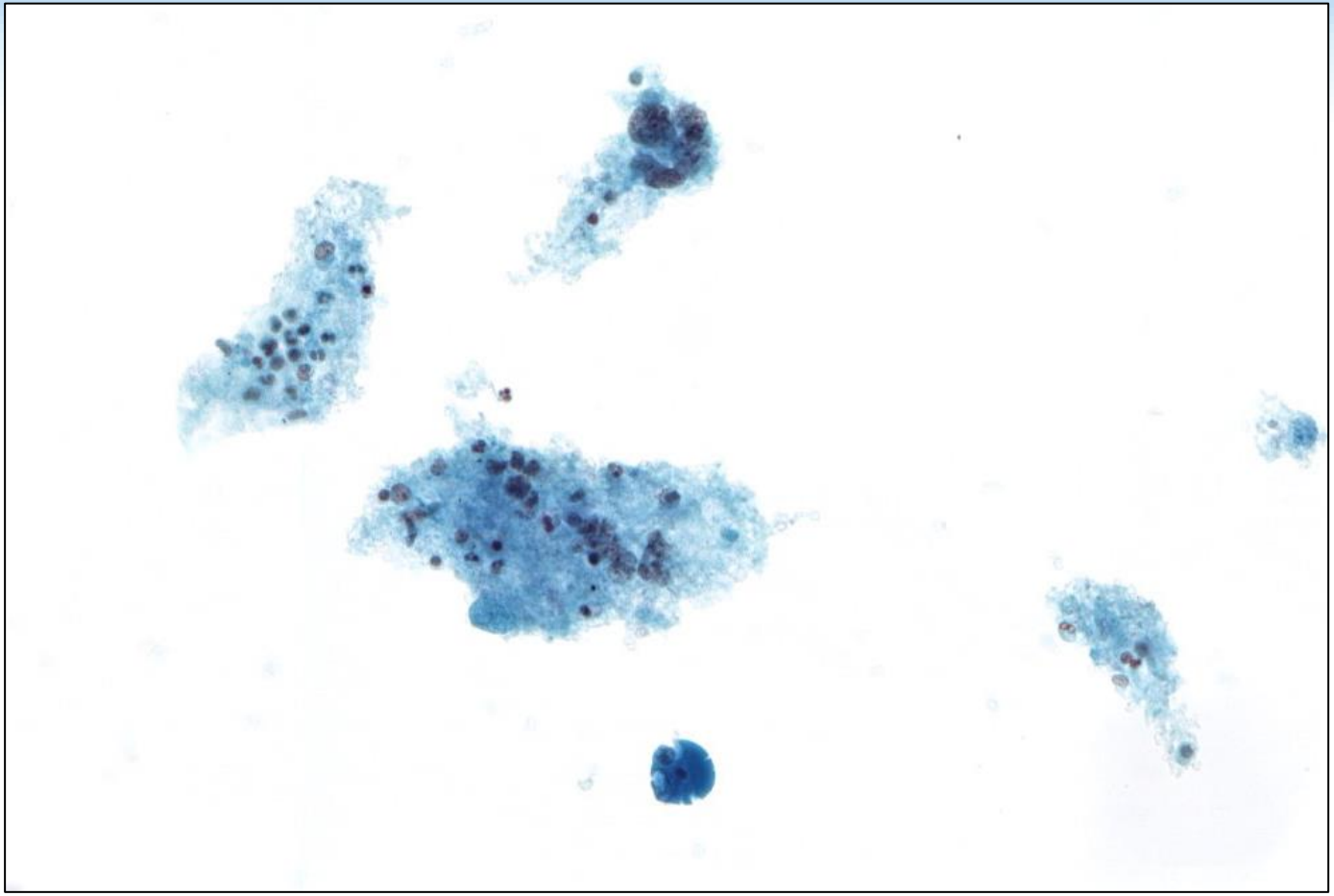

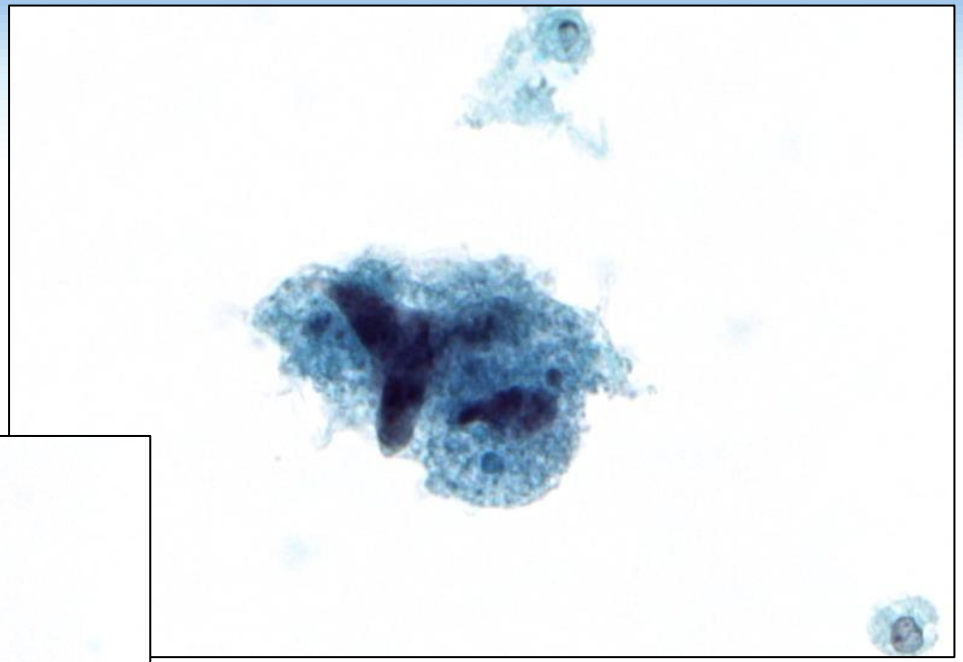

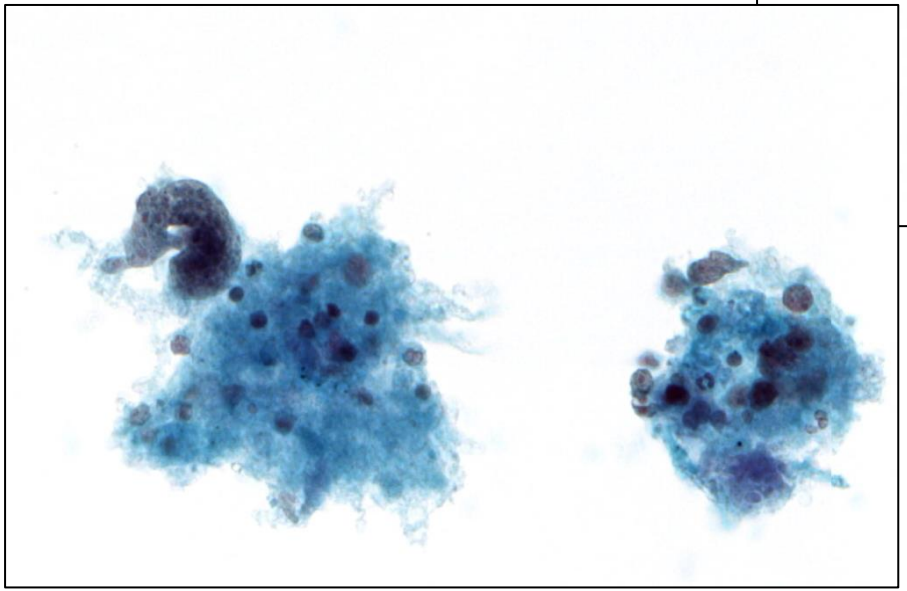

IHP GROUP

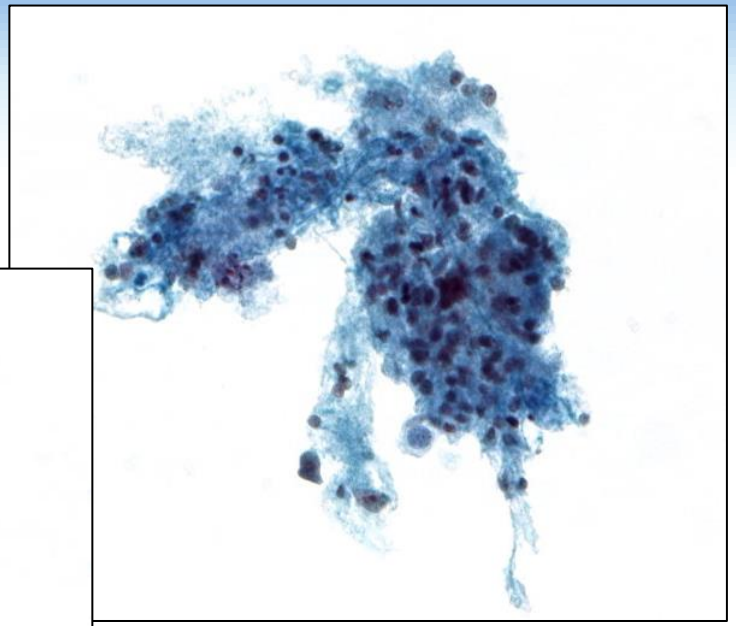

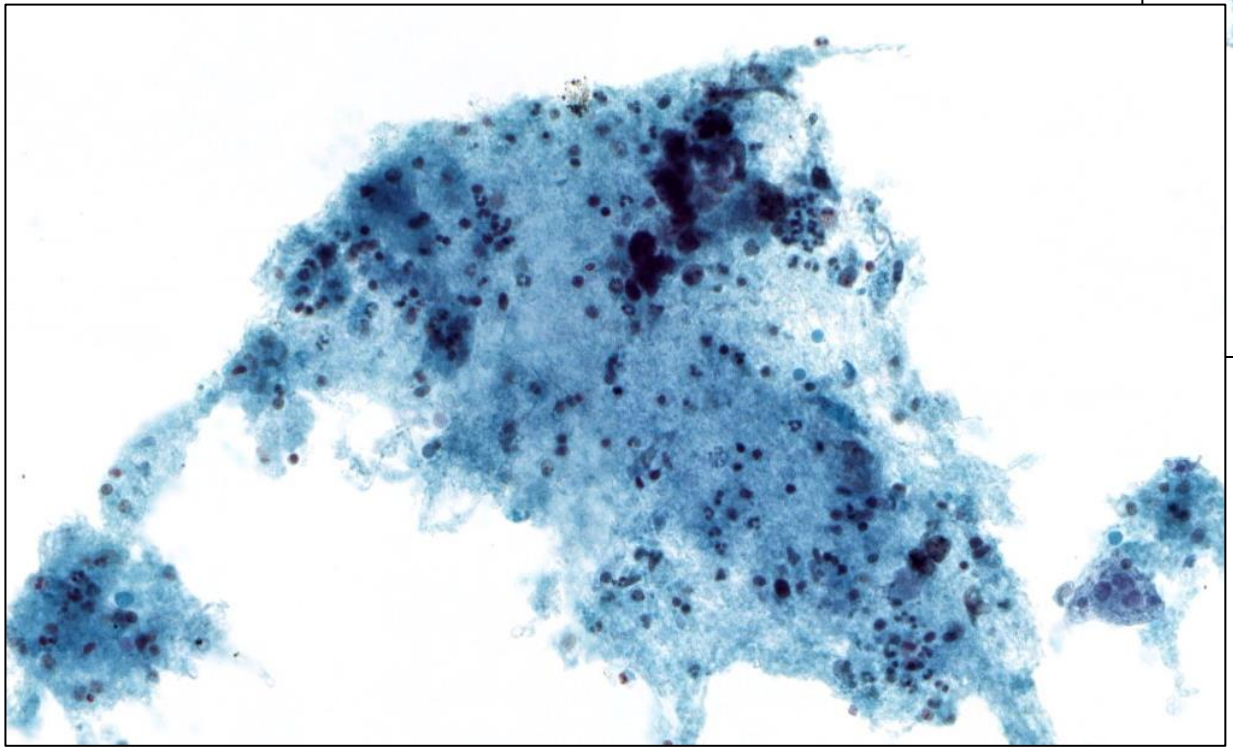

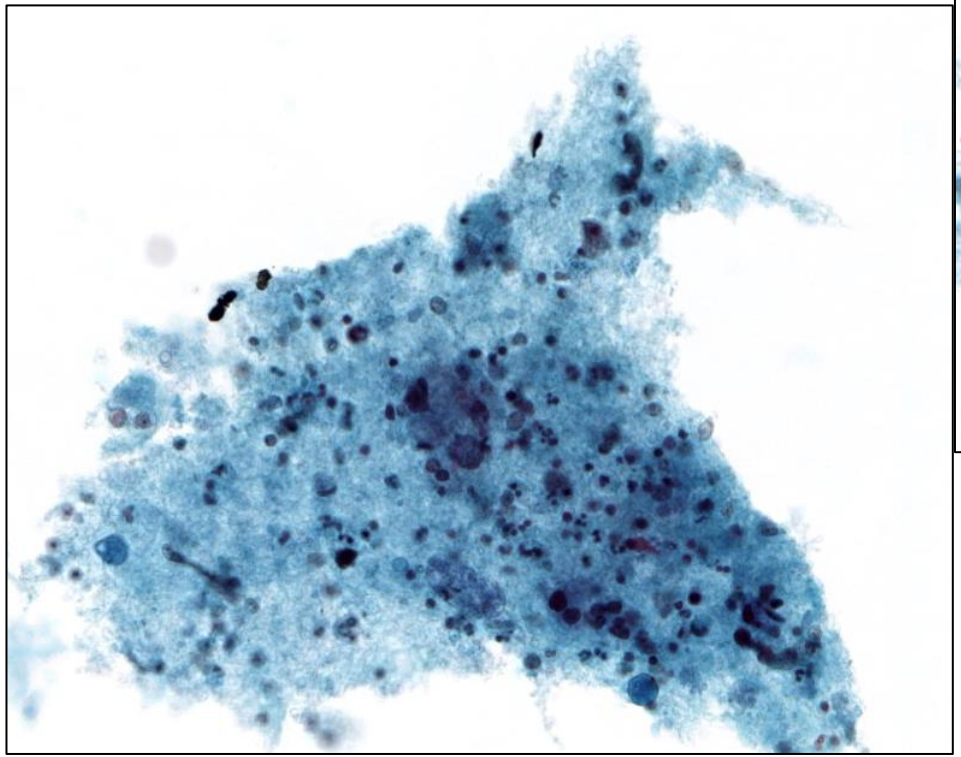

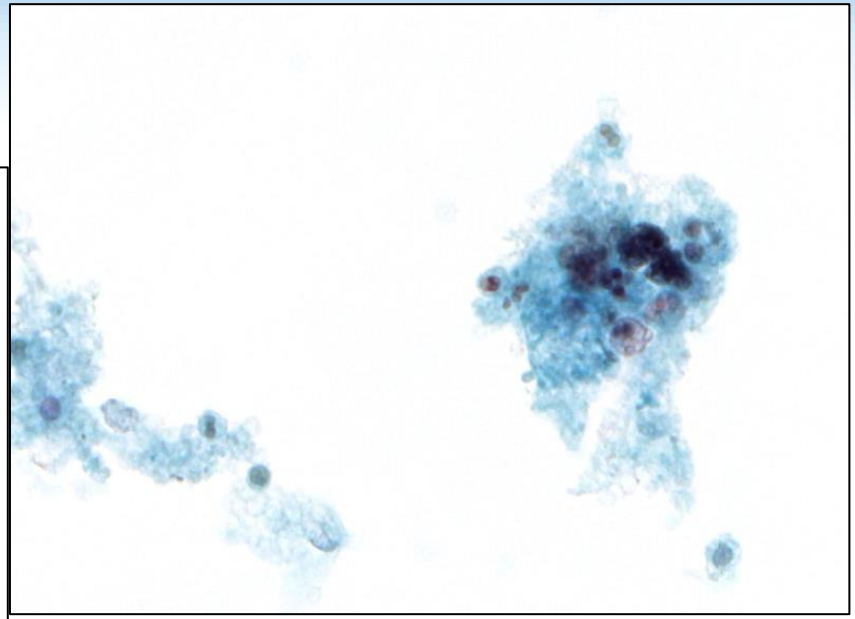

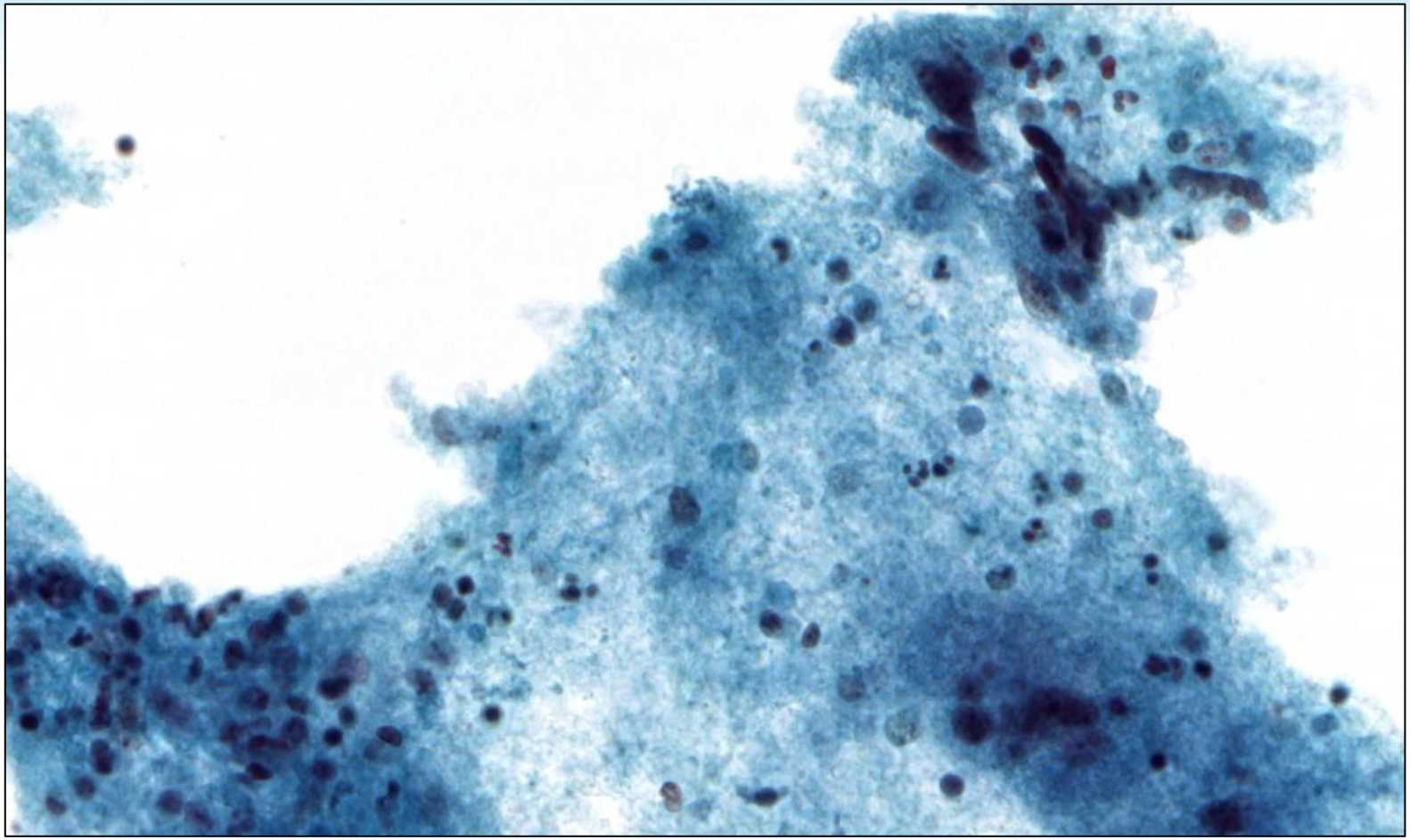

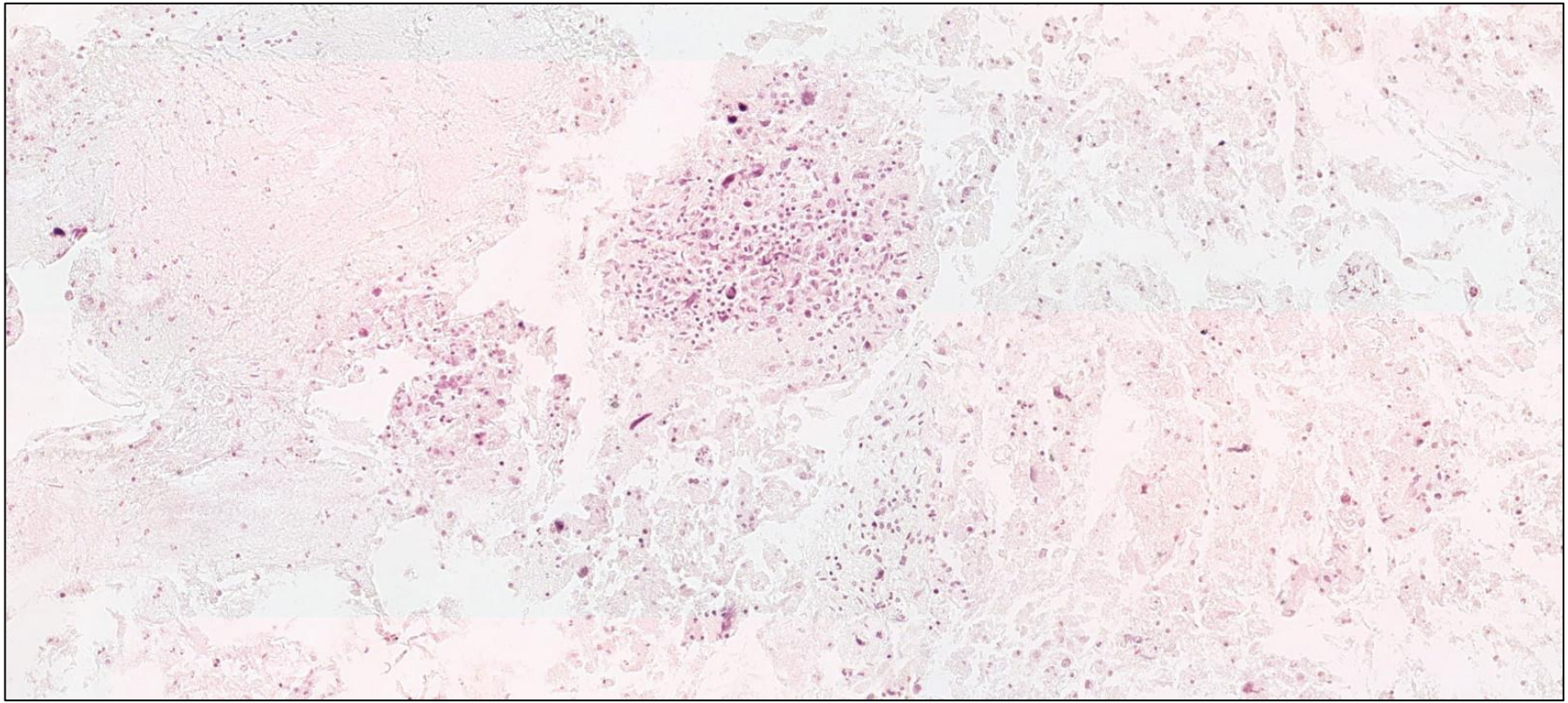

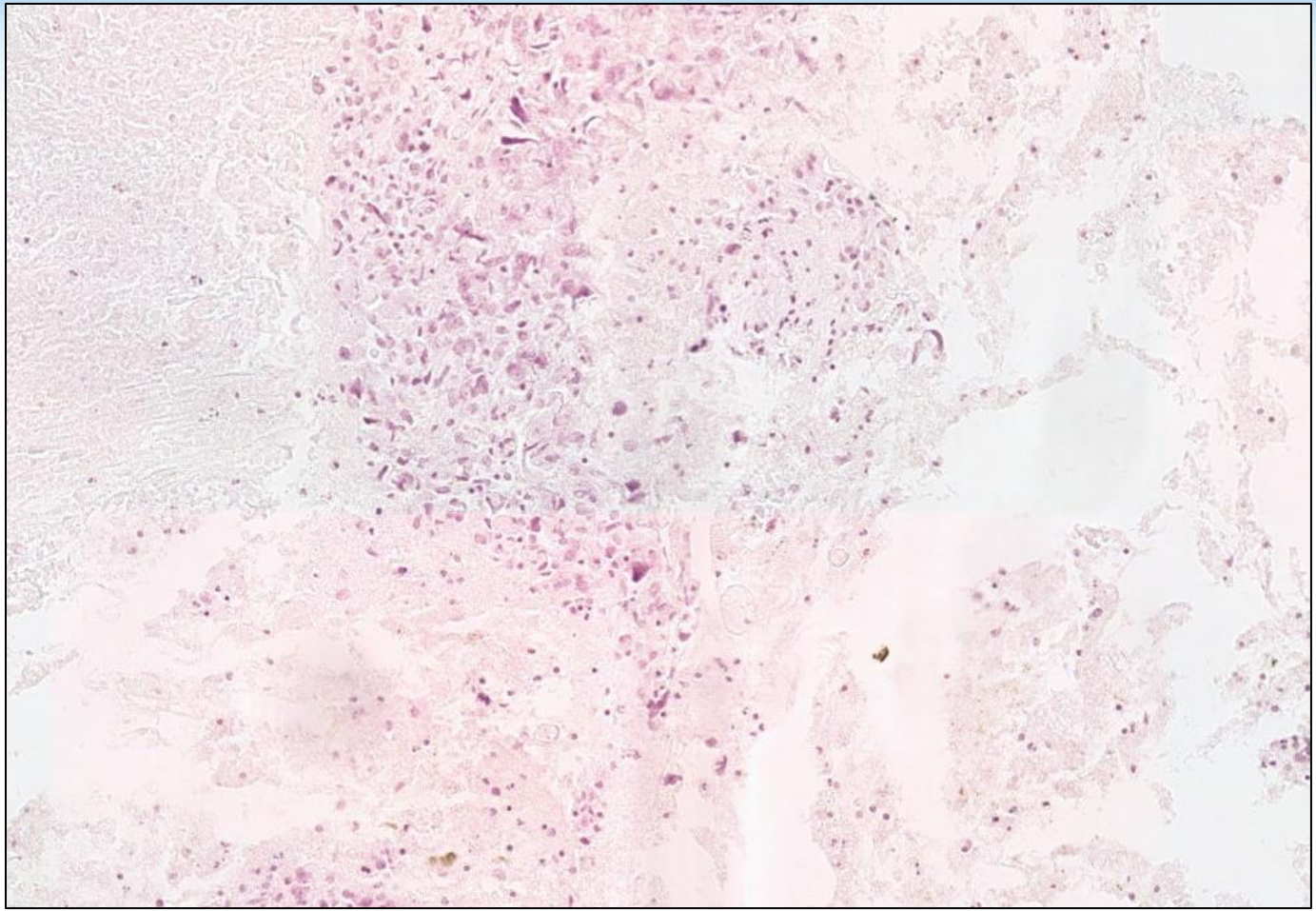

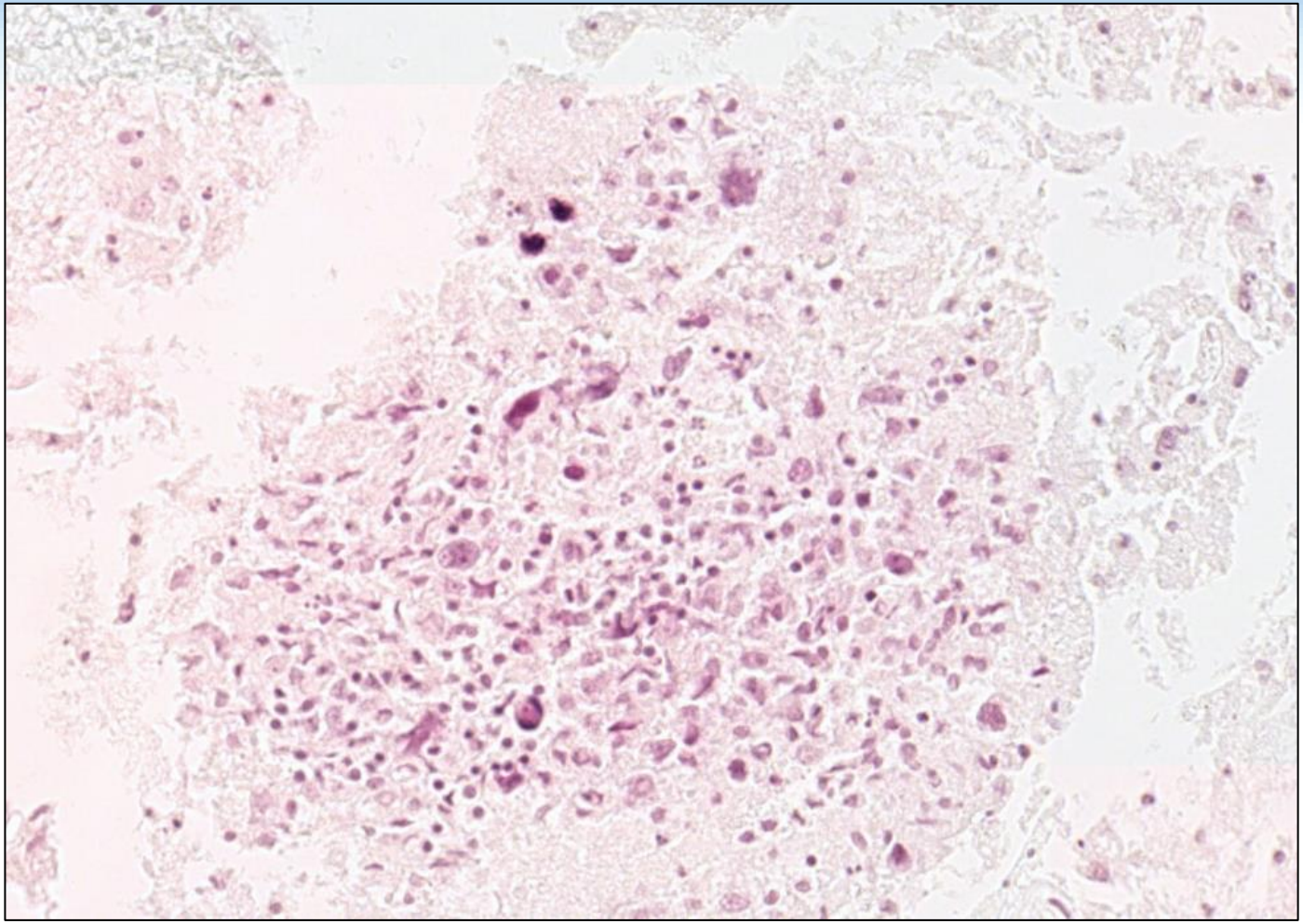

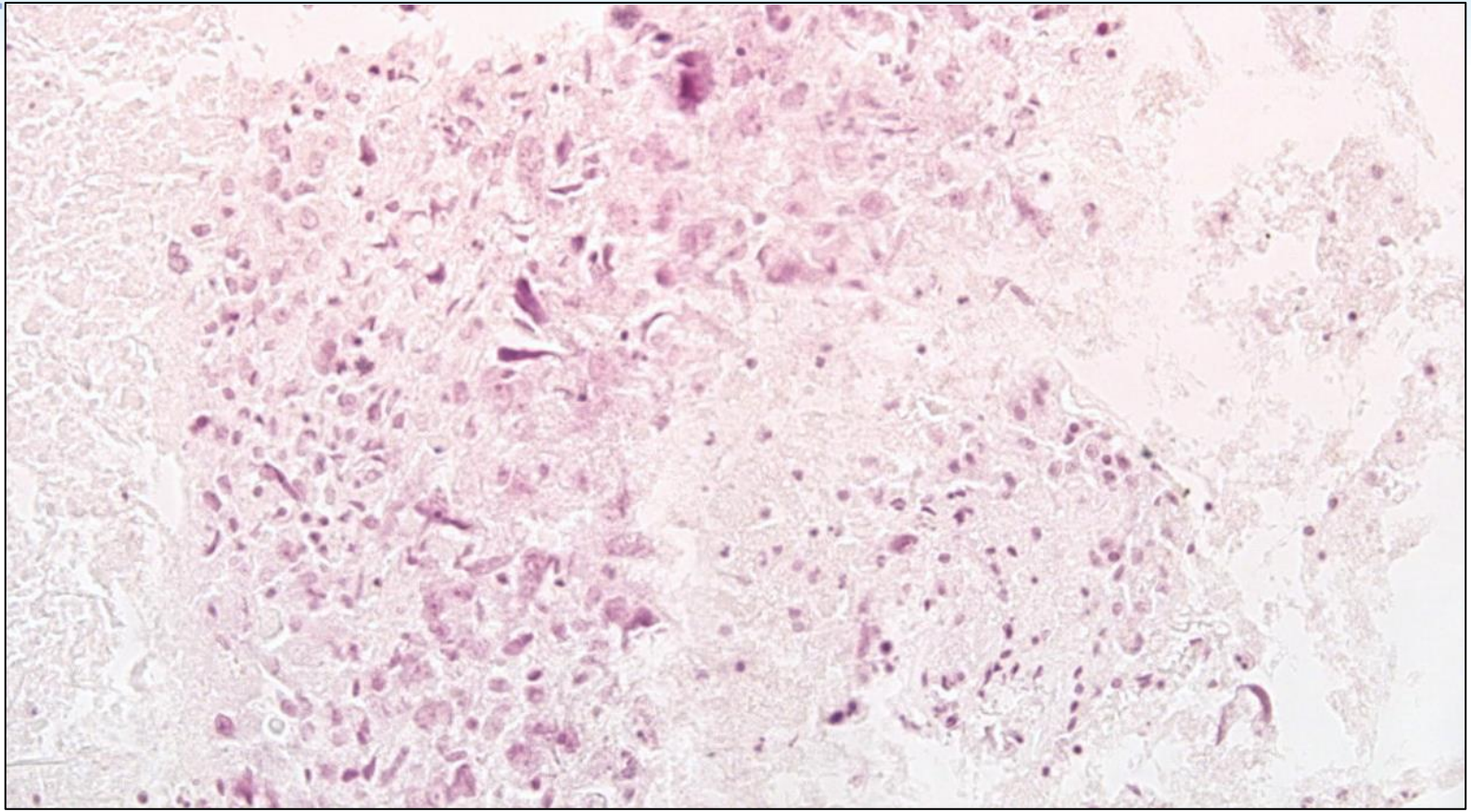

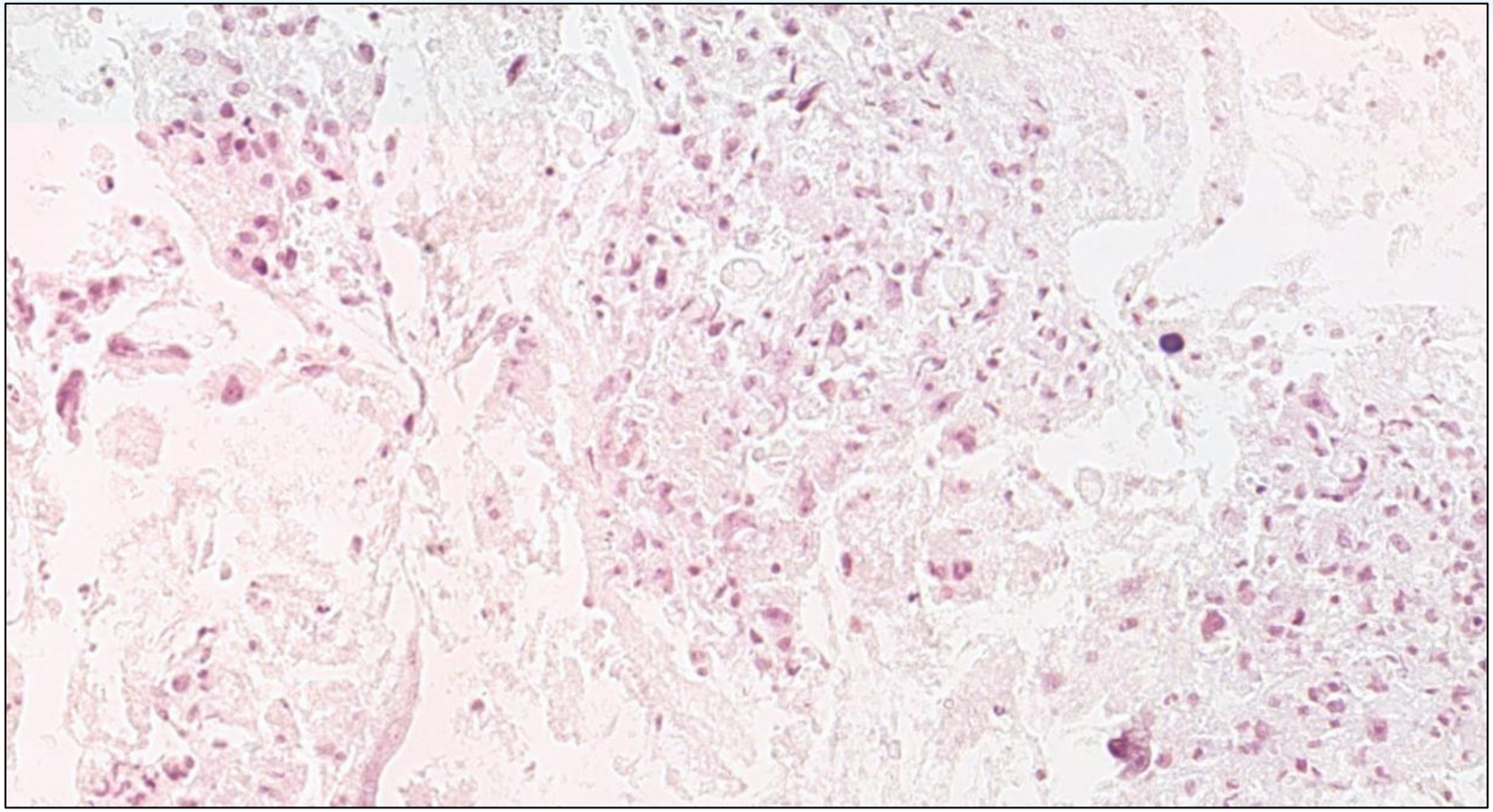

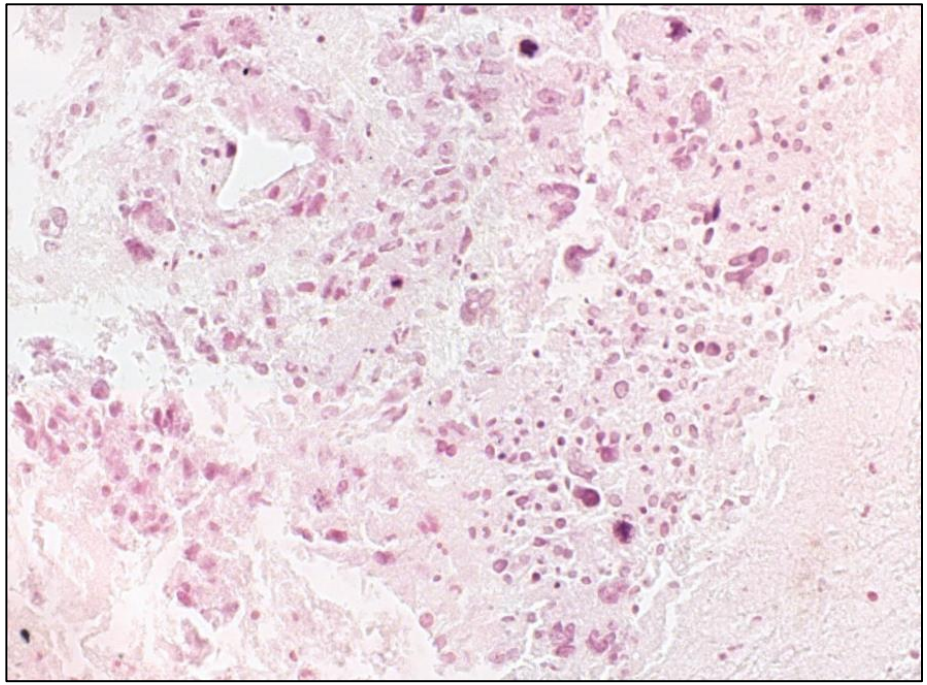

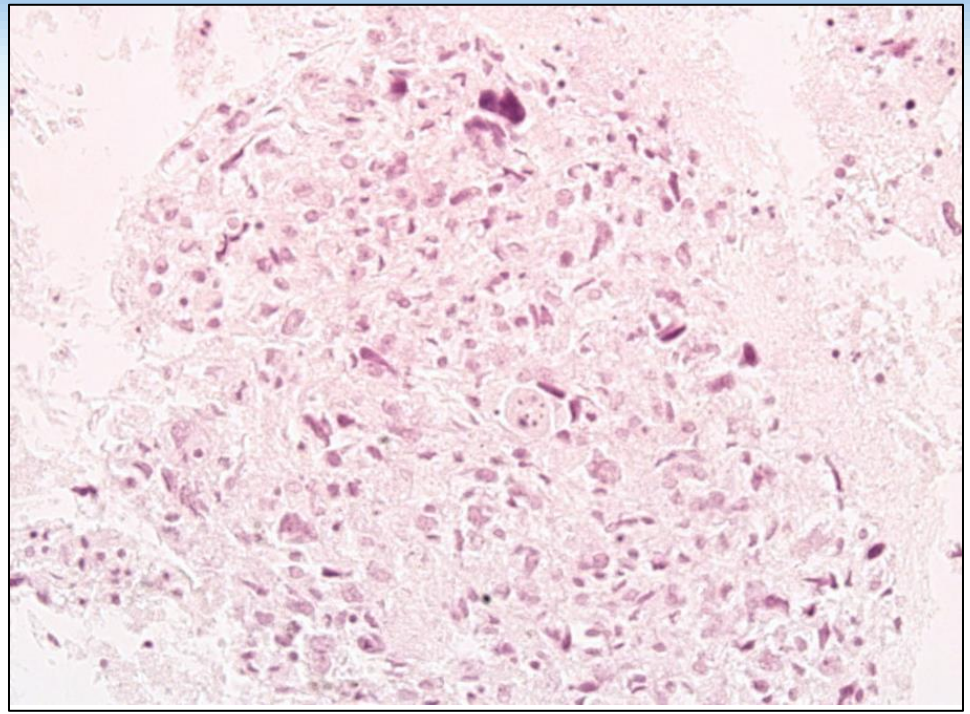

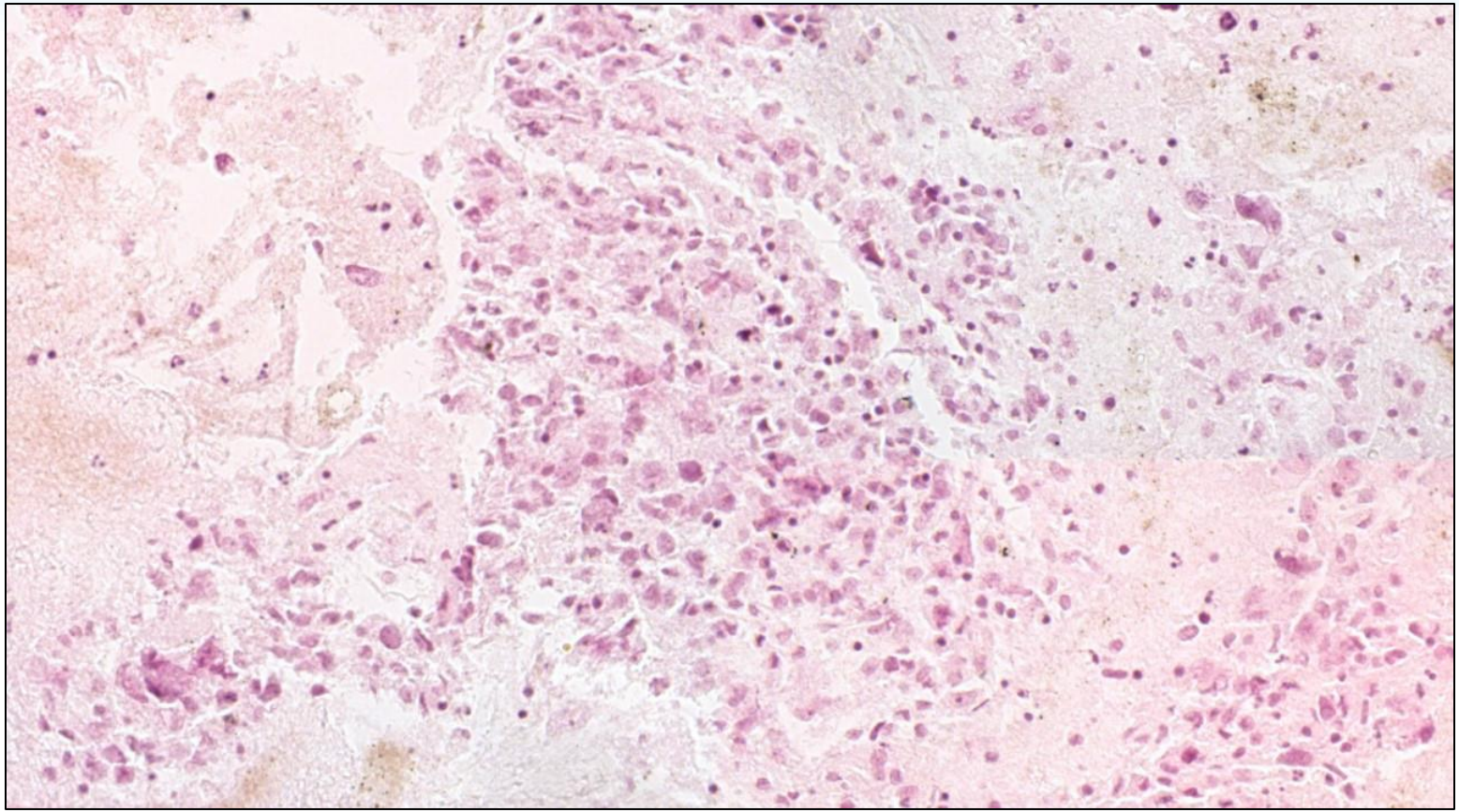

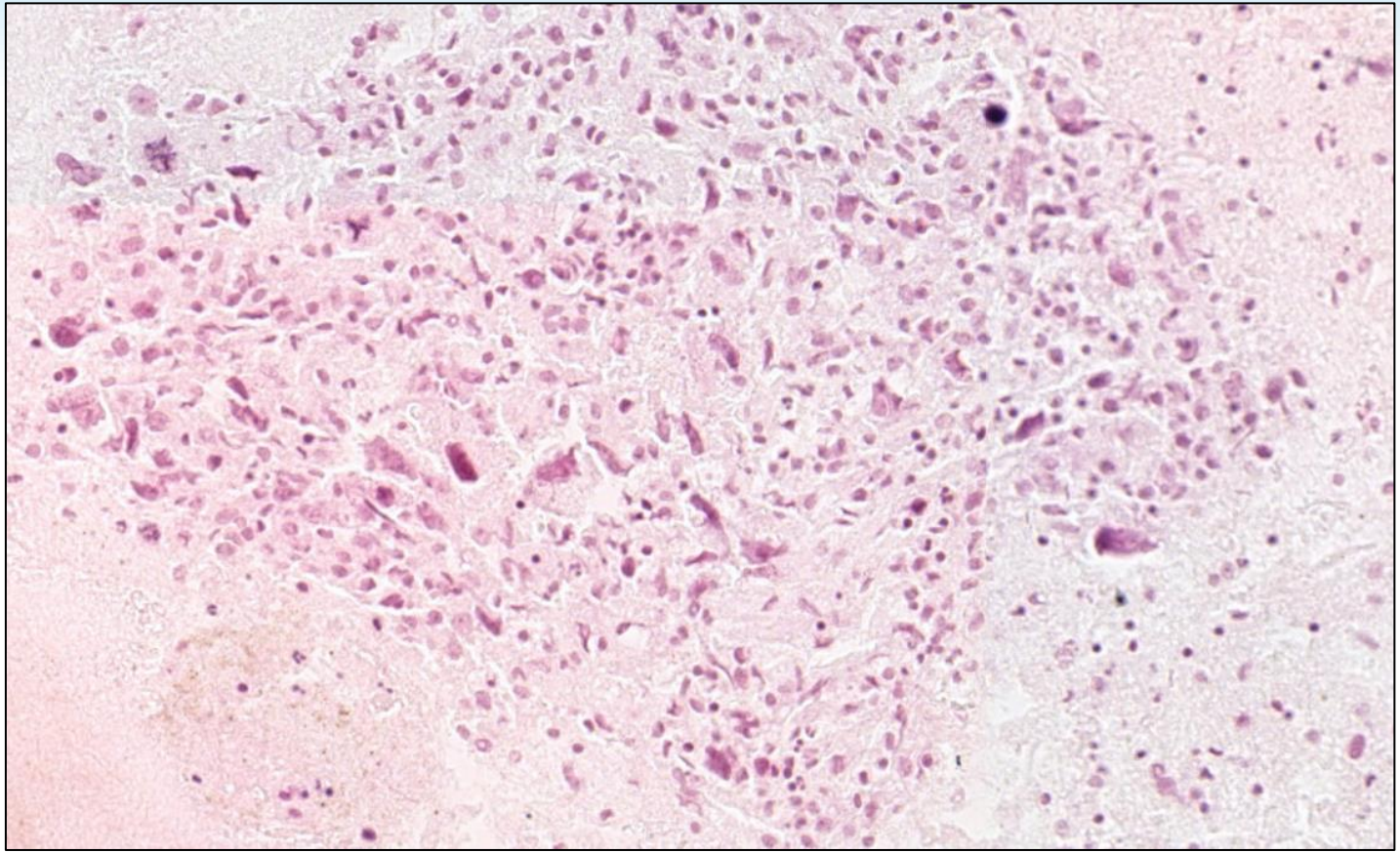

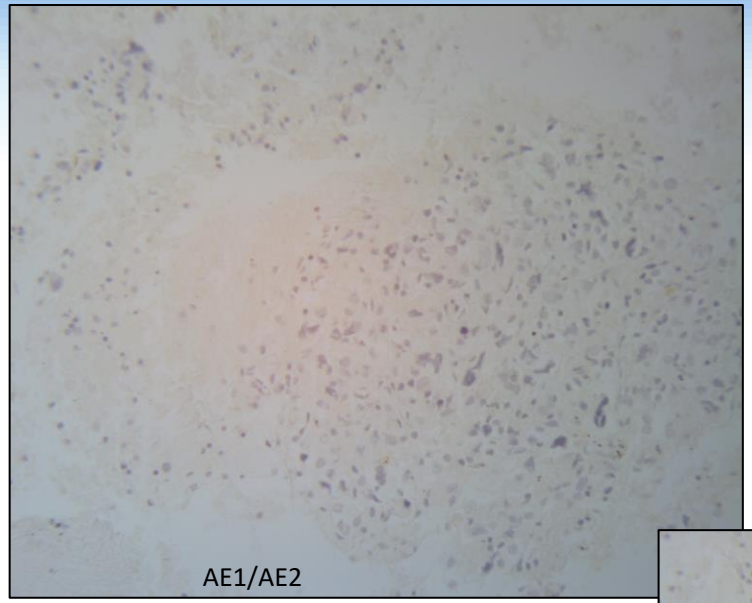
AE1/AE2

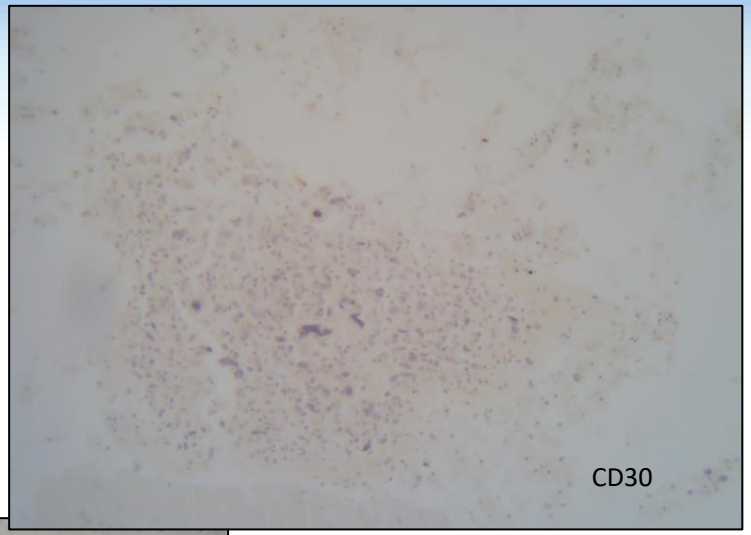
CD30

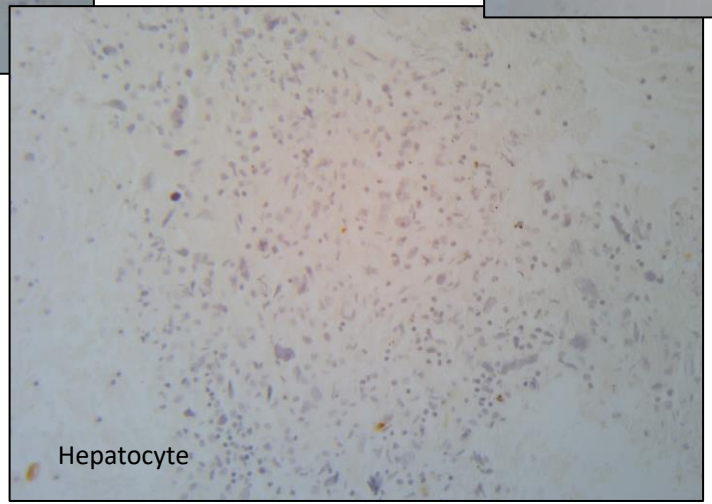
Hepatocyte

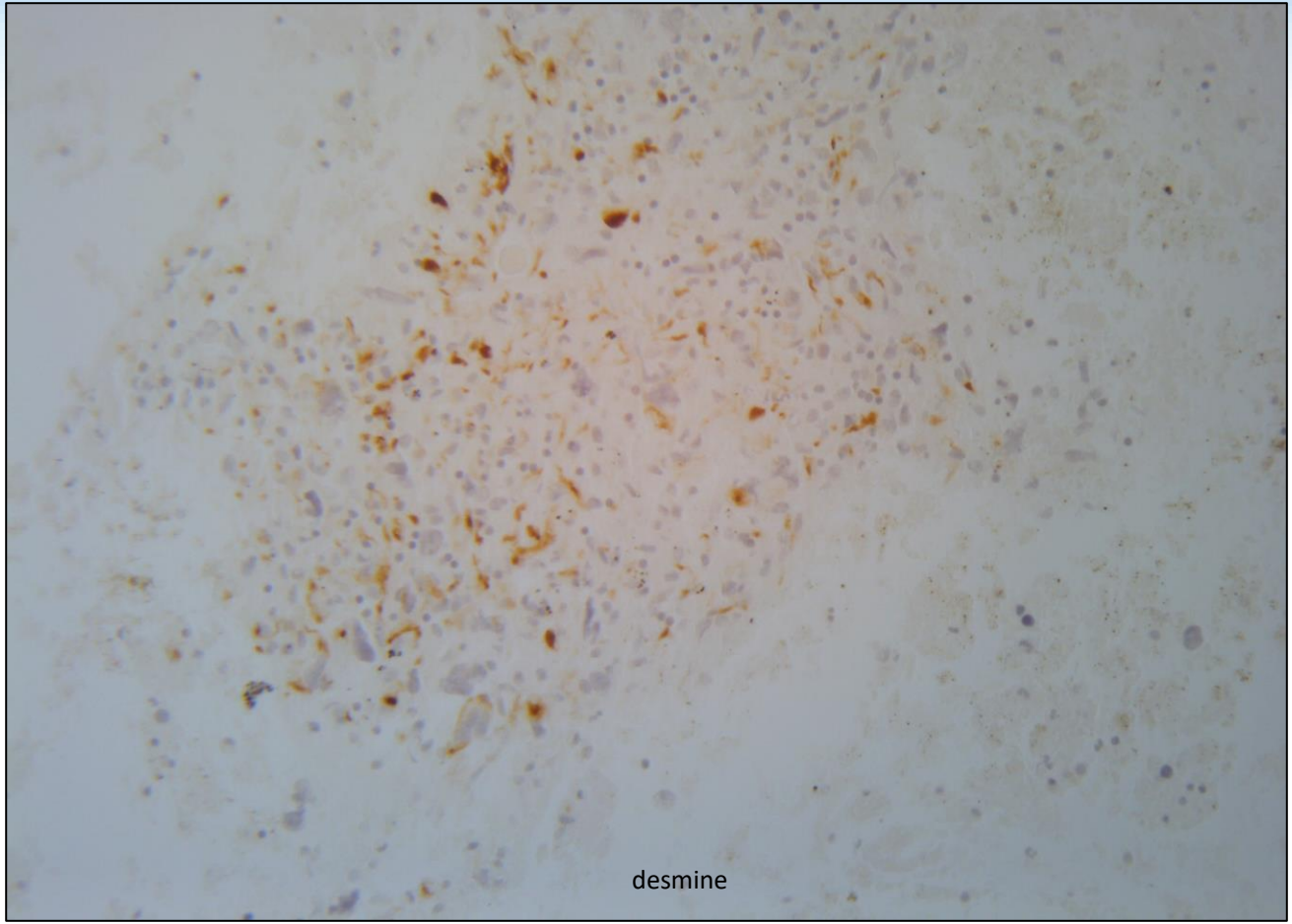
desmine

Cas clinique: immunohistochimie

- CK7, CK20 négatif
- AML and caldesmone négatif
- Melan A, PS 100 négatif
- CD 45 négatif

Cas clinique:
Diagnostic cytologique:

- Pas d'autre analyse complémentaire en raison de l'épuisement du matériel.

- Le diagnostic proposé est :

  Prolifération tumorale maligne indifférenciée d'origine histologique non définie.

  pas d'argument phénotypique en faveur d'un carcinome, d'un mélanome ou d'un lymphome.

  Un diagnostic de sarcome ne peut être éliminé

Cas clinique:
Histologie et Immunohistochimie

- Une biopsie hépatique de la masse a été réalisée :
  - Non contributive : matériel nécrotique sans cellules viables.

- Une résection chirurgicale à visée curative est décidée malgré l'absence de diagnostic histologique préopératoire définitif.

Cas clinique: Macroscopie

- Une tumeur hépatique unique solide de 8 cm
- Bien limitée
- Aspect hétérogène avec des territoires solides et myxoides
- Présence de plages hémorragiques et nécrotiques

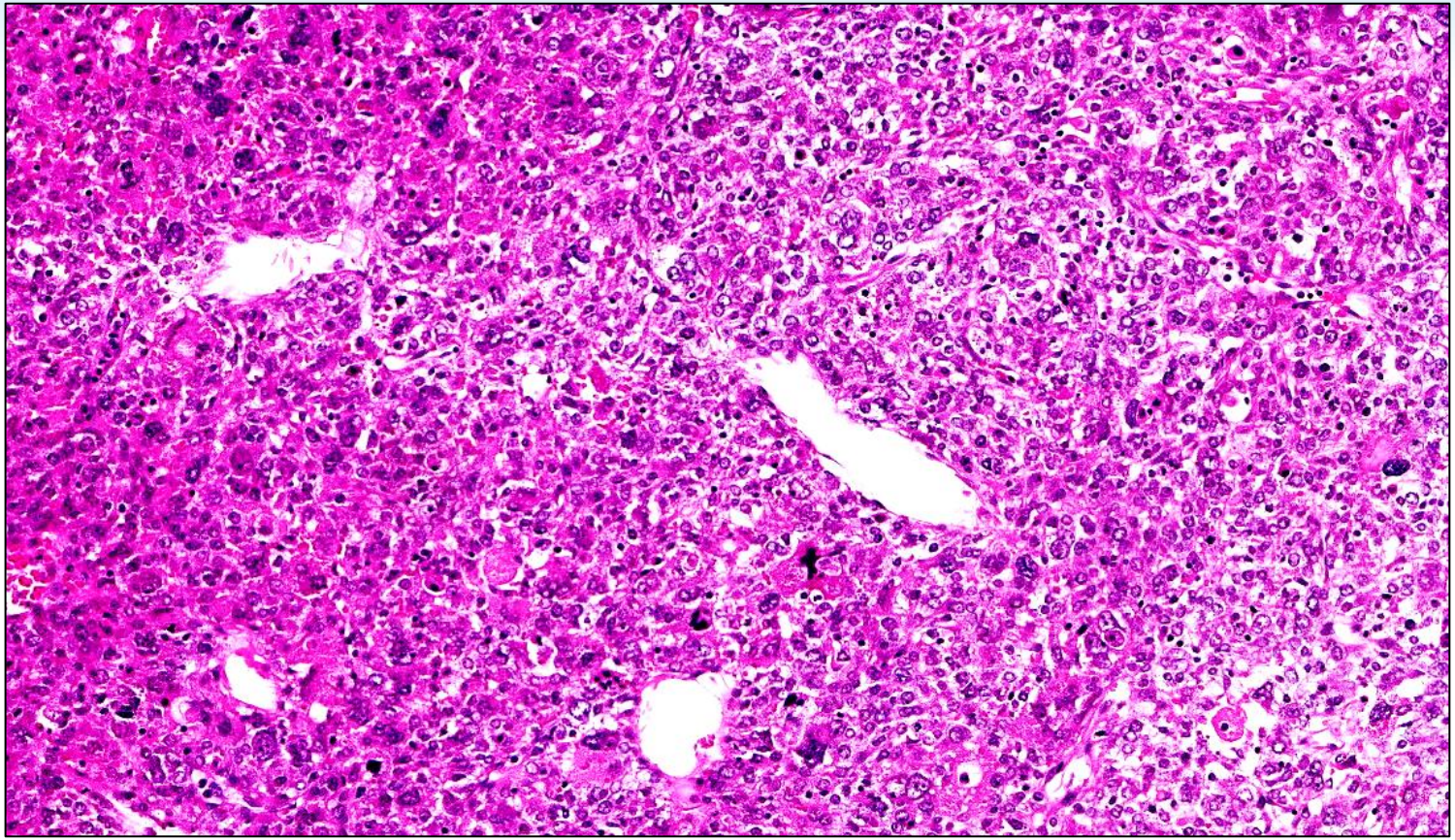

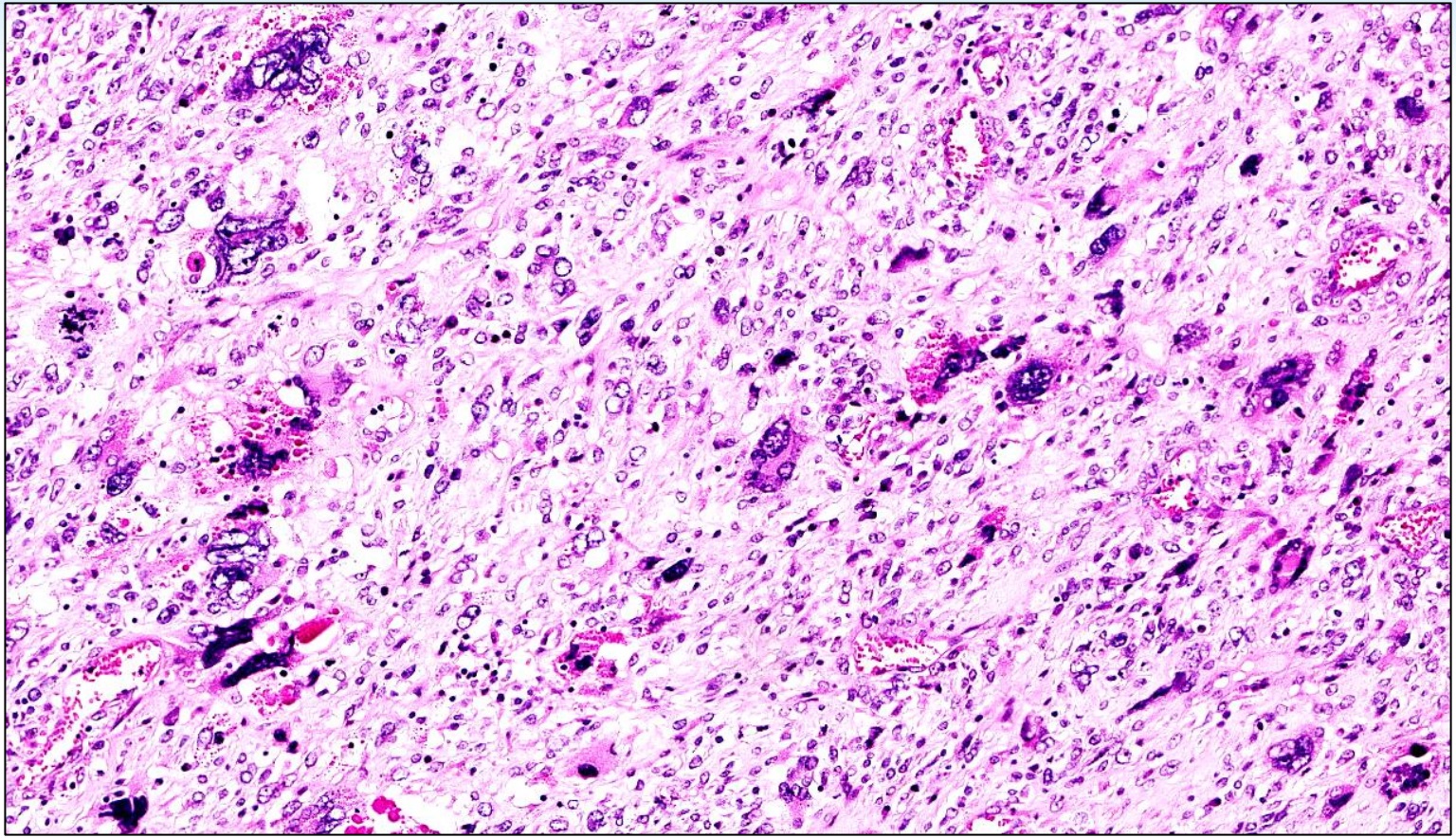

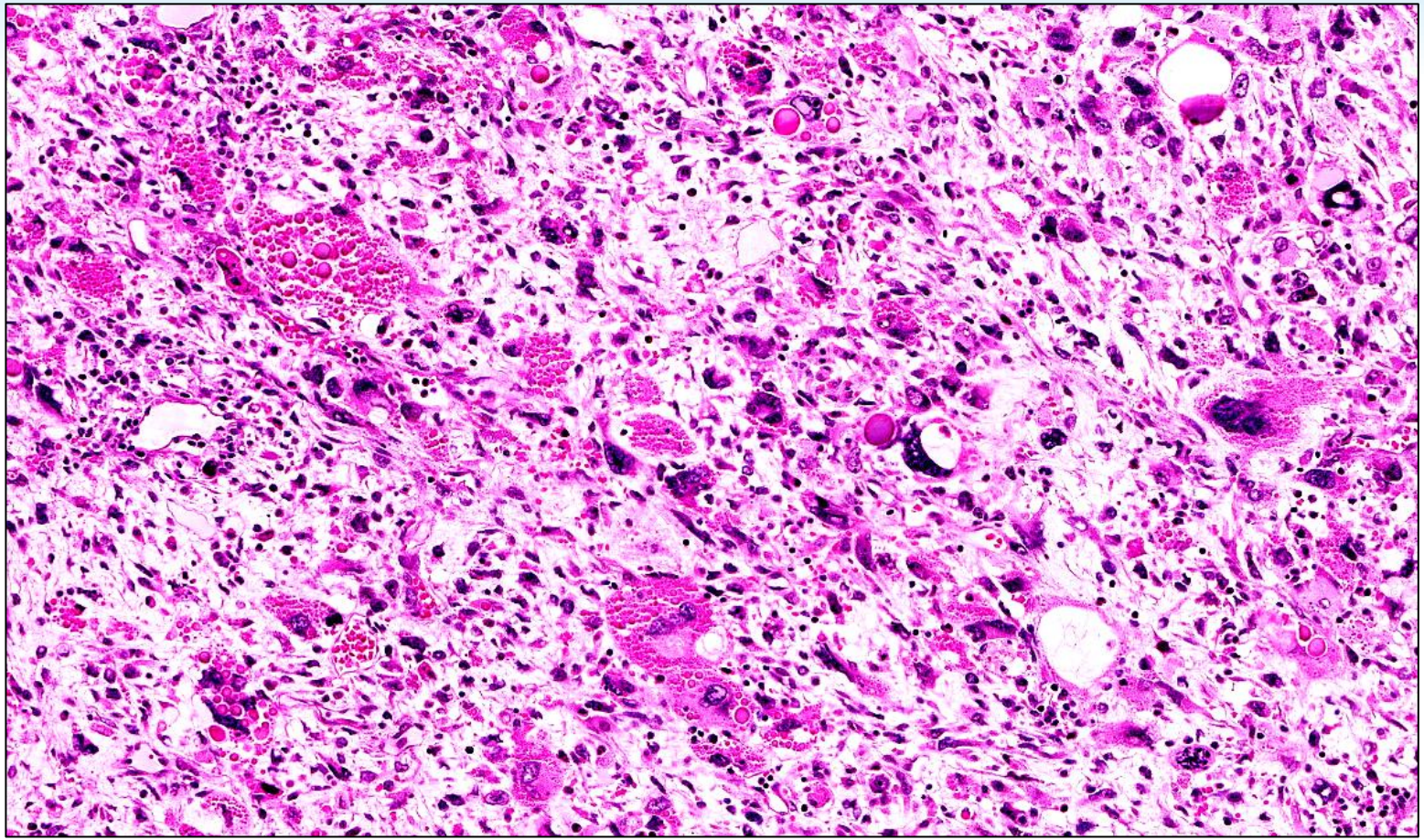

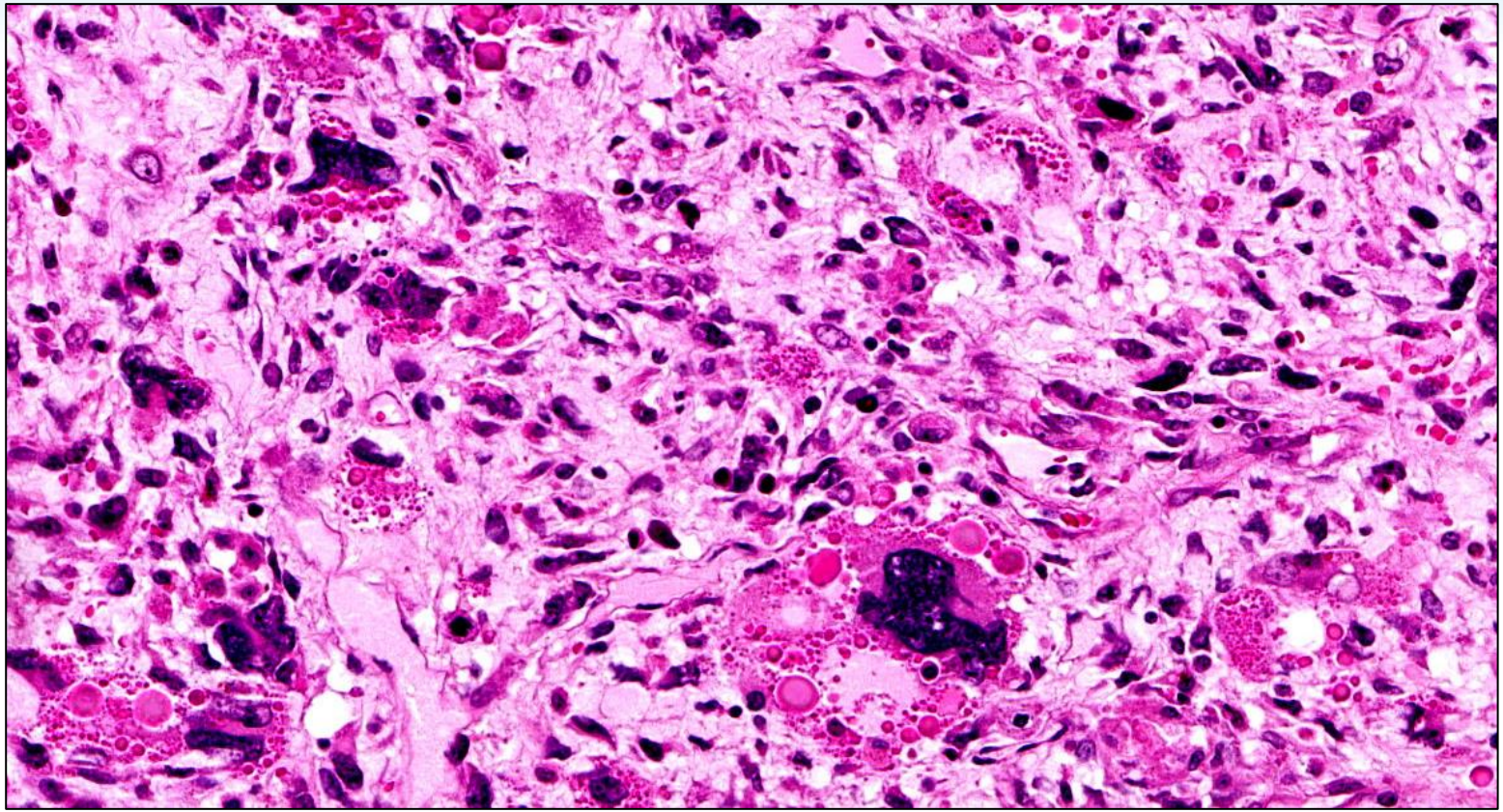

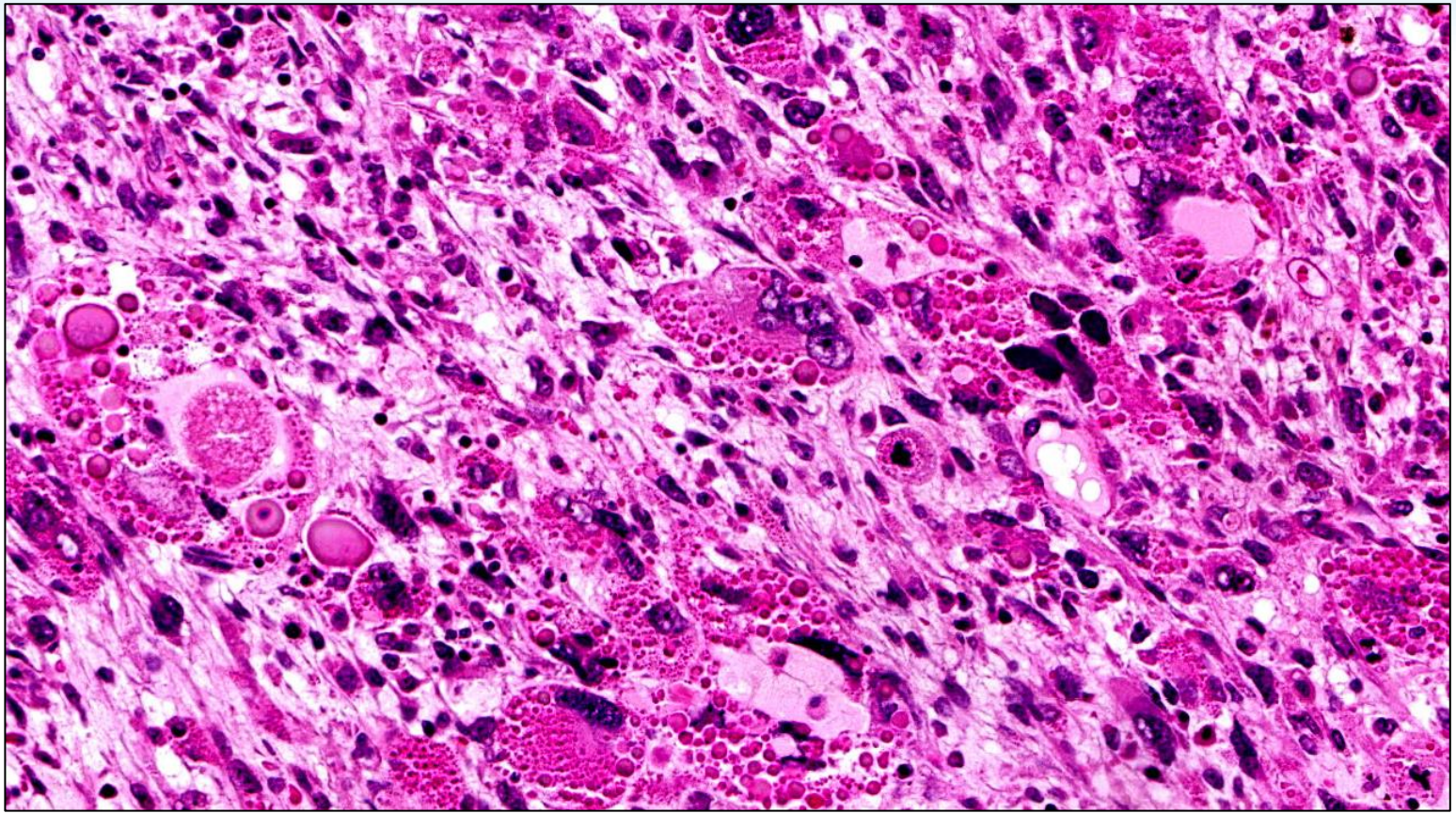

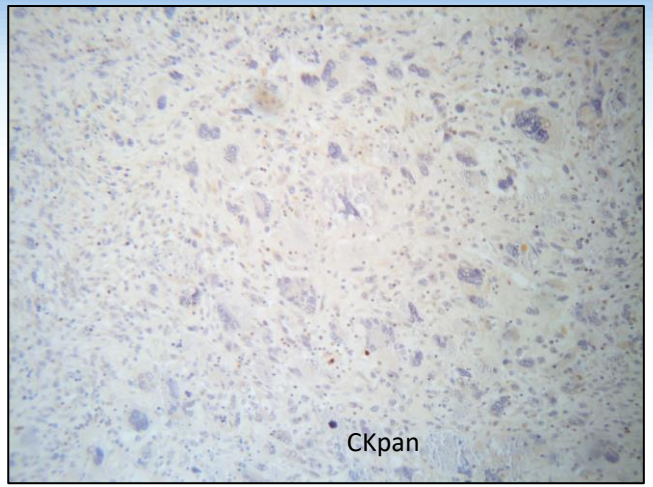
CKpan

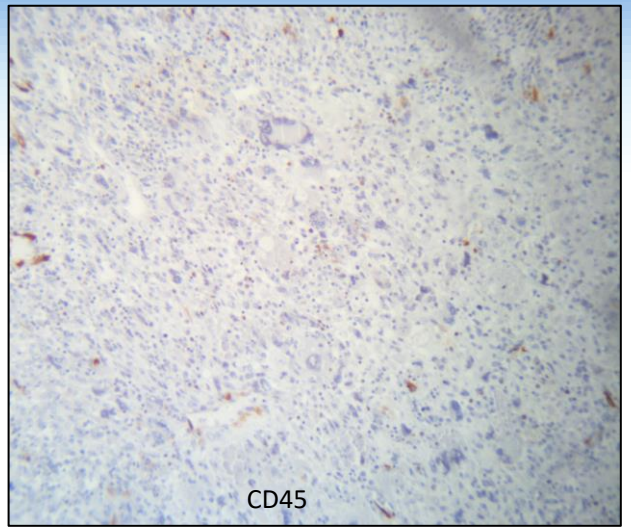
CD45

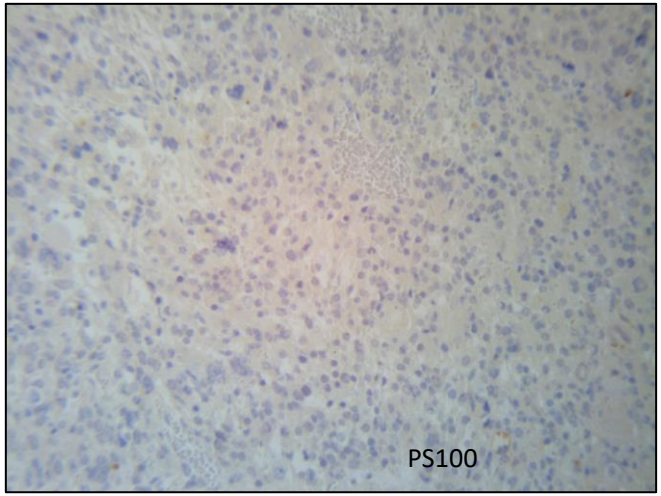
PS100

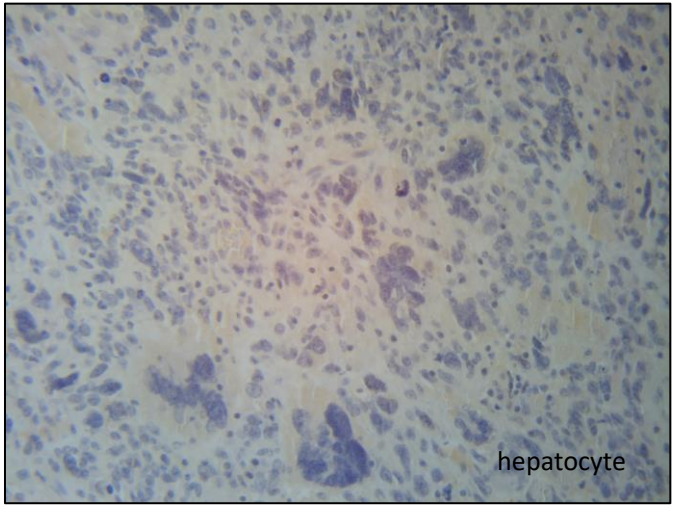
hepatocyte

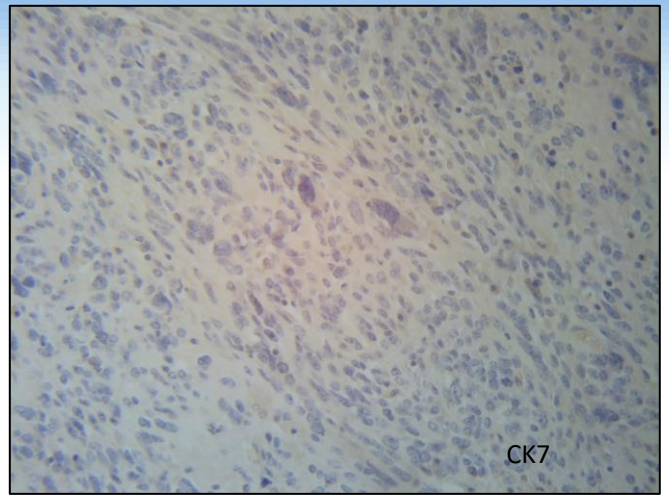
CK7

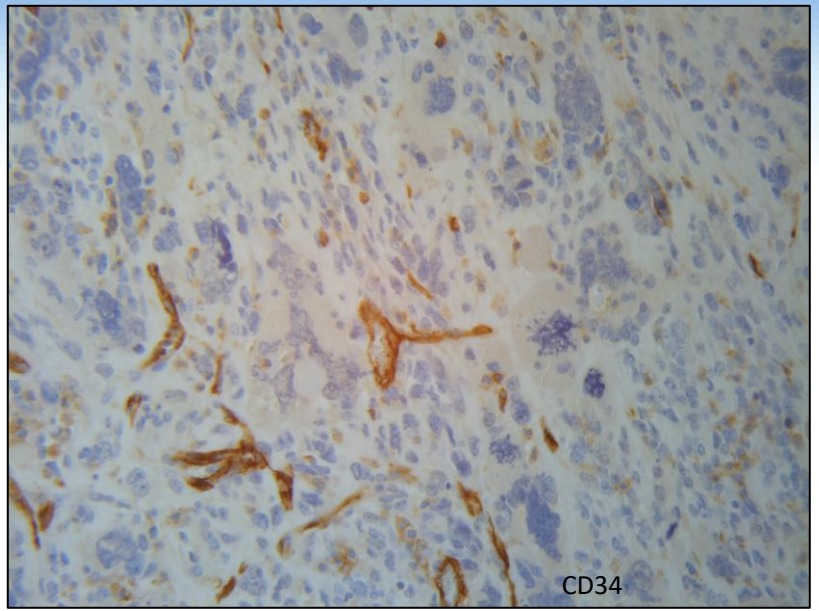
CD34

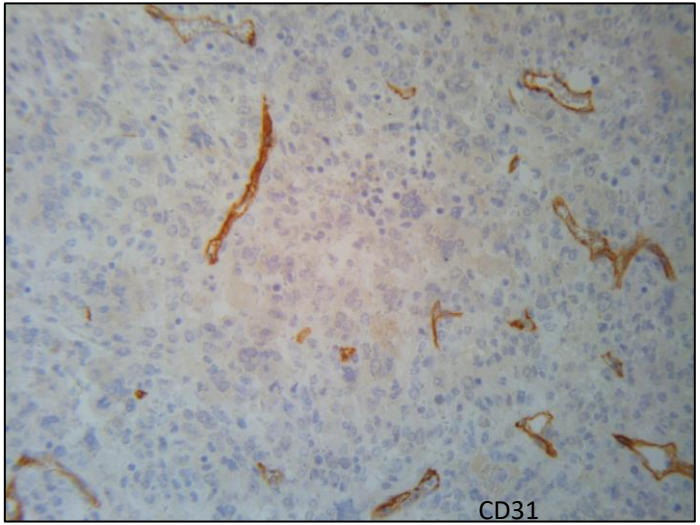
CD31

Cas clinique: Immunohistochimie

- L'ensemble de l'analyse immunohistochimique est négatif

- Aucune analyse moléculaire n'a été réalisée

Diagnostic final:

sarcome embryonnaire indifférencié hépatique

Sarcome embryonnaire indifférencié hépatique

Généralités

- néoplasie hépatique maligne
- tumeur rare avec une faible incidence
- mais c'est la plus fréquente des tumeurs hépatiques mésenchymateuses malignes chez l'enfant
- Dg chez l'enfant entre 5 et 10 ans avec sex ratio à 1
- qq cas ont été décrits chez les adultes avec une légère prédominance chez les femmes

Présentation clinique et biologique

- Pas de signe clinique spécifique:
  - Distension abdominale
  - Douleur
  - Fièvre
  - HPM

- Pas d'anomalies biologiques spécifiques:
  - Augmentation des LDH dans la population pédiatrique
  - Perturbation du BH variable et inconstante

Imagerie

- Masse solide
- Avec des territoires kystiques
- Et des septas
- L’aspect kystique est plus visible au scanner

Cytologie

- L'analyse cytologique révèle:
  - Une population cellulaire polymorphe et hétèrogène
  - Un fond myxoide
  - Des cellules parfois rondes ou fusiformes, certaines cellules sont petites d'autres sont grandes
  - Les limites cytoplasmiques sont mal définies et l'abondance du cytoplasme est variable
  - Des cellules géantes multinucléées

Cytologie

- L’anisocytose est marquée
- Hyperchromatisme nucléaire
- Nucléole volumineux éosinophile
- Présence de globules hyalins cytoplasmiques et extra cellulaires

Immunocytochimie

- Phénotype non spécifique:
  - Les cytokératines et l'EMA sont habituellement négatives
  - AML négatif ou positivité très focale de qq cellules
  - Desmine, myogenine and Myod1 négatifs
  - Hepatocyte –
  - Vimentine +
  - Glypican -/+
  - Alpha-1 antitrypsine +

Diagnostic différentiel en cytologie

- Hépatoblastome:
  - Les cellules pléomorphes et bizarres ne sont pas habituelles
  - C'est une prolifération épitheliale: IHC permet de faire la différence (AFP)

- Carcinome hepatocellulaire :
  - La différenciation et les caractèristiques hépatocytaires restent habituellement présente même dans les cas de CHC avec des cellules géantes ou multinucléées.
  - IHC peut aider a faire le Dg (AFP,Ckpan)

- Rhabdomyosarcome :
  - Patients plus jeunes
  - IHC fais le Dg (Myod1 and myogenin)

Macroscopie

- Nodule souvent unique de grand taille (>10 cm)
- Localistaion dans le lobe hépatique droit
- Nodule parfois bien limité mais avec infiltration de type expansif
- Tumeur hétérogène jaune +/- marron
- Avec des territoires solides et myxoides
- Remaniement hémorragiques et nécrotiques +++

Histologie

- Architecture irrégulière
- Prolifération solide, fasciculée ou storiforme
- Plages hypercellulaires avec stroma myxoides et nécrotiques
- Les cellules sont d'aspect variable: fusiformes, étoilées avec des cellules géantes pléomorphes et multinucléées
- Présence de globules haylin PAS + extra et intra cytoplasmique
- Index mitotique élevé avec des mitoses atypiques et des corps de nécrose apoptotiques

Pathogénie et anomalies moléculaires

- Origine cellulaire inconnue
- Mécanisme carcinologique flou
- Caryotype complexe

Pathogénie et anomalies moleculaires

- Instabilité chromosomique avec des altérations du nombre de copies chromosomique mais pas d'anomalie spécifique

- Anomalies récurrentes:

  - Réarrangement de structure de la région du chr19q avec hyperexpression du cluster C19MC et mutation de TP53

  - gains 1q5p6q and pertes de 14, 9p et 11p

  - t (11;19)

Traitement et pronostic

- Bon pronostic pour les patients traités par chirurgie.
- La plupart des interventions sont des hépatectomies partielles
- La résection complète améliore le taux de survie.
- Une chirurgie avec marges négatives associée à une chimiothérapie post opératoire semble améliorer la survie globale

A propos de notre cas

Quels indices nous auraient permis de faire le diagnostic?

- Le contexte :
  - L'âge très jeune de la patiente
  - Tumeur hépatocytaire unique

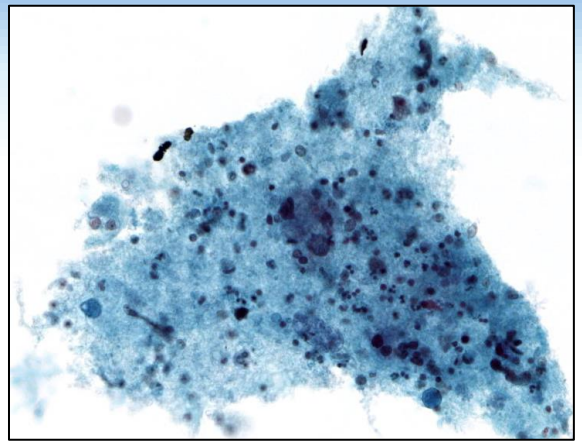

- Le caractère pléomorphe et très atypique de la prolifération
- L’absence de toute différenciation
- Les globules hyalins éosinophiles
- L’IHC non spécifique

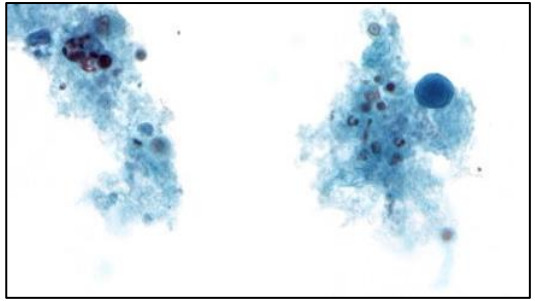

Take home message

- Tumeur très rare
- Domaine pédiatrique mais décrite chez l'adulte
- Tumeur maligne très pléomorphe avec cellules géantes multinucléées
- Les globules éosinophiles PAS + sont décrits dans tous les cas rapportés dans la littérature
- L'immunohistochimie est importante pour éliminer tous les autres Dg différentiels

- Merci aux Drs François Leclerc and Anne Moreau du CHD de La Roche Sur Yon