HCL
HOSPICES CIVILS DE LYON

2022
16 au 18 novembre
CARREFOUR PATHOLOGIE

Struma ovarii avec extension péritonéale et analyse moléculaire sur chaque site : une série de 4 cas

Sophie Neyrand
Pr Mojgan Devouassoux-Shisheboran
Dr Myriam Decaussin-Petrucci

Déclaration d'intérêts

- Je déclare ne pas avoir de conflits d'intérêt

Les struma ovarii

Histologie

Définition :

- Tératomes mono ou pluri-dermiques
- 2% des tératomes matures
- Comportent plus de 50% de tissu thyroïdien OU un carcinome de type thyroïdien

- **Struma ovarii bénins** : tissu thyroïdien normal, vésicules hyperplasiques

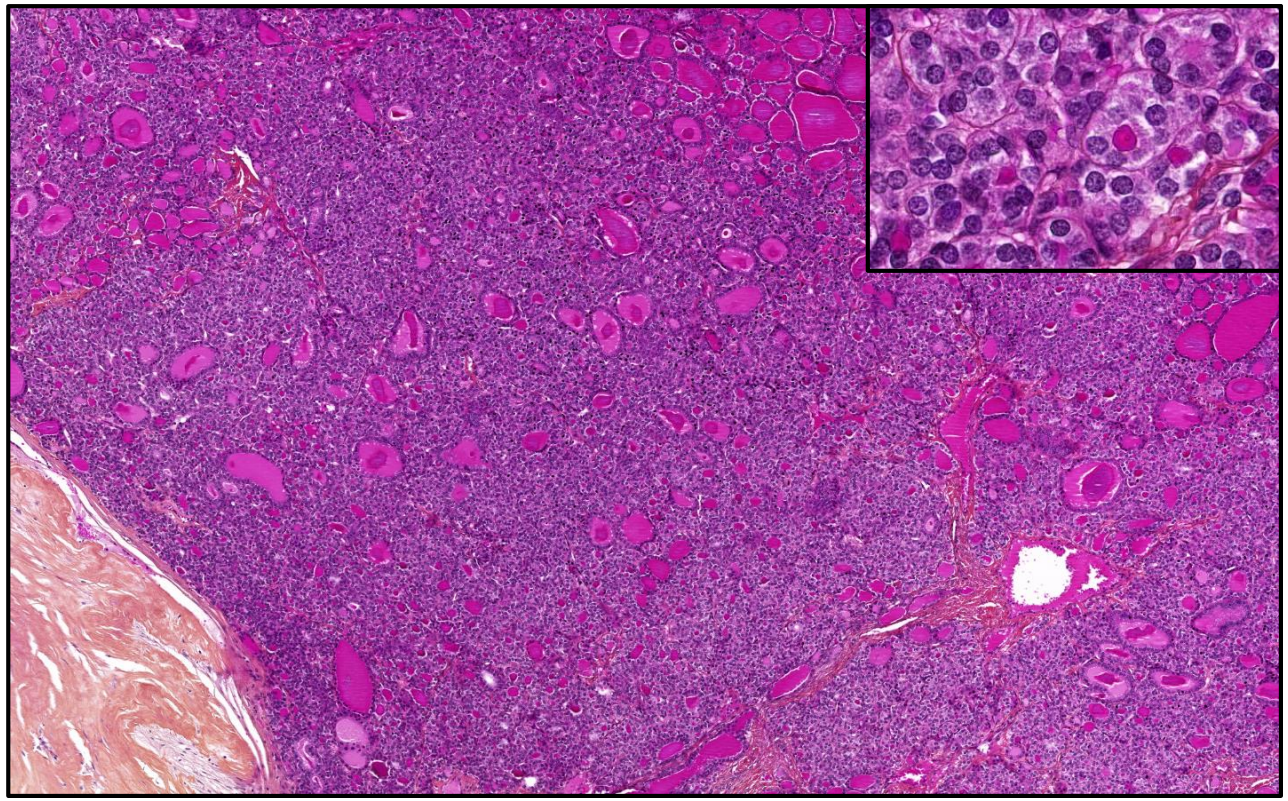

Les struma ovarii malins (MSO)

Comment faire le diagnostic de malignité?

- Présence d'un contingent carcinomateux de souche thyroïdienne
- Présence d'une extension sur la surface de l'ovaire ou à distance

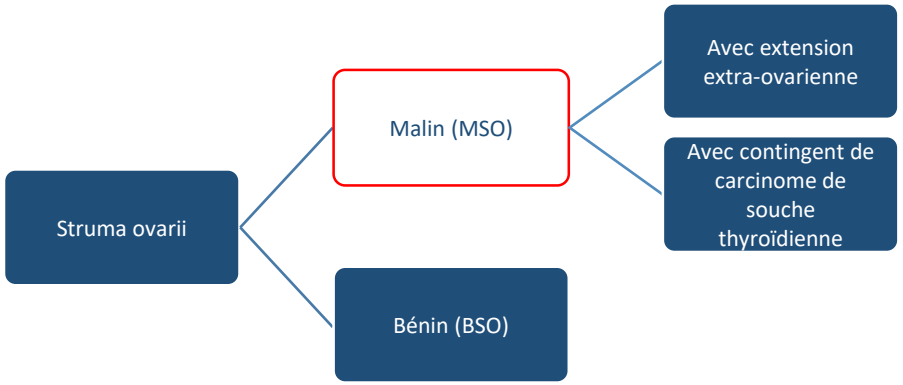

Les struma ovarii malins (MSO) avec contingent carcinomateux

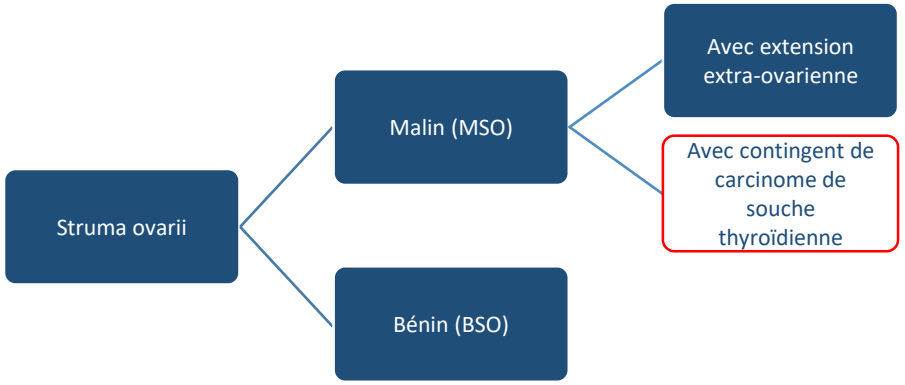

- Présentent les mêmes sous-types qu'au sein de la thyroïde
- Diagnostic basé sur les critères de malignité identiques à la thyroïde (WHO 2022)

Les struma ovarii malins (MSO) avec contingent carcinomateux

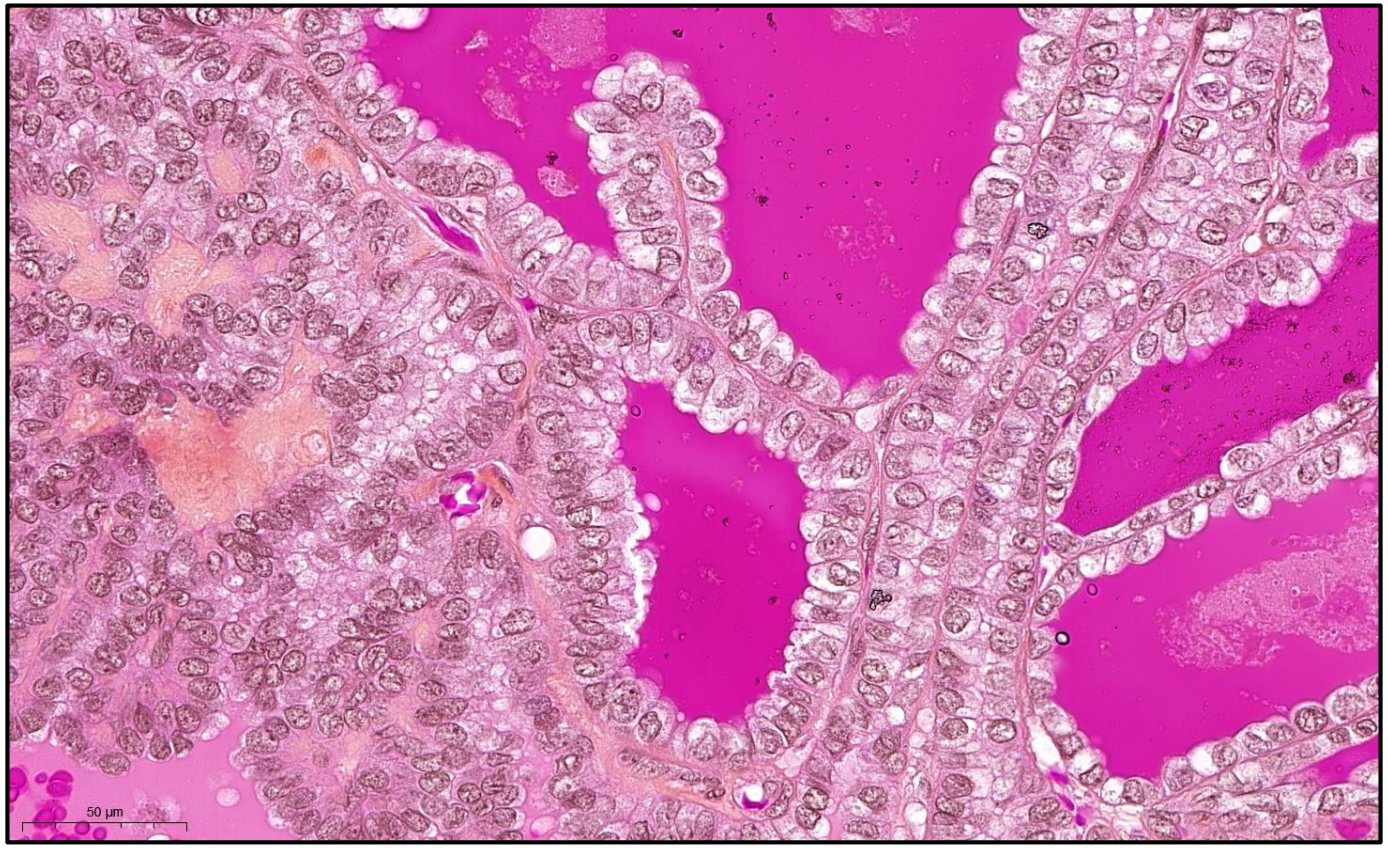

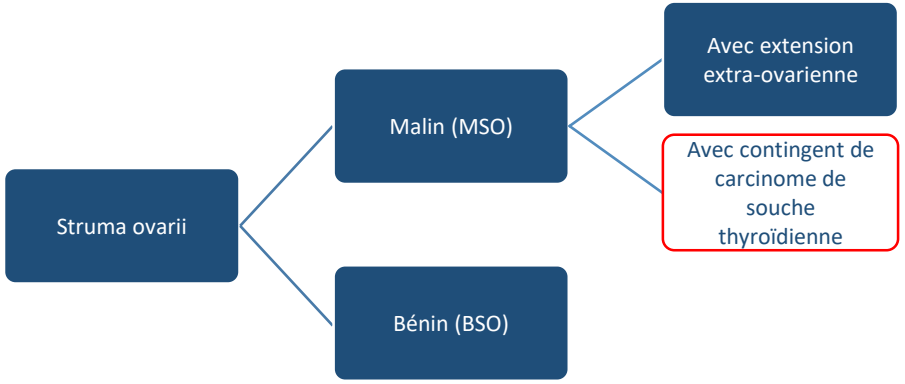

Carcinome papillaire (PTC) :

- 75% des cas
- Sous une forme classique dans 50% des cas
- Avec une architecture vésiculaire dans 18% des cas (FV-PTC)

Cui Y, Yao J, Wang S, Zhao J, Dong J, Liao L. **The Clinical and Pathological Characteristics of Malignant Struma Ovarii: An Analysis of 144 Published Patients**. *Front Oncol. 2021*

Les struma ovarii malins (MSO) avec contingent carcinomateux

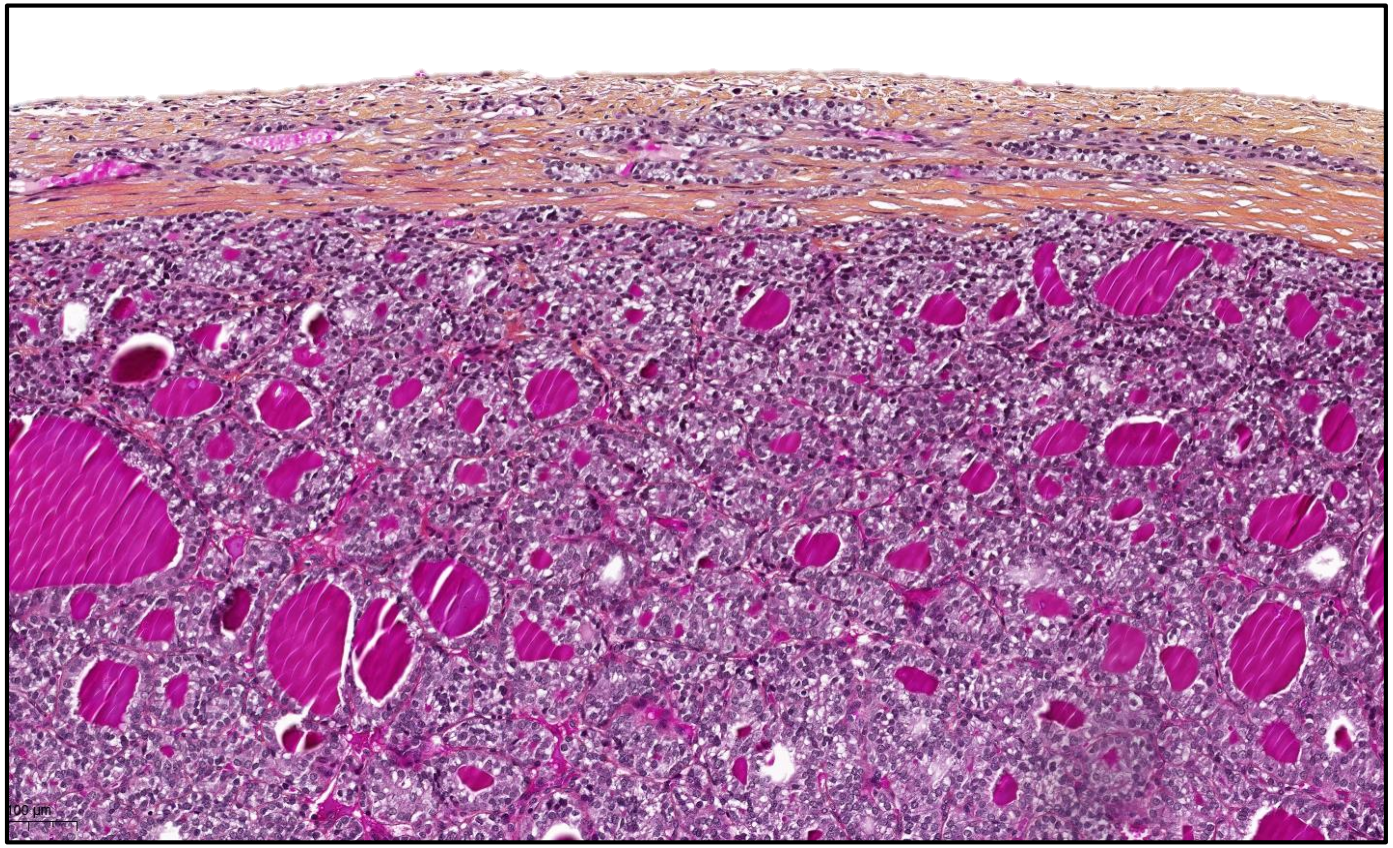

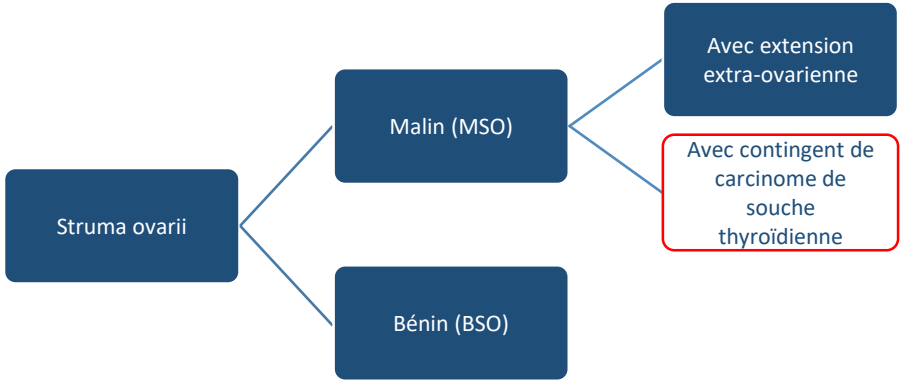

Carcinome vésiculaire :

- 26 % des cas
- Diagnostic difficile : repose sur un envahissement capsulaire, parfois absent dans l'ovaire

Cui Y, Yao J, Wang S, Zhao J, Dong J, Liao L. **The Clinical and Pathological Characteristics of Malignant Struma Ovarii: An Analysis of 144 Published Patients**. *Front Oncol*. *2021*

Les struma ovarii malins (MSO) avec extension extra-ovarienne

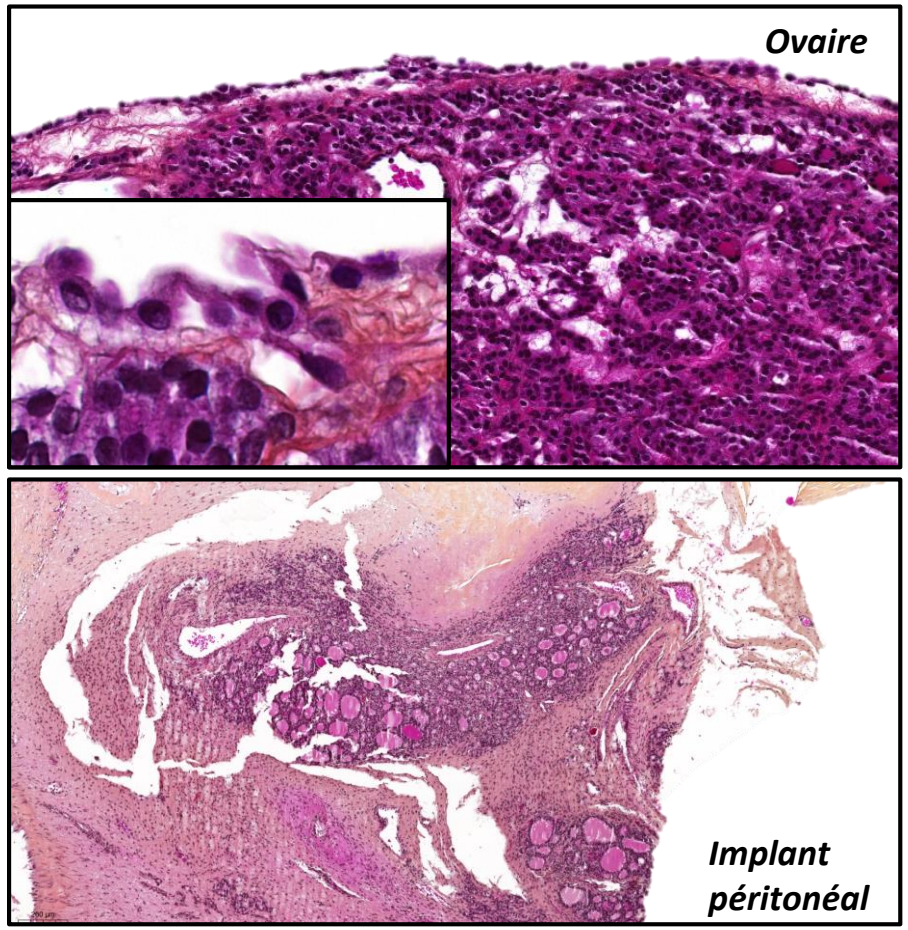

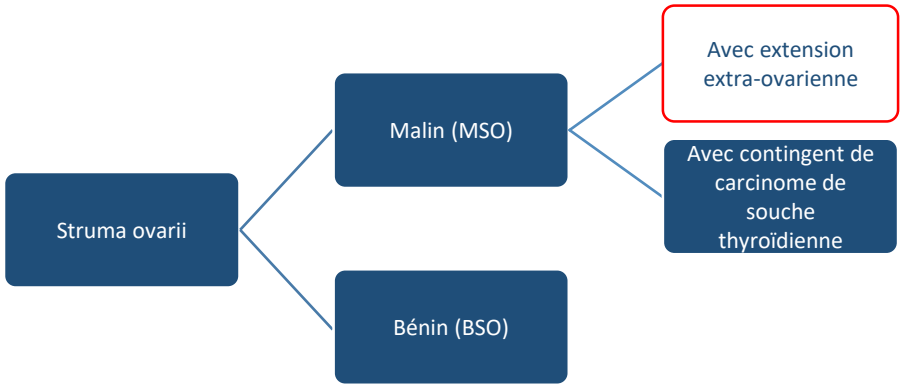

- Sous forme d'une extension à la surface de l'ovaire, d'implants péritonéaux ou de métastases viscérales
- Décrite dans 5 à 15% des cas
- N'implique pas forcément un contingent carcinomateux dans l'ovaire : 55 à 70% des SO avaient une histologie sans critère de malignité

Taelman V. **Metastatic malignant struma ovarii: a case report and review of the literature on the management of malignant struma ovarii**. *Acta Clin Belg. 2022*.

Shaco-Levy R, Robboy SJ. **Malignant struma ovarii: a blinded study of 86 cases assessing which histologic features correlate with aggressive clinical behavior.** *Arch Pathol Lab Med. 2012*

Les struma ovarii malins (MSO) avec extension extra-ovarienne

- **Extension extra-ovarienne : cavité péritonéale** (39%)
- Sous la forme d'un carcinome différencié de type thyroïdien ou de vésicules thyroïdiennes sans atypie architecturale ou cytologique

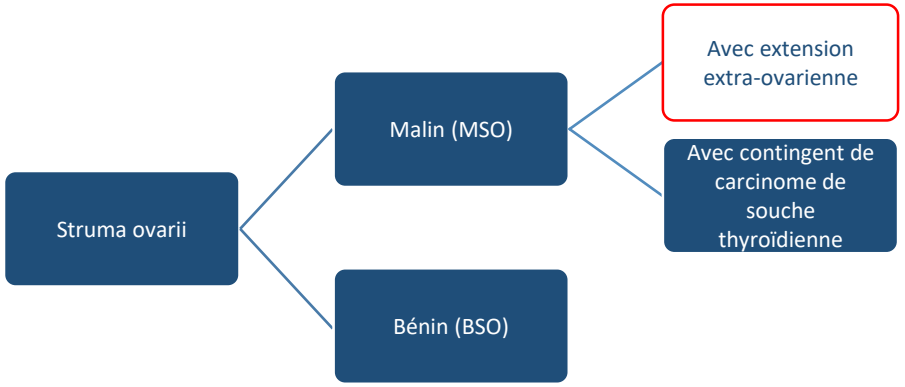

Taelman V. **Metastatic malignant struma ovarii: a case report and review of the literature on the management of malignant struma ovarii**. *Acta Clin Belg*. *2022*.

Les struma ovarii malins (MSO) avec extension extra-ovarienne

- **Extension extra-ovarienne : cavité péritonéale** (39%)
- ~~Sous la forme d'un carcinome différencié de type thyroïdien ou~~ de vésicules thyroïdiennes sans atypie architecturale ou cytologique

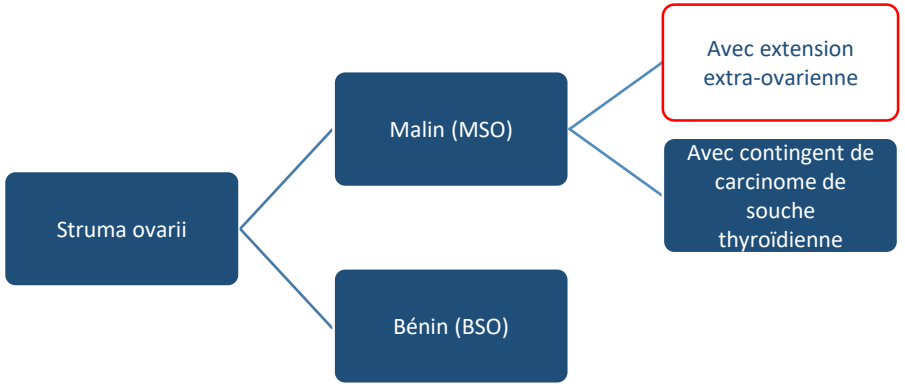

Initialement qualifiée de strumose péritonéale, redéfinie par Roth & al. comme un ***carcinome vésiculaire très bien différencié de l'ovaire (HDFCO)***

Roth LM, Karseladze AI. **Highly differentiated follicular carcinoma arising from struma ovarii: a report of 3 cases, a review of the literature, and a reassessment of so-called peritoneal strumosis**. *Int J Gynecol Pathol. 2008*

Existe-t-il des critères histologiques pour prédire l'évolution des SO?

- Aucun critère histologique robuste
- L'architecture papillaire, les atypies nucléaires (pseudo-inclusions, incisures) ne sont pas associées à une évolution péjorative

L'histologie seule est insuffisante pour classer les SO en bénin ou malin

Biologie moléculaire ?

Shaco-Levy R, Peng RY, Snyder MJ, Osmond GW, Veras E, Bean SM, Bentley RC, Robboy SJ. **Malignant struma ovarii: a blinded study of 86 cases assessing which histologic features correlate with aggressive clinical behavior.** *Arch Pathol Lab Med. 2012*

Biologie moléculaire

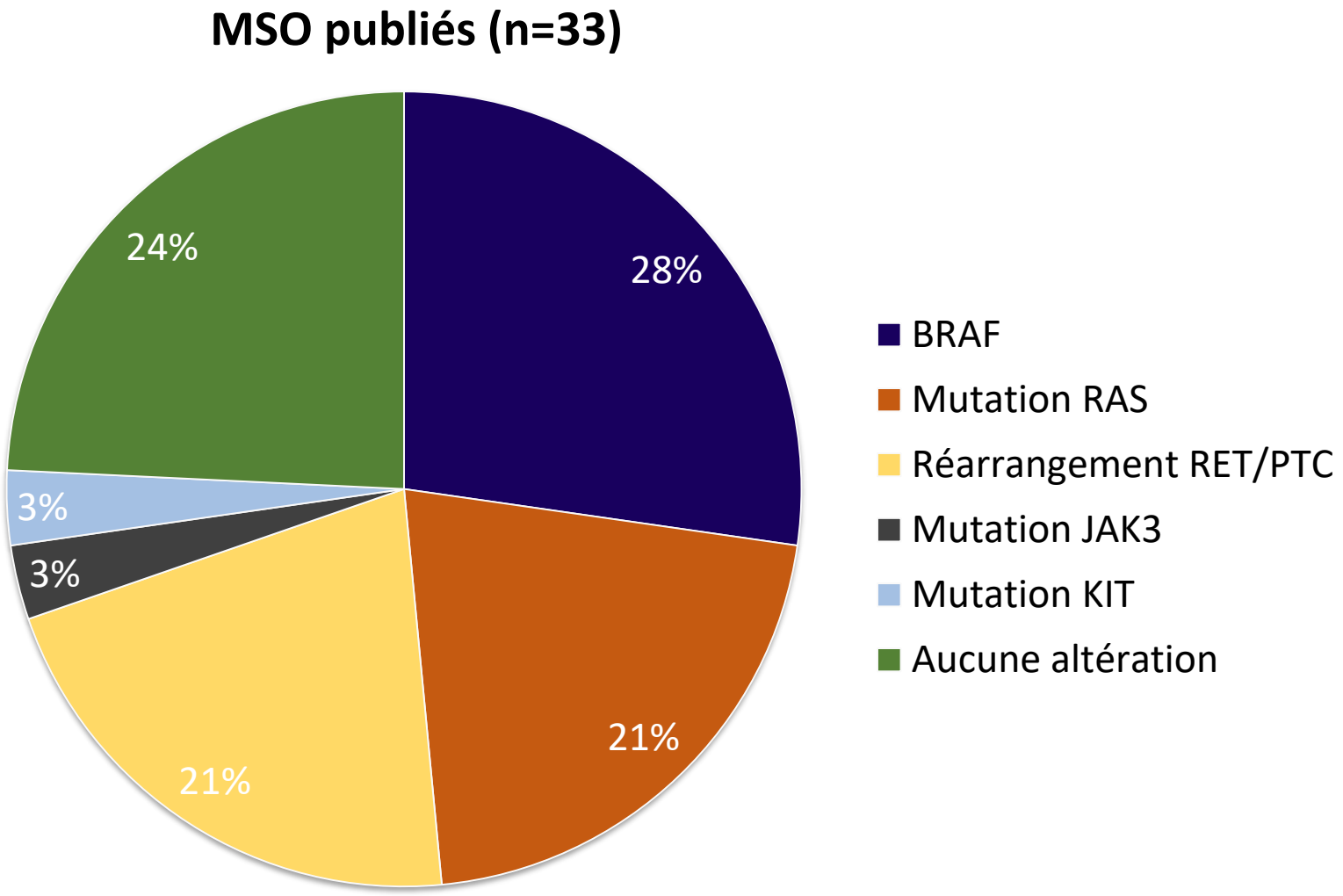

Biologie moléculaire

MSO (n=33)

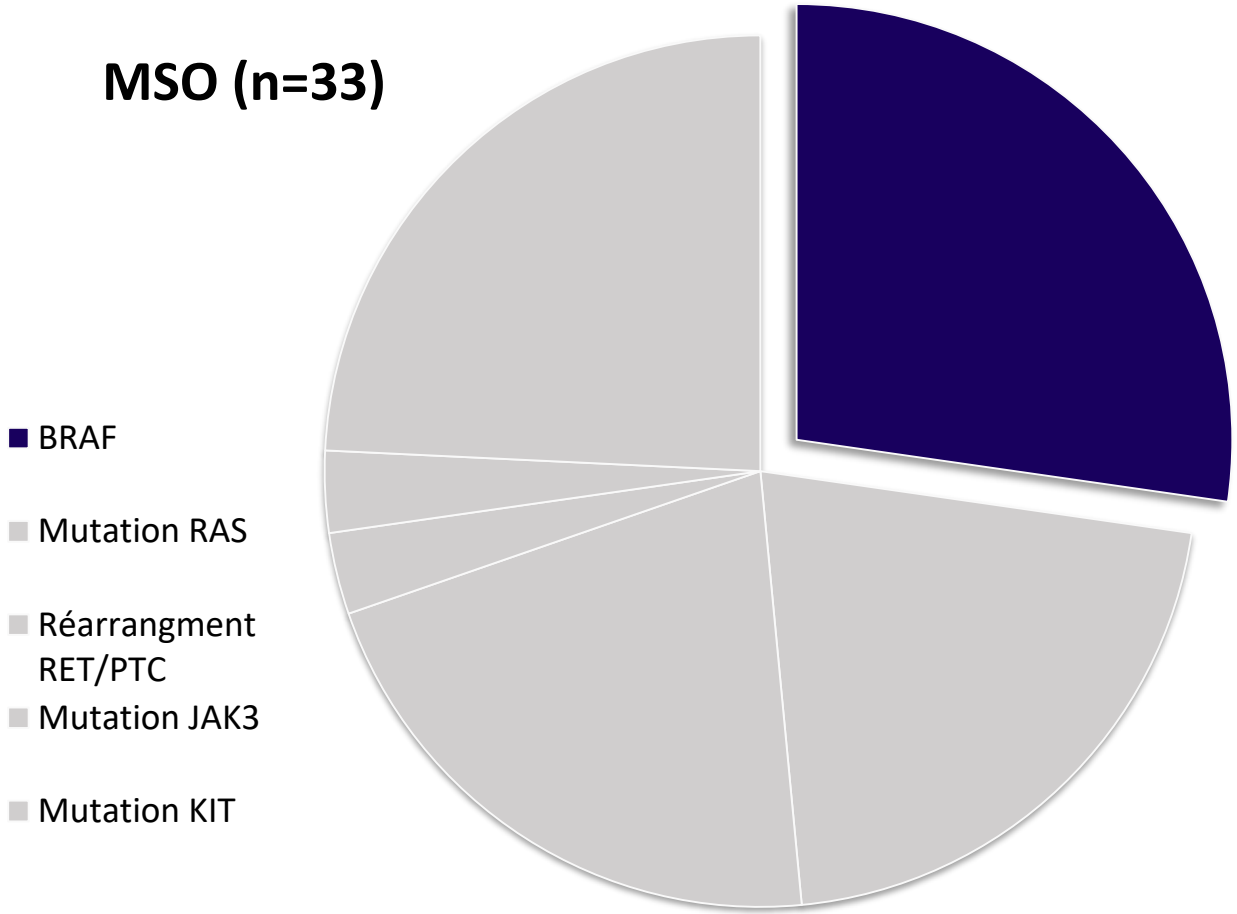

Altérations *BRAF*

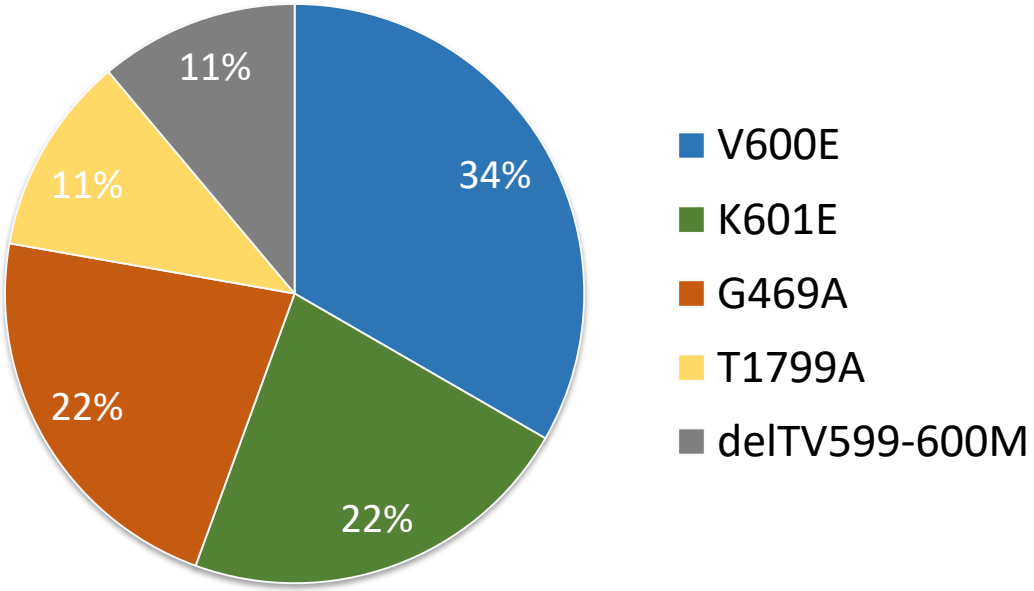

Biologie moléculaire

- **Implants péritonéaux** :
  - 2 cas publiés sans étude de la tumeur initiale
  - ½ avec *BRAF* K601E, l'autre sans altération

Objectifs

Etudier les struma ovarii au niveau clinicopathologique et moléculaire, afin de rechercher s'il existe des profils histomoléculaires prédictifs du comportement clinique

Matériel et méthodes

- Cas locaux et cas d'expertise adressés au CHLS pour avis et relecture dans le cadre du réseau TMRO

- Données/matériels collectés :
  - Données cliniques
  - Lames HES
  - Blocs de paraffine

- Etude du profil mutationnel par NGS
  - Panel de 87 gènes, pipeline SOPHiA DDM™

- Recherche de transcrits de fusion par RNA-Seq
  - Panel de 171 gènes
  - Protocole Archer Fusion-Plex Illumina

- **Analyse réalisée sur 4 MSO avec extension extra-ovarienne**

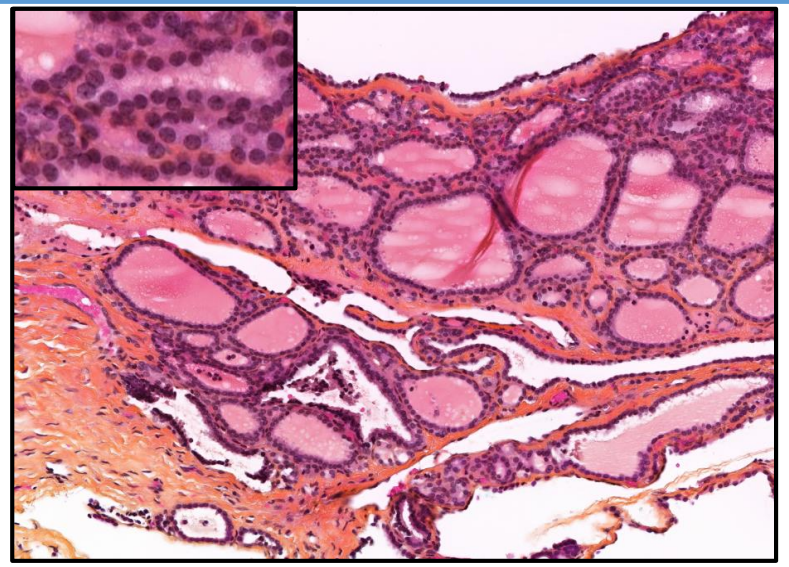

MSO 1 :
- HDFCO
- Délétion *TERT*

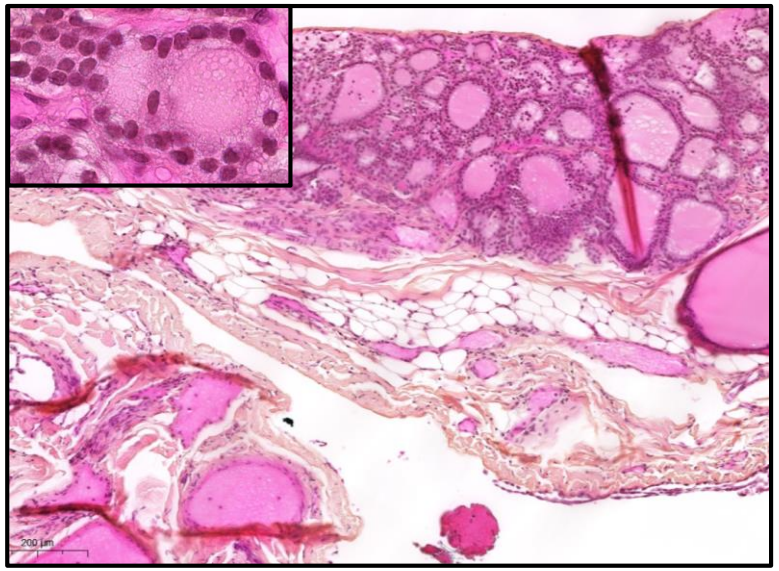

Implant 1 :
- HDFCO
- Aucune altération

MSOPS : malignant struma ovarii with peritoneal spread

PS : peritoneal spread

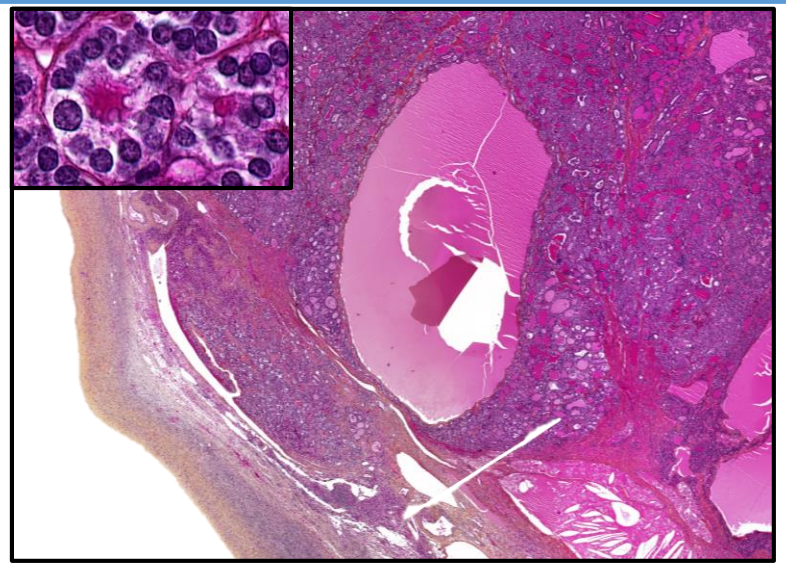

MSO 2 :
- HDFCO
- Échec du séquençage

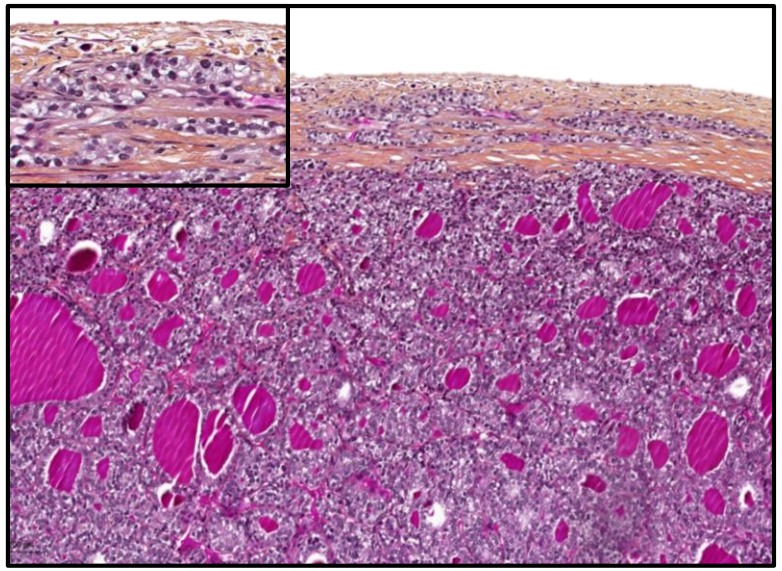

Implant 2 :
- Carcinome vésiculaire
- *NRAS* Q61R

HDFCO : highly differentiated follicular carcinoma of the ovary

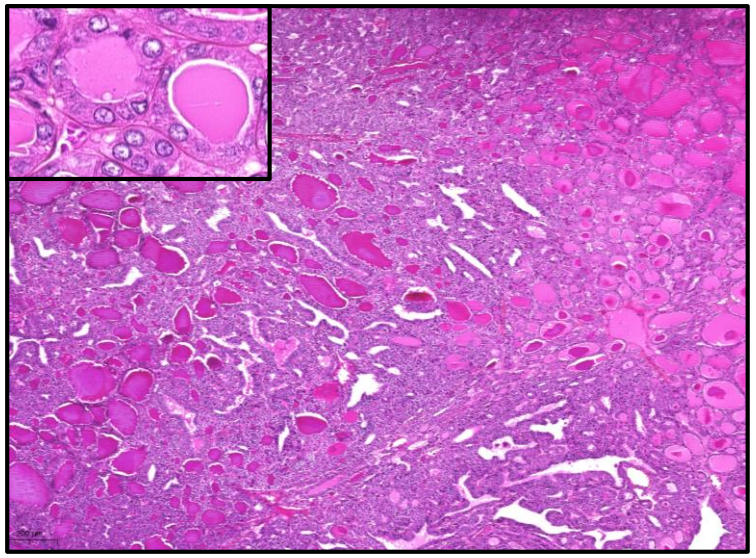

MSO 3 :

- Carcinome papillaire variant vésiculaire (FV-PTC)
- *BRAF* G469A

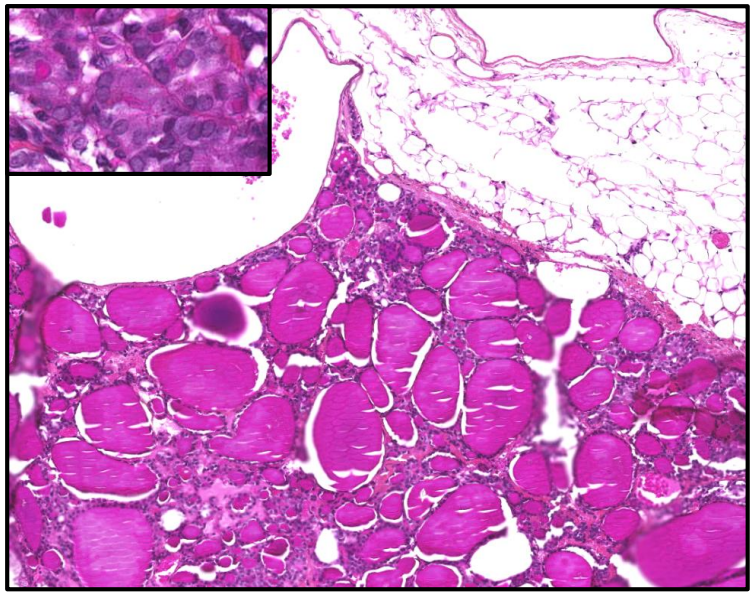

Implant 3 :

- HDFCO
- *BRAF* G469A

MSOPS : malignant struma ovarii with peritoneal spread

PS : peritoneal spread

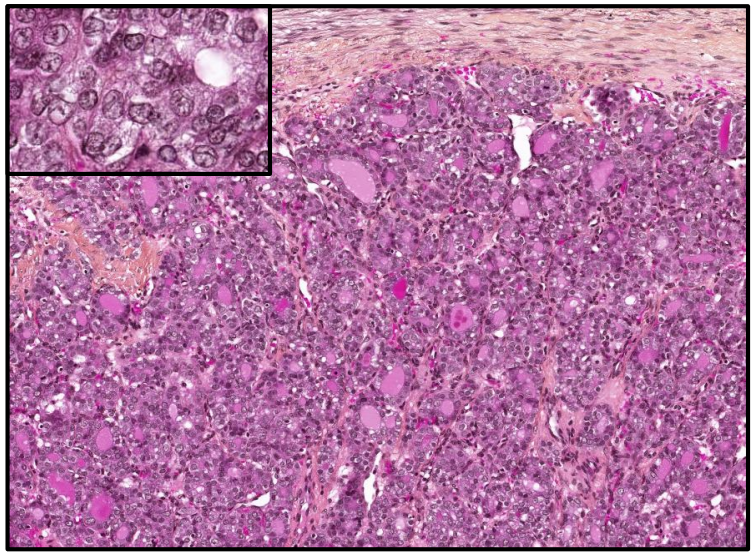

MSO 4 :

- Carcinome papillaire variant vésiculaire (FV-PTC)
- *NRAS* Q61K

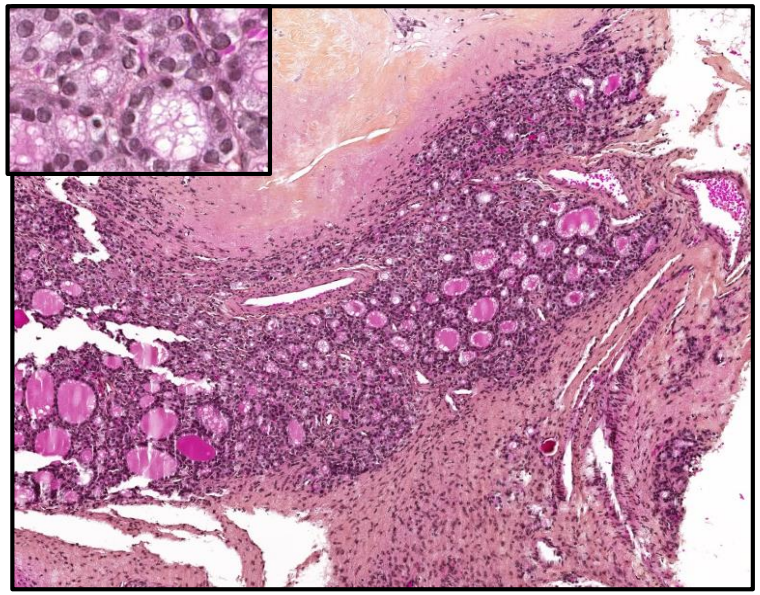

Implant 4 :

- HDFCO
- Aucune altération

HDFCO : highly differentiated follicular carcinoma of the ovary

Discussion & Conclusion

- Anomalie moléculaire dans 100% des SO avec extension
- Présence de mutations de *TERT* et *BRAF* au sein des HDFCO
  - confirme la malignité
  - redresse le diagnostic face à une histologie faussement rassurante

- **Corrélation histomoléculaire peut permettre un diagnostic de malignité précoce malgré l'absence de critère histologique de malignité**

- **Intérêt de rechercher ces altérations pour proposer un suivi approprié**

Merci de votre attention

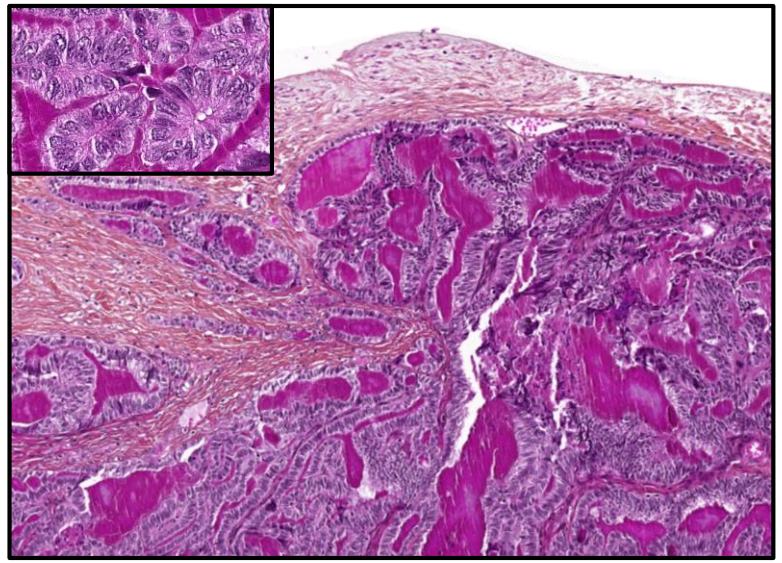

MSOPS 1 :

- Carcinome papillaire variant cellules cylindriques
- *TERT* c.-124 C>T
- *EWSR1*::*PATZ1*

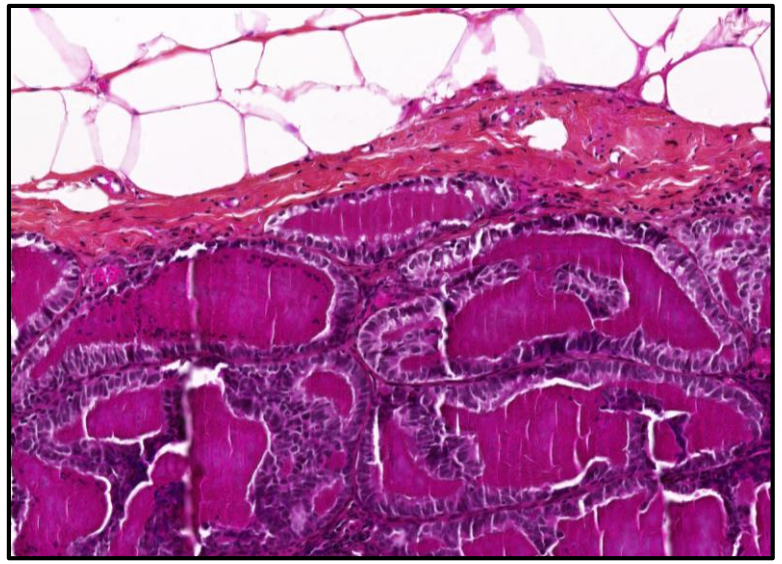

PS 1 :

- Carcinome papillaire variant cellules cylindriques
- *TERT* c.-124 C>T
- *EWSR1*::*PATZ1*
- *TP53* Y234D

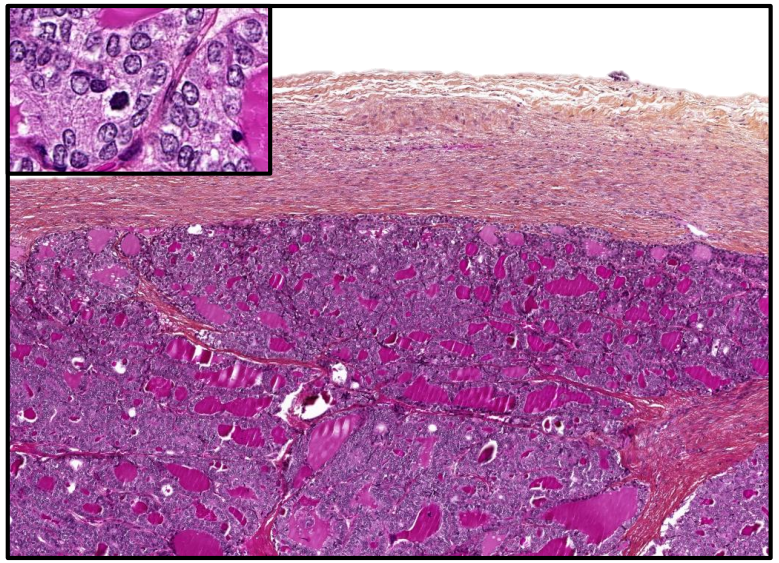

MSOPS 6 :

- Carcinome papillaire variant vésiculaire
- *KRAS* G12R

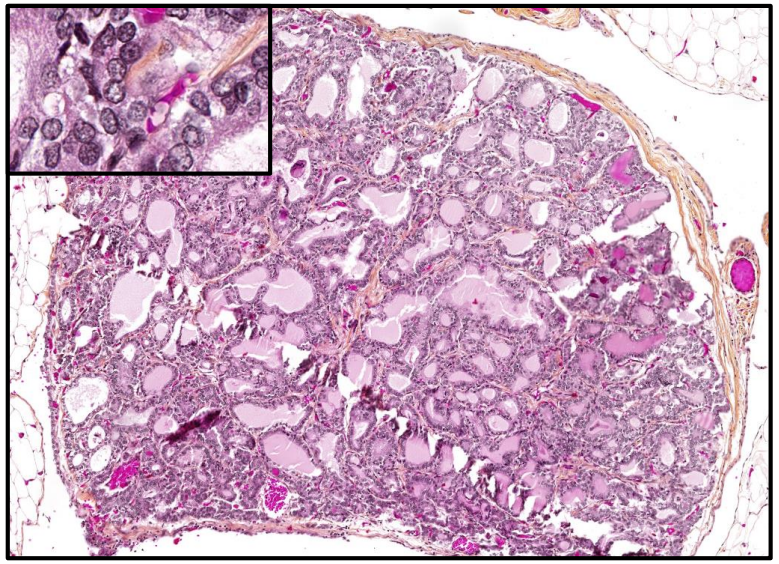

PS 6 :

- Carcinome papillaire variant vésiculaire
- *KRAS* G12R

Présentation clinique

	MSOPS	MSO	BSO
Age moyen	47,8	40,2	49
Taille tumorale moyenne (cm)	11,6	8,7	7,8
Stade FIGO au diagnostic	IA (33%), IC1 (16,6%), IIIA-IIIB (50%)	IA (82%), IC1 (11,8%)	IA (84,4%), IC1 (3,1%), IC3 (3,1%)
Ascite	Aucune (83,3%), >1L (16,6%)	Aucune (35%), >1L (10%)	Aucune (62,5%), >1L (9,4%), <1L(9,4%)
Traitement	Aucun (16,6%) Thyroïdectomie (83,3%) IRA-thérapie (50%)	Aucun (15%) Thyroïdectomie (15%) IRA-thérapie (15%)	Aucun (71,9%) Thyroïdectomie (3,1%) IRA-thérapie (3,1%)

- **Extension à distance** : 50% présente au diagnostic, 50% après 9,2 années (3-16,6 ans)

Histologie

- **Comparaison des critères histologiques des BSO et des MSO + MSOPS :**

	MSO + MSOPS (n = 26), %	BSO (n= 32), %	p
Architecture papillaire	23	0	0,015
Pseudo-inclusion	23	0	0,01
Chevauchement nucléaires	69	19	0,0032
Incisures	65	6	0,001
Clarification nucléaire	77	22	0,003
Nucléole	65	12,5	0,01
Contours nucléaires irréguliers	81	6	0,00004

Histologie

- **Comparaison des critères histologiques entre les SO mutés et les SO non mutés : aucun critère significatif sauf l'architecture microvésiculaire dans les SO non mutés (p=0,019, 100% des SO non mutés)**

	SO mutés (n=14), %	SO non mutés (n=7), %	p
Architecture microvésiculaire	36	100	0,019
Incisures	64	29	0,28
Contours nucléaires irréguliers	86	43	0,12
Chevauchement nucléaire	79	43	0,25
Emboles	21	0	0,50
Envahissement capsulaire	29	0	-
Activité mitotique moyenne	1,93	0,96	0,85

Prise en charge

CENTRES EXPERTS TMRG
TUMEURS MALIGNES RARES GYNÉCOLOGIQUES

Diagnostic histologique d'un kyste ovarien
Confirmation diagnostique
Positivité des marqueurs IHC thyroidiens (TTF1 –TG)

A discuter en RCP ENDOCRINO/THYROIDE

Bilan d'extension: TDM TAP si non réalisé en pré opératoire

Bilan d'extension **positif**

Reprise chirurgicale
Thyroïdectomie simple
+ IRA-thérapie

Bilan d'extension **négatif**

Appréciation du risque de récidive

Faible risque
Carcinome papillaire
Bien différencié
Intra capsulaire
Taille limitée
Exérèse complète

Surveillance

Haut risque
Activité mitotique intense/nécrose tumorale
Taille 4-5 cm
Emboles vasculaires ou lymphatiques
Sous type peu différencié

Thyroïdectomie + Irathérapie
Prévoir screening moléculaire

Biologie moléculaire

- ***BRAF* G469A :** adénocarcinomes pulmonaires +++ et prostatiques, mélanomes, carcinomes thyroïdiens (rare +++), pas de thérapeutique sur les carcinomes
  - inhibiteurs de MEK (cobimetinib, trametinib) dans le Rosai-Dorfman, Erdheim-Chester et l'histiocytose Langheransienne
- ***BRAF* T599I :** carcinomes urothéliaux, mélanomes, 0 carcinomes thyroïdiens (0/75000 dans cBioPortal)
  - pas de thérapeutique
- ***BRAF* L584F** : mélanomes, adénocarcinomes endométrioïdes utérins, adénocarcinomes pulmonaires, 0 carcinomes thyroïdiens (0/75000 cBioPortal)
  - pas de thérapeutique
- ***BRAF exon10::BRAF exon18*** : aucune donnée dans la littérature ou dans les bases de données moléculaires
- ***EWSR1::PATZ1*** : sarcomes à cellules rondes ou fusiformes +++, carcinomes rénaux thyroid-like

Discussion

- Plus grande série d'analyse histomoléculaire de SO et la première à analyser les SO et leurs implants péritonéaux
- Anomalies moléculaires corrélées au type histologique // thyroïde

Lésion	Thyroïde	Struma ovarii
CARCINOME PAPILLAIRE	➢ Variant classique : *BRAF* V600E 67% *RAS* : 6% ➢ Variant vésiculaire : *RAS* : 30 – 52% ***BRAF* V600E : Absence**	➢ Variant classique : 1 MSO muté *BRAF* V600E ➢ Variant vésiculaire (n=10) : *BRAF* G469A (n=4) *NRAS* et *HRAS* (n=2) *BRAF* K601E (n=1)

Discussion

- Plus grande série d'analyse histomoléculaire de SO et la première à analyser les SO et leurs implants
- Anomalies moléculaires corrélées au type histologique // thyroïde

Lésion	Thyroïde	Struma ovarii
CARCINOME PAPILLAIRE	➢ Variant classique : *BRAF* V600E 67% *RAS* : 6% ➢ Variant vésiculaire : *RAS* : 30 – 52% ***BRAF* V600E : Absence**	➢ Variant classique : 1 MSO muté *BRAF* V600E ➢ Variant vésiculaire (n=10) : *BRAF* G469A (n=4) *NRAS* et *HRAS* (n=2) *BRAF* K601E (n=1)
CARCINOME VESICULAIRE	*RAS* : 49% *PAX8/PPARy* : 30 – 58% *TERT* : 17%	1 implant péritonéal *NRAS* 1 HDFCO avec délétion *TERT*

Discussion

- Plus grande série d'analyse histomoléculaire de SO et la première à analyser les SO et leurs implants
- Anomalies moléculaires corrélées au type histologique // thyroïde

Lésion	Thyroïde	Struma ovarii
CARCINOME PAPILLAIRE	➢ Variant classique : *BRAF* V600E 67% *RAS* : 6% ➢ Variant vésiculaire : *RAS* : 30 – 52% ***BRAF* V600E : Absence**	➢ Variant classique : 1 MSO muté *BRAF* V600E ➢ Variant vésiculaire (n=10) : *BRAF* G469A (n=4) *NRAS* et *HRAS* (n=2) *BRAF* K601E (n=1)
CARCINOME VESICULAIRE	*RAS* : 49% *PAX8/PPARy* : 30 – 58% *TERT* : 17%	1 implant péritonéal *NRAS* 1 HDFCO avec délétion *TERT*
ADENOME VESICULAIRE	*RAS* : 20 – 30% ***BRAF* : 0%** ***RET/PTC* : 0%**	1 BSO muté *KRAS*

Discussion

- Plus grande série d'analyse histomoléculaire de SO et la première à analyser les SO et leurs implants
- Anomalies moléculaires corrélées au type histologique // thyroïde

Lésion	Thyroïde	Struma ovarii
CARCINOME PAPILLAIRE	➢ Variant classique : *BRAF* V600E 67% *RAS* : 6% ➢ Variant vésiculaire : *RAS* : 30 – 52% ***BRAF* V600E : Absence**	➢ Variant classique : 1 MSO muté *BRAF* V600E ➢ Variant vésiculaire (n=10) : *BRAF* G469A (n=4) *NRAS* et *HRAS* (n=2) *BRAF* K601E (n=1)
CARCINOME VESICULAIRE	*RAS* : 49% *PAX8/PPARy* : 30 – 58% *TERT* : 17%	1 implant péritonéal *NRAS* 1 HDFCO avec délétion *TERT*
ADENOME VESICULAIRE	*RAS* : 20 – 30% ***BRAF* : 0%** ***RET/PTC* : 0%**	1 BSO muté *KRAS*
CARCINOME PEU DIFFERENCIE	*TERT* : 40% *RAS* : 45% *BRAF* : 33% *TP53* : 10%	3 MSO 1 avec multiples altérations de *BRAF* et *TP53* 1 MSO *NRAS* 1 MSO *BRAF::BRAF*

Conclusion

- **Corrélation histomoléculaire peut permettre un diagnostic de malignité précoce malgré l'absence de critère histologique de malignité :**
  - *TERT* et *BRAF* uniquement présentes dans les SO malins
  - *TERT* uniquement dans les SO avec extension extra-ovarienne
  - Absence de *TERT* et *BRAF* dans les SO bénins
- **Intérêt de rechercher ces altérations pour proposer un suivi approprié**
- **Perspectives** : approche prospective en comparant l'évolution des SO mutés vs SO non mutés