2022
16 au 18 novembre
CARREFOUR PATHOLOGIE

SOCIÉTÉ FRANÇAISE DE PATHOLOGIE
sfp

Histioséminaire SFP

Apport des nouvelles techniques de biologie moléculaire dans le diagnostic des lymphomes : mythe ou réalité?

Cas N°5 et Cas N°6

Dr Charlotte SYRYKH
AHU Département de pathologie IUCT-Oncopole Toulouse

INSTITUT UNIVERSITAIRE DU CANCER DE TOULOUSE
Oncopole
Institut Claudius Regaud

- Conflits d’intérêt : Aucun

Cas N°5

- Homme, 63 ans
- Adénopathie inguinale gauche
- <u>Biopsie à l'aiguille</u> :

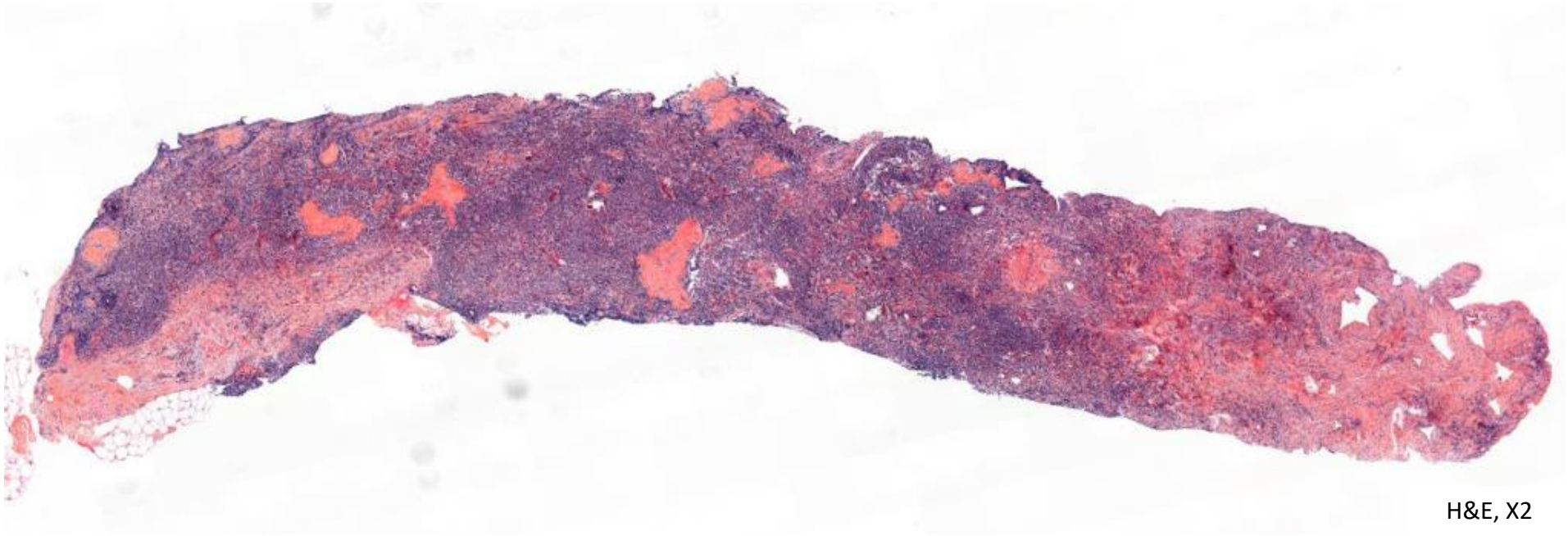

H&E, X2

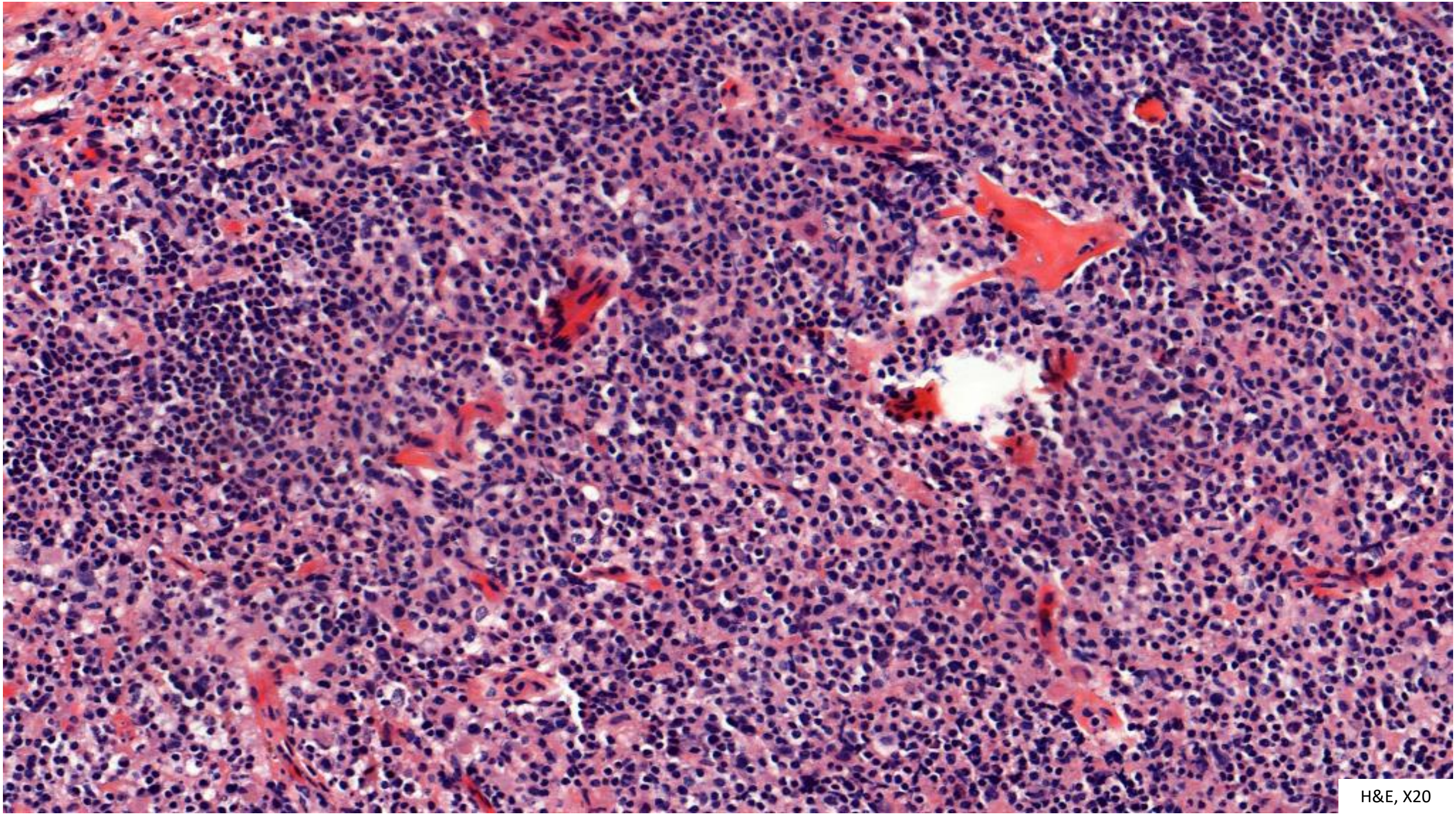

H&E, X20

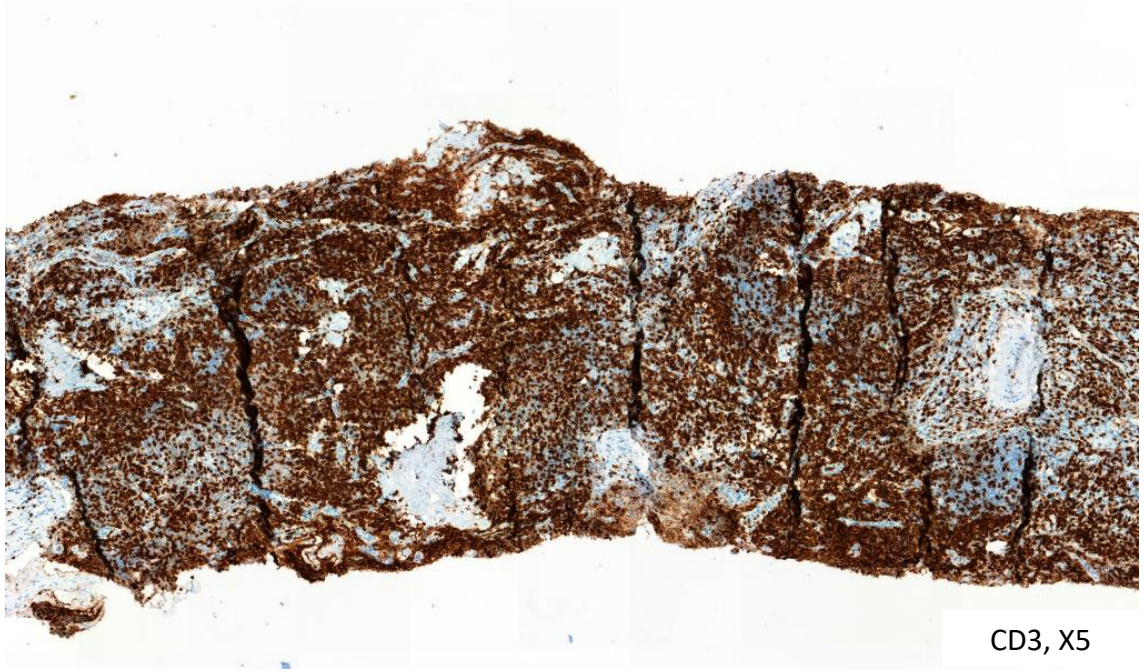

CD3, X5

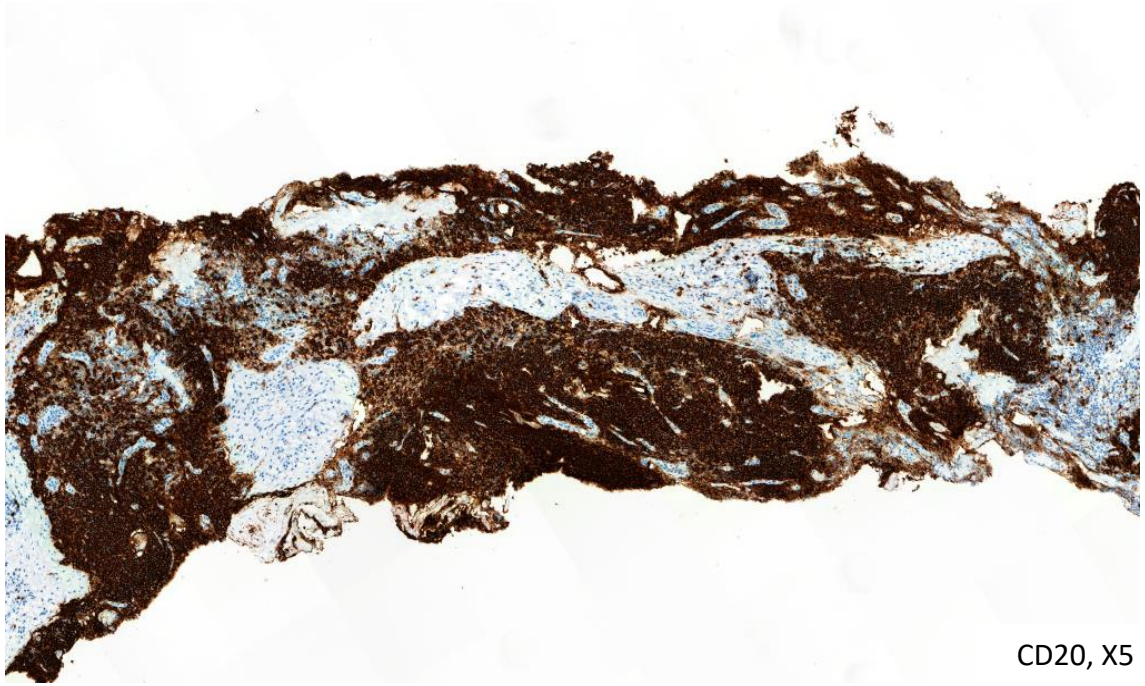

CD20, X5

CD5, X5

Ki67, X5

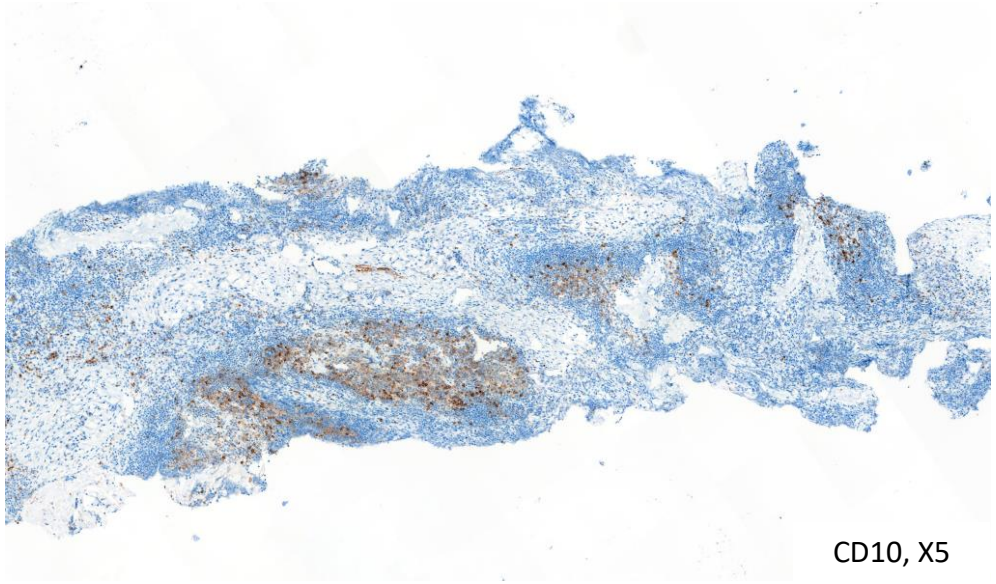

CD10, X5

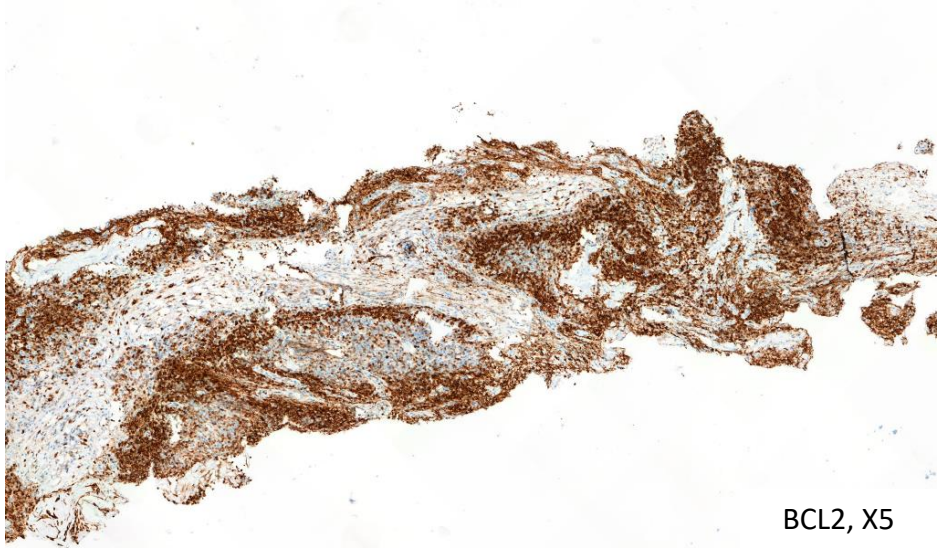

BCL2, X5

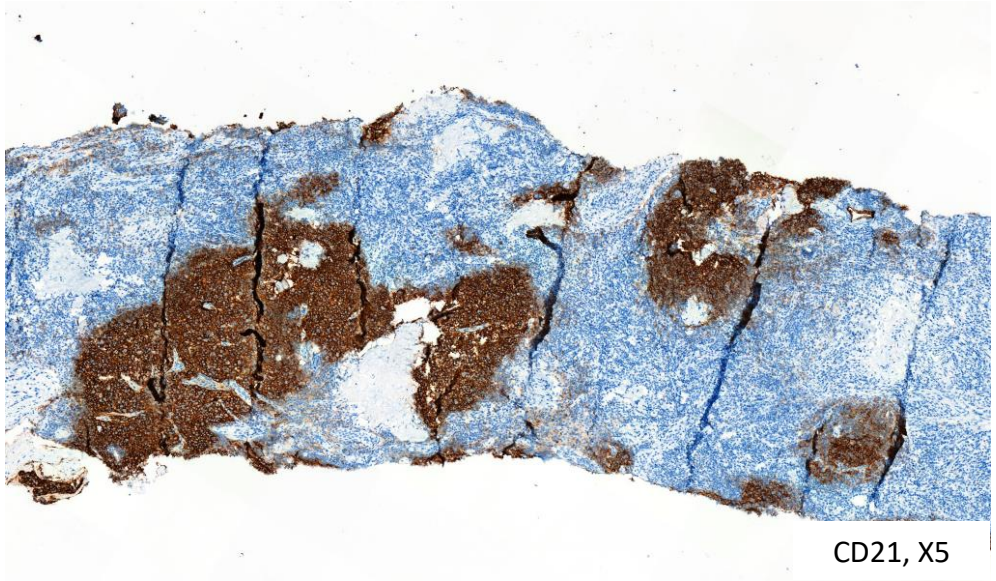

CD21, X5

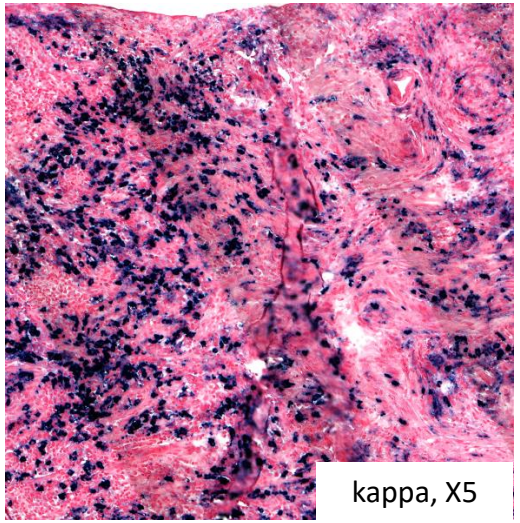

kappa, X5

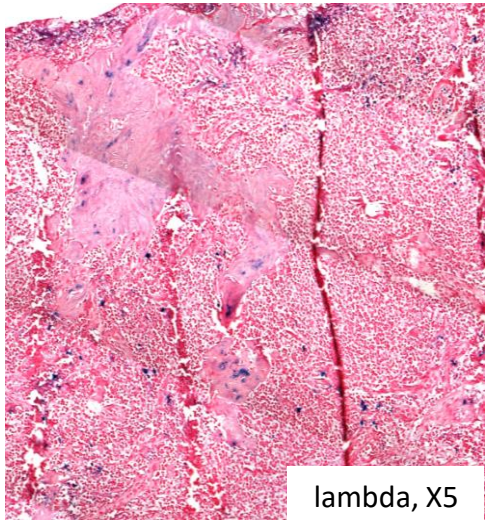

lambda, X5

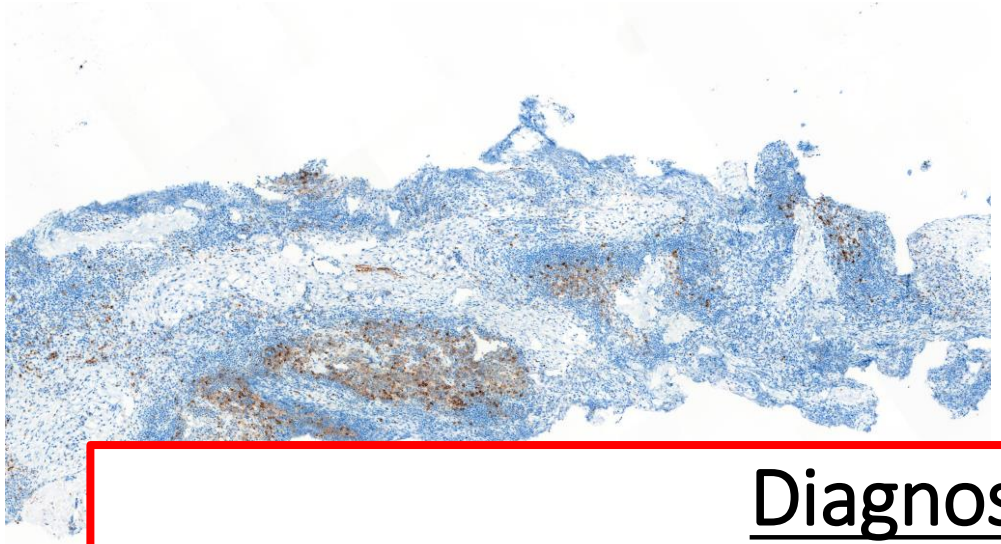

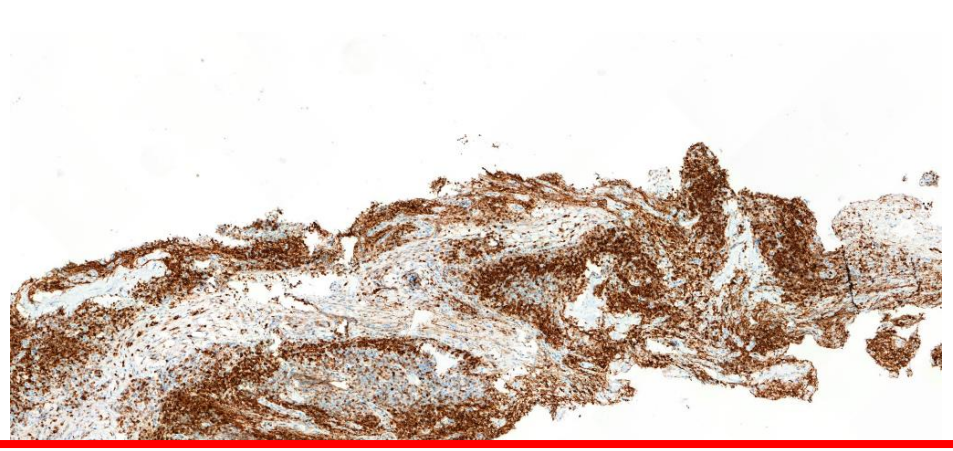

Diagnostic initial proposé :

Suspicion de lymphome B à petites cellules inclassable.
→ *une exérèse complémentaire du ganglion est recommandée.*

CD21, X5

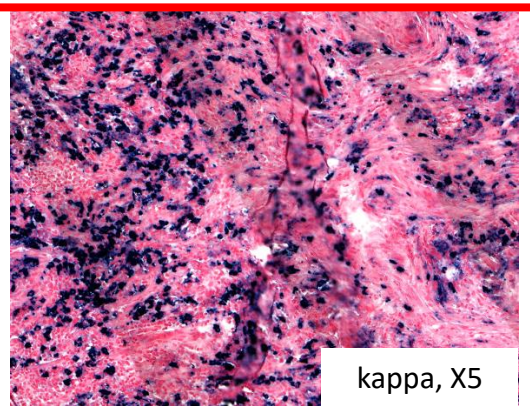

kappa, X5

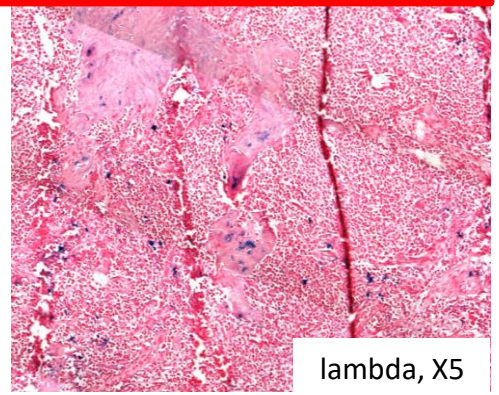

lambda, X5

Exérèse ganglionnaire complémentaire :

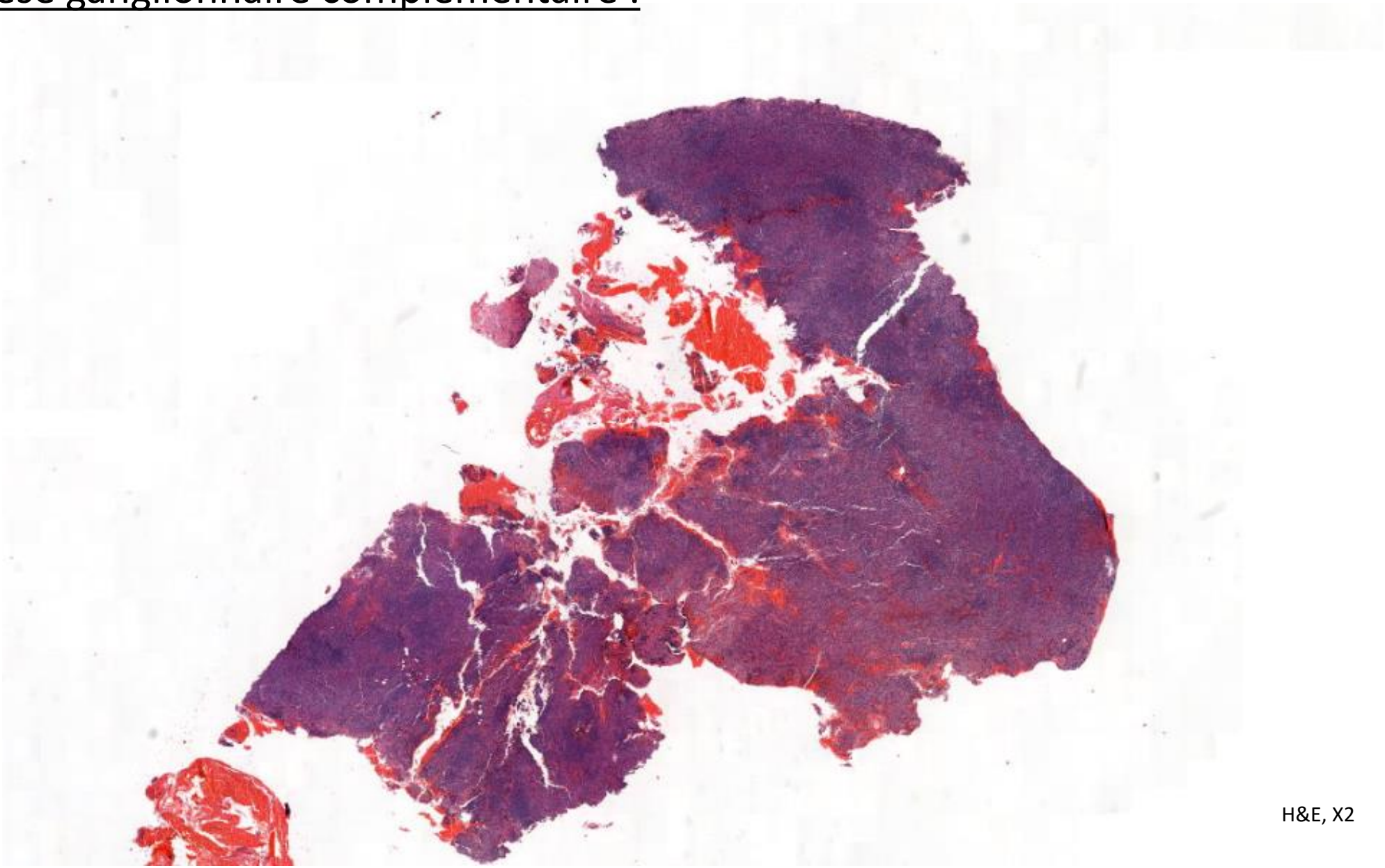

H&E, X2

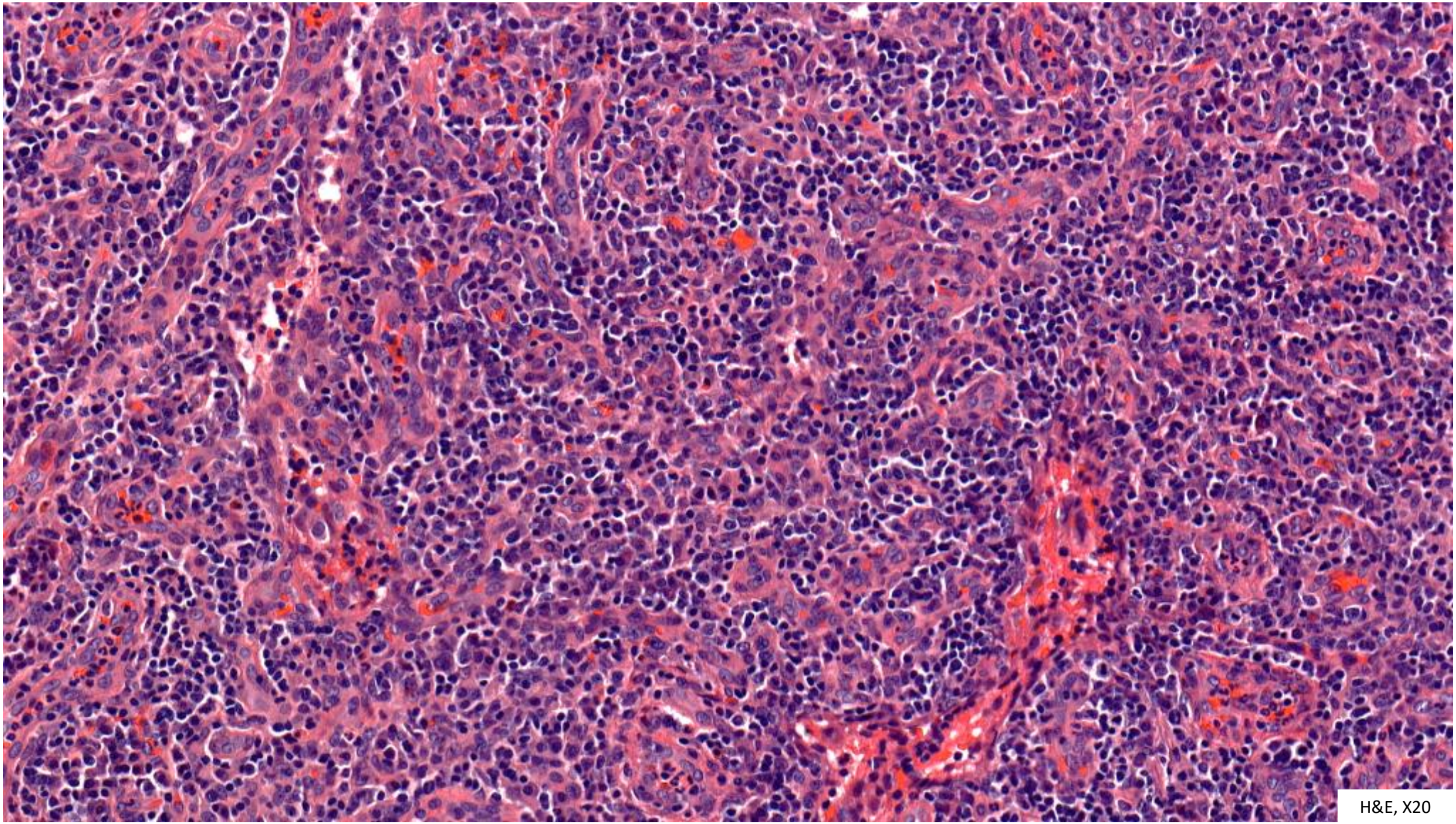

H&E, X20

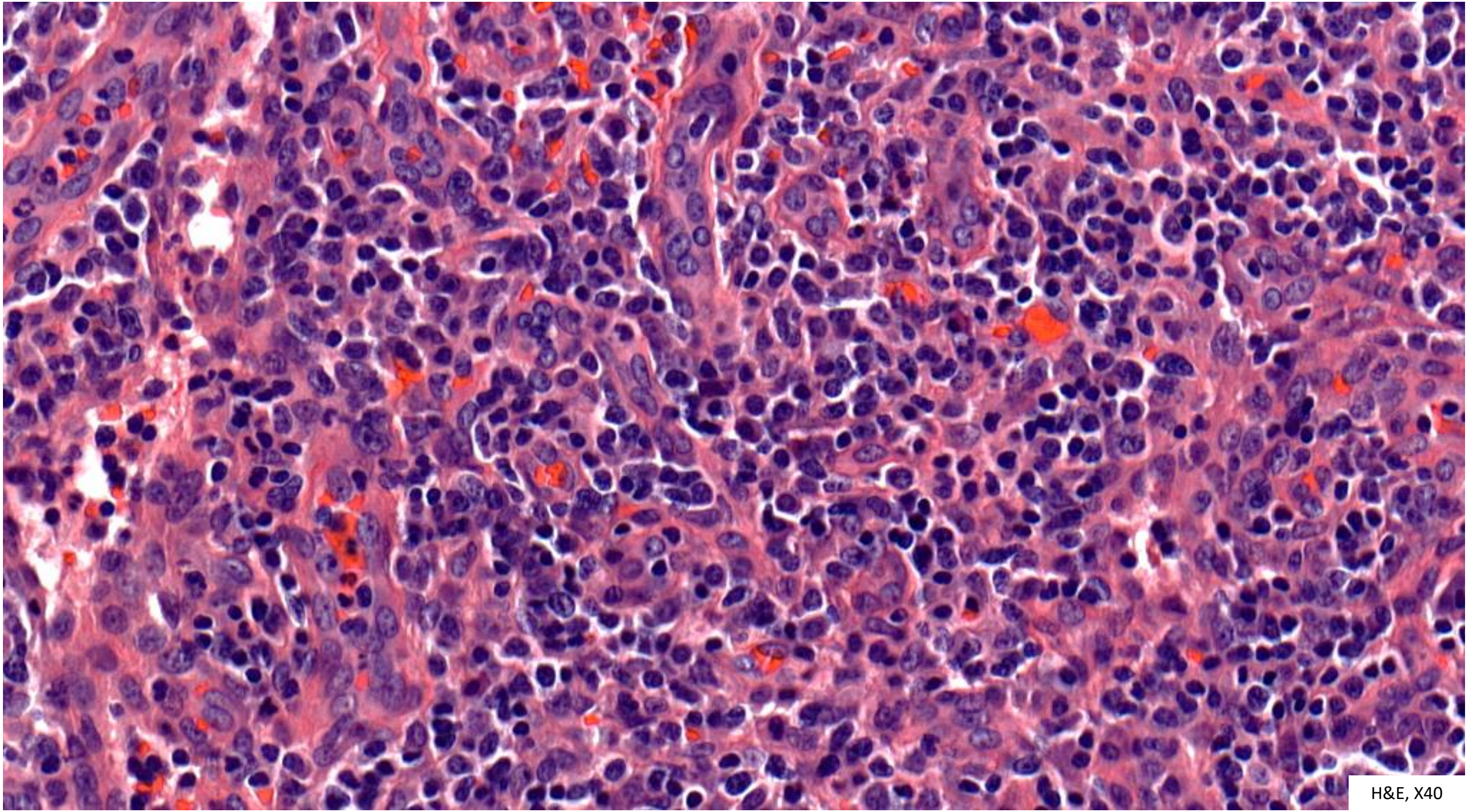

H&E, X40

CD3, X5

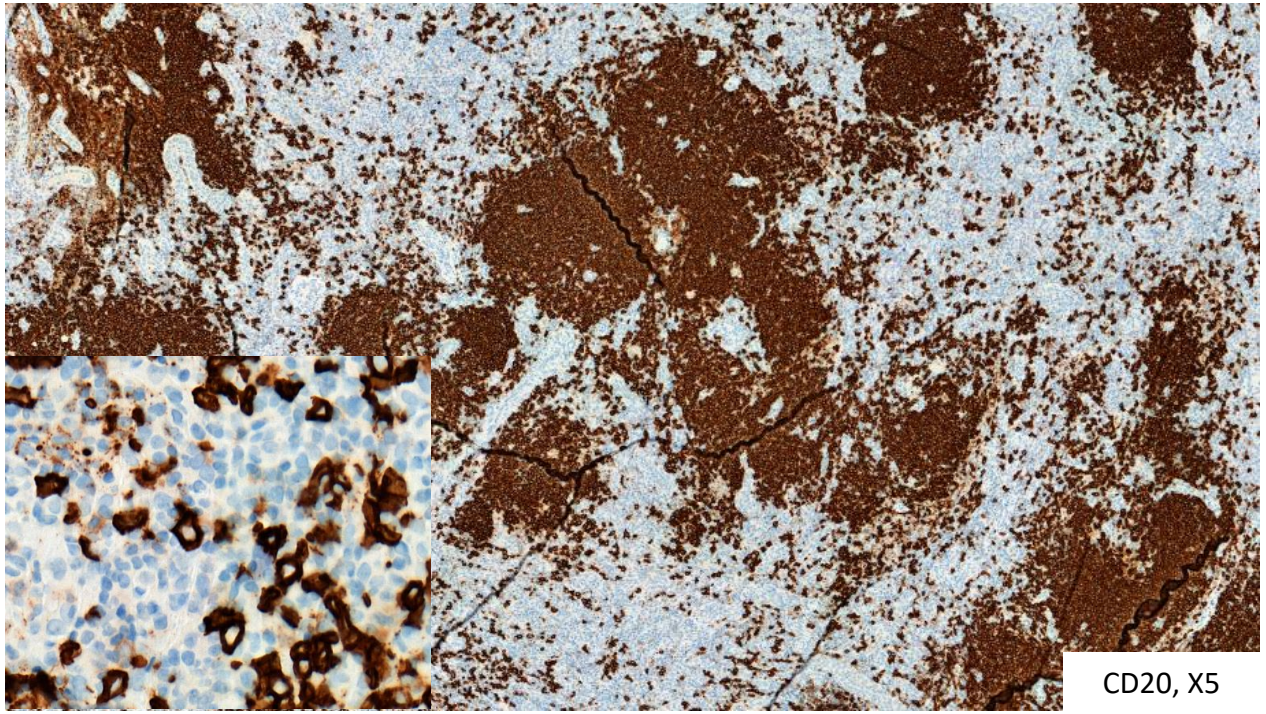

CD20, X5

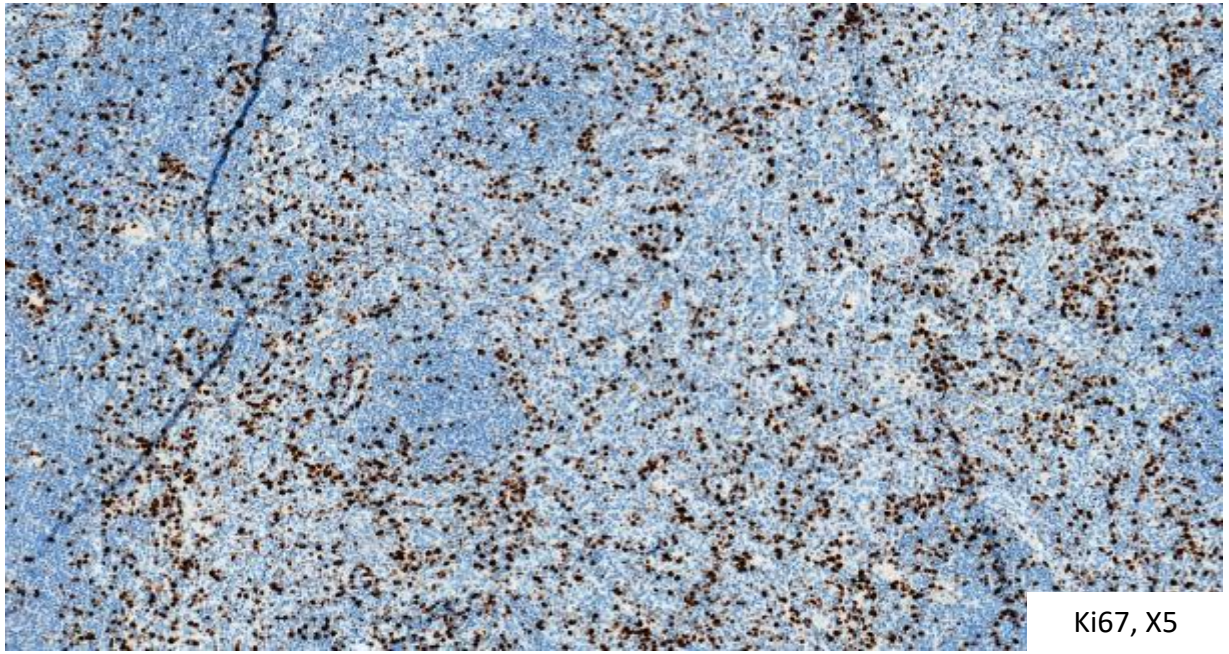

Ki67, X5

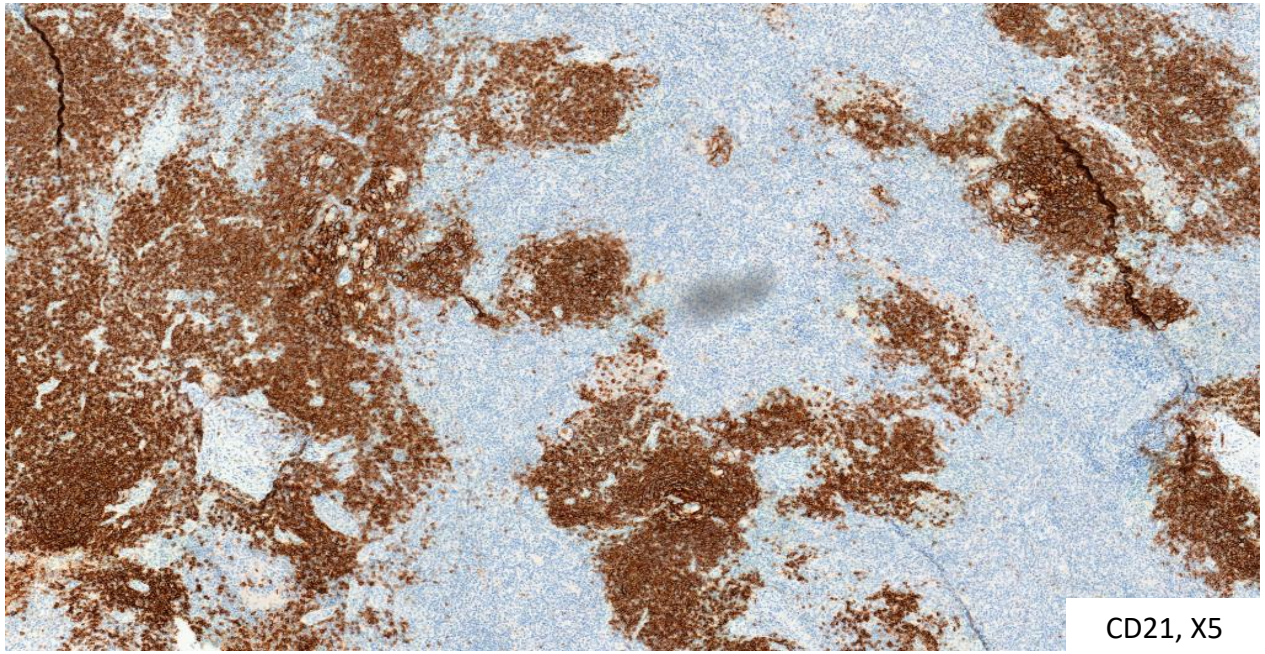

CD21, X5

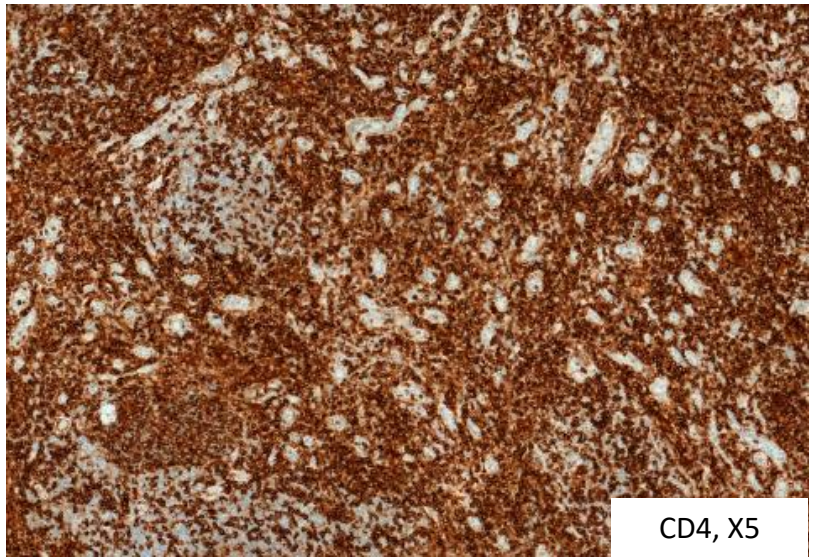

CD4, X5

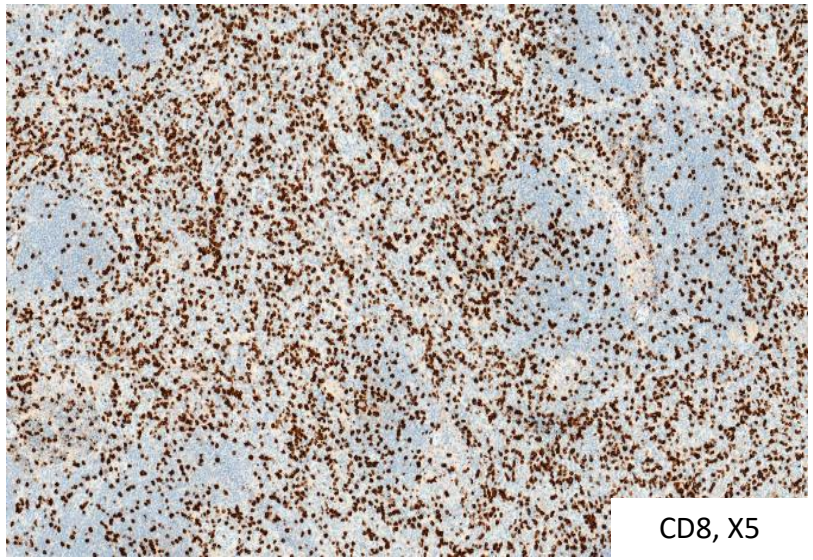

CD8, X5

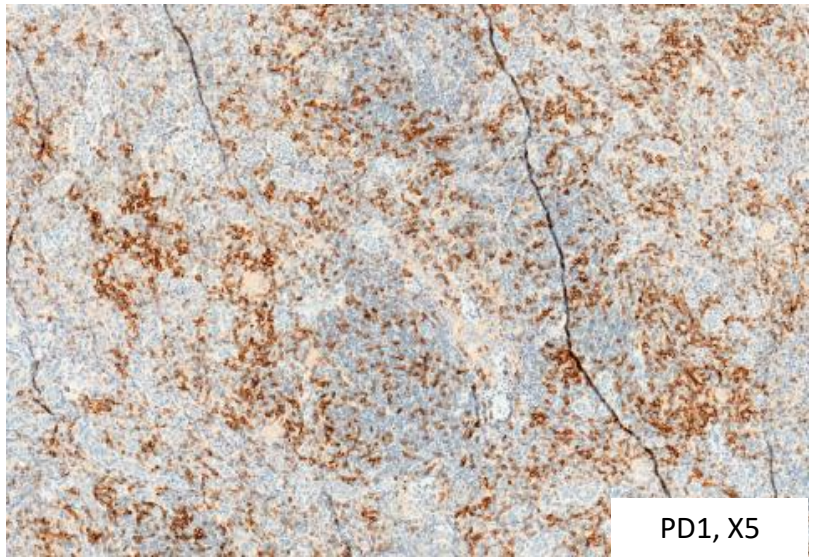

PD1, X5

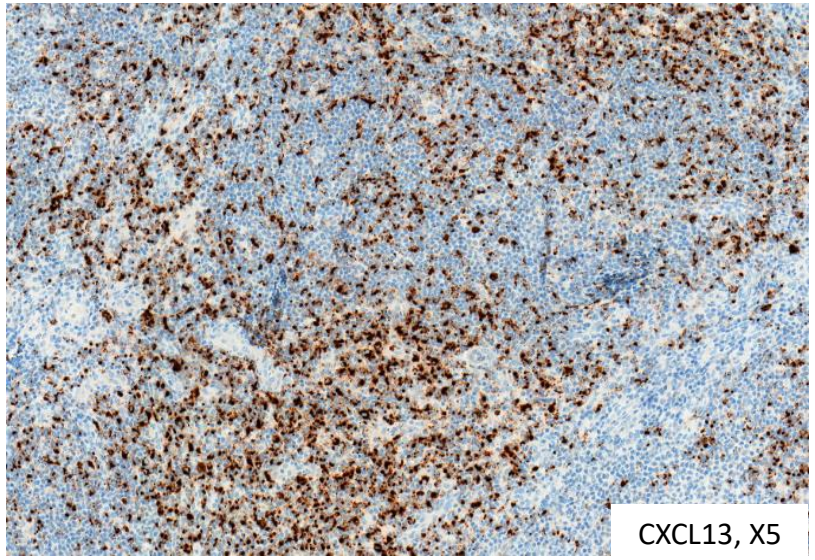

CXCL13, X5

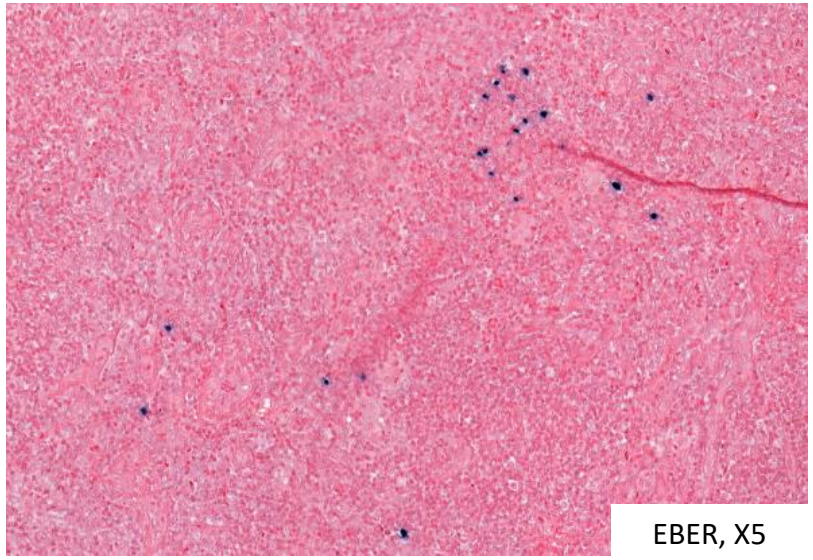

EBER, X5

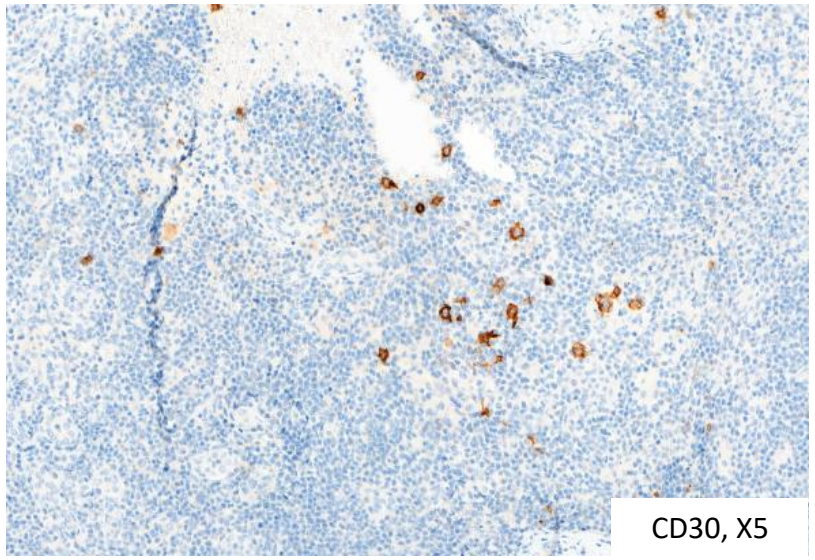

CD30, X5

Question 1: Quel est votre diagnostic ?

A. Lymphome B à petites cellules inclassable

B. Hyperplasie lymphoïde réactionnelle

C. Lymphome lympho-plasmocytaire

D. Lymphome TFH angio-immunoblastique

E. Lymphome de la zone marginale à différenciation lympho-plasmocytaire

Résultats votes en ligne :

LYMP_05

Quel est votre diagnostic ?
Nombre de votes: 15

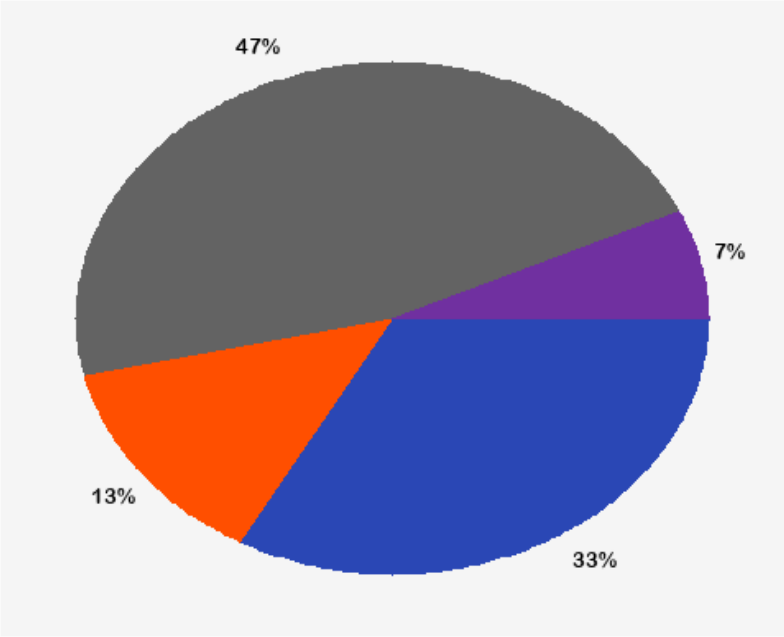

- [5] A – Lymphome B à petites cellules inclassable
- [2] B - Hyperplasie lymphoïde réactionnelle
- [0] C - Lymphome lymphoplasmocytaire
- [7] D - Lymphome angio-immunoblastique
- [1] E - Lymphome de la zone marginale à différenciation ly

Total: 15

LYMP_05 DPC

Quel est votre diagnostic ?
Nombre de votes: 13

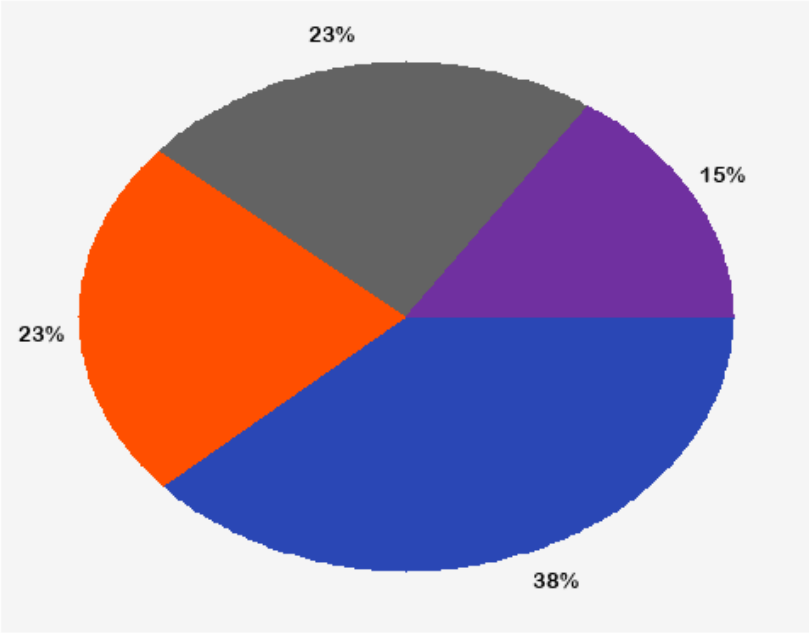

Total: 13

Question 1: Quel est votre diagnostic ?

A. Lymphome B à petites cellules inclassable

B. Hyperplasie lymphoïde réactionnelle

C. Lymphome lympho-plasmocytaire

D. Lymphome TFH angio-immunoblastique

E. Lymphome de la zone marginale à différenciation lympho-plasmocytaire

Analyses moléculaires

- <u>Clonalité B et T</u> (PCR BIOMED2) :

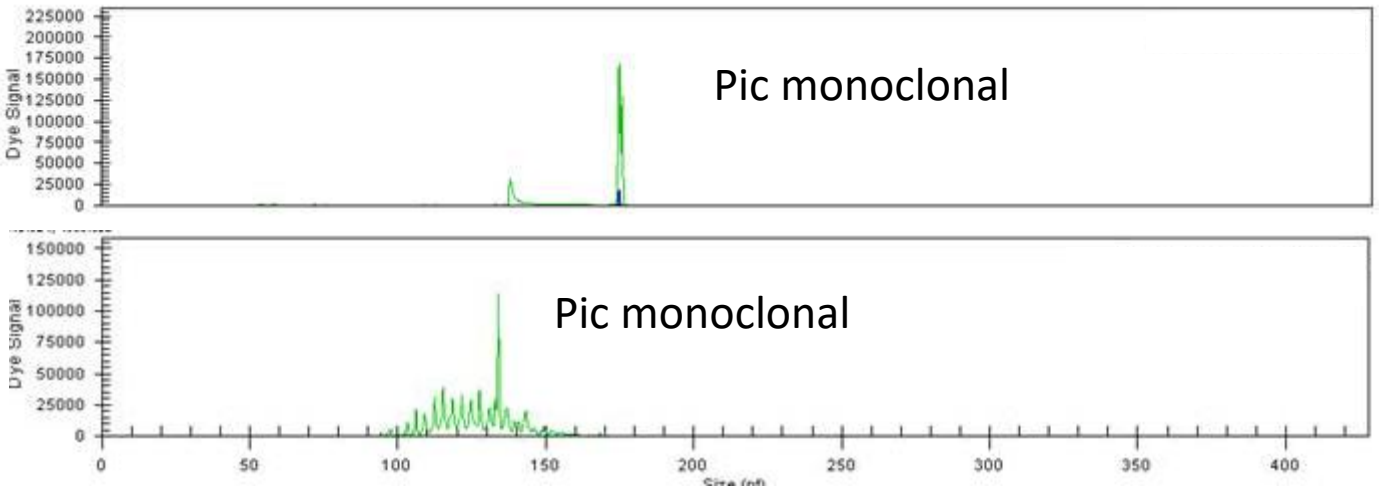

TCR gamma A

IGH A

- <u>NGS</u> (Panel lymphome, ADN) :

<u>Liste des variants observés :</u>

Gènes	Variant	Altération protéique	Fréquence allélique(%)	Profondeur totale	Bases de données	Classification du variant
RHOA	c.50G>T	p.(Gly17Val)	8,62	1496		pathogène
TET2	c.5707C>T	p.(Gln1903*)	8,49	1496		Probablement pahtogène
TET2	c.2978_2979insATAC	p.(Met993Ilefs*17)	8,29	2112		Probablement pahtogène
FOXO1	c.205G>A	p.(Asp69Asn)	45,31	192		Signification indéterminée

Diagnostic final retenu :

Analyse histologique :

Infiltrat **polymorphe riche en plasmocytes**

Immunoblastes CD30+ EBV+

Infiltrat T **CD4+ TFH+**

Prolifération veinule **HEV**

Réseaux de **CFD** avec encorbellement vasculaire

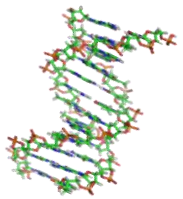

Analyse de clonalité:

- **Clone T majoritaire**
- Clone B

Analyse NGS:

Mutation pathogène ***RHOA* p.G17V**

2 mutations tronquantes de ***TET2***

Lymphome TFH ganglionnaire de type AITL

(WHO-HAEM5 2022/ICC 2022)

Cas N°6

- Homme, 73 ans
- Adénopathie inguinale gauche isolée
- <u>Biopsie à l'aiguille</u> :

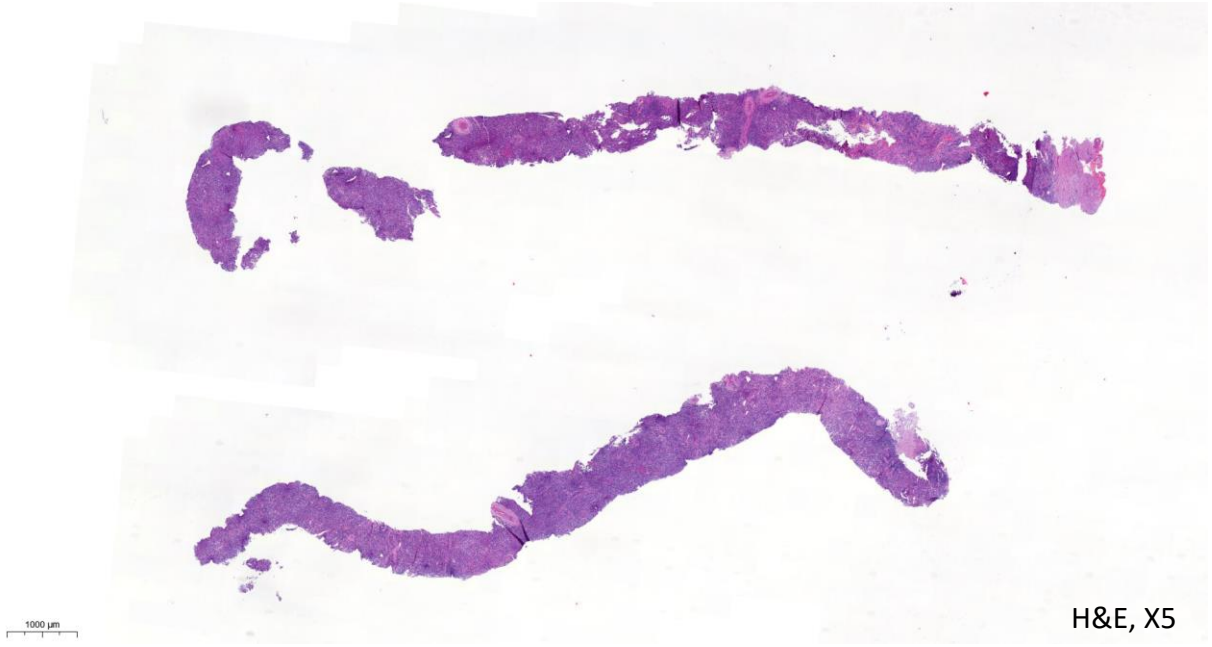

H&E, X5

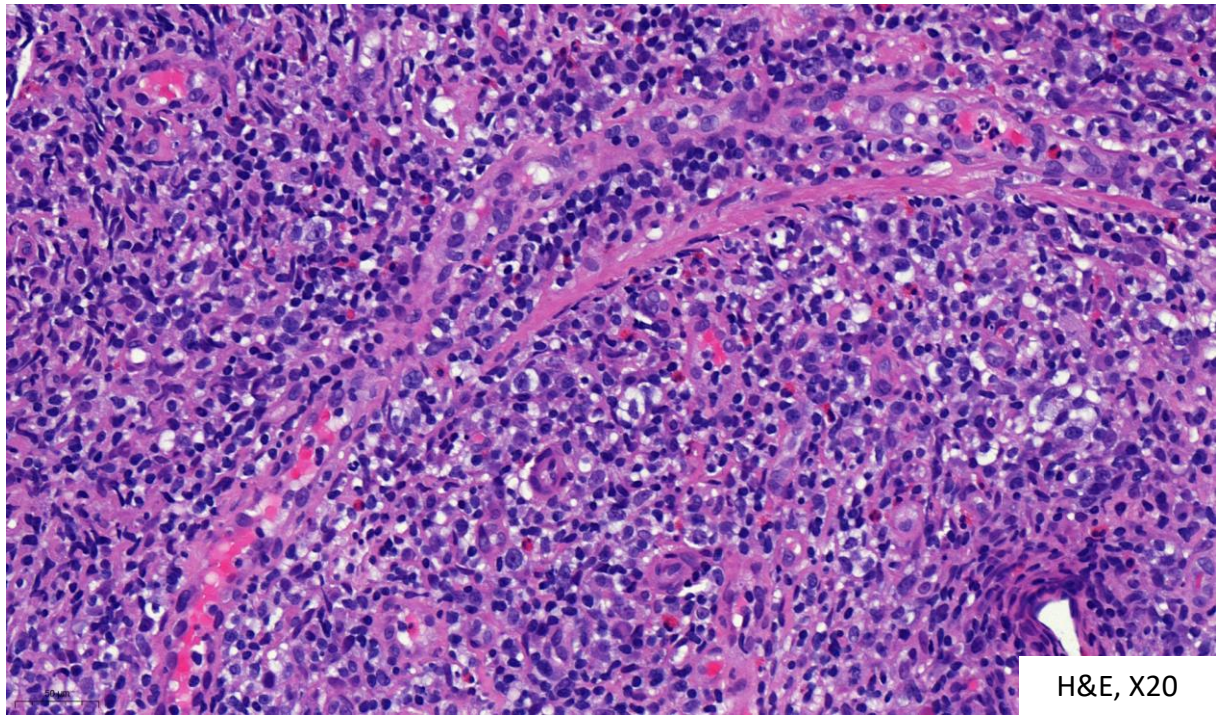

H&E, X20

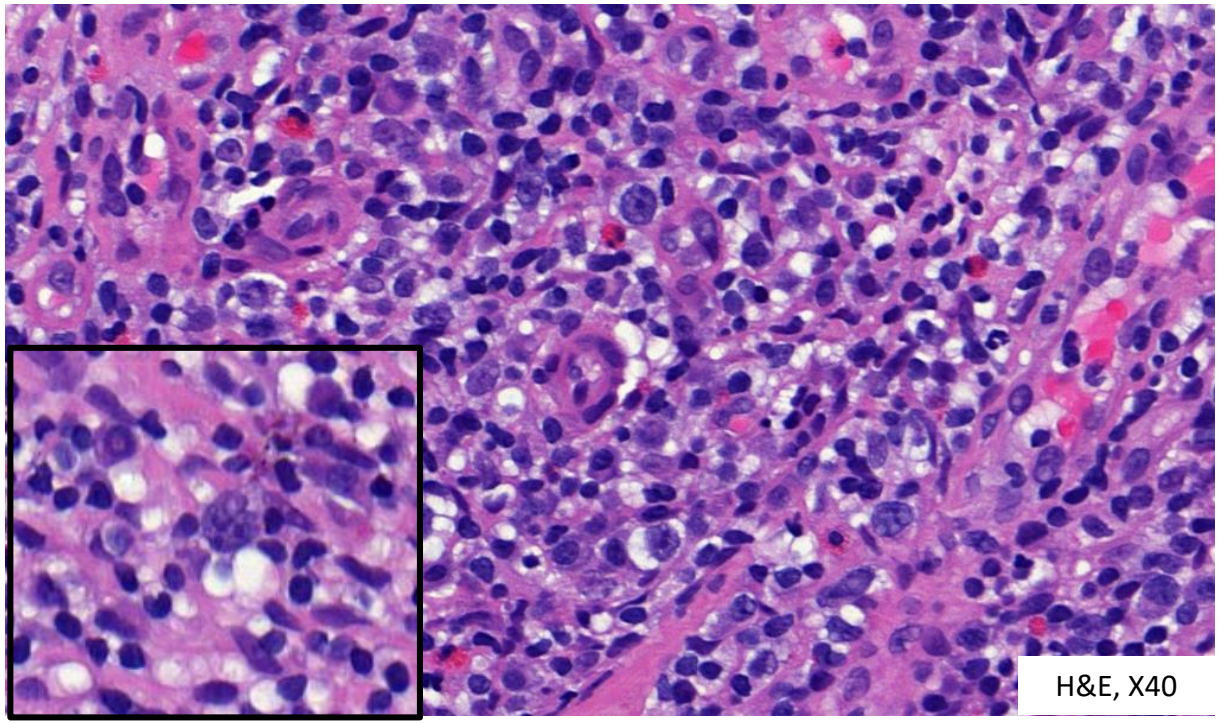

H&E, X40

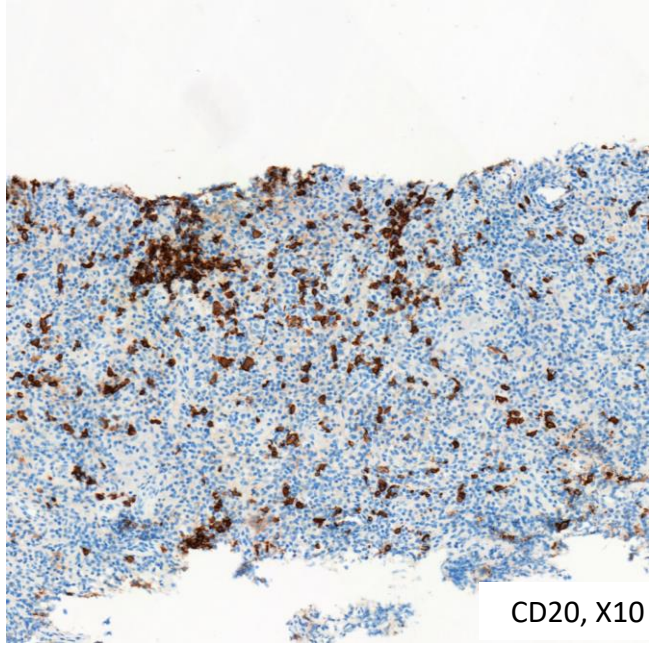

CD20, X10

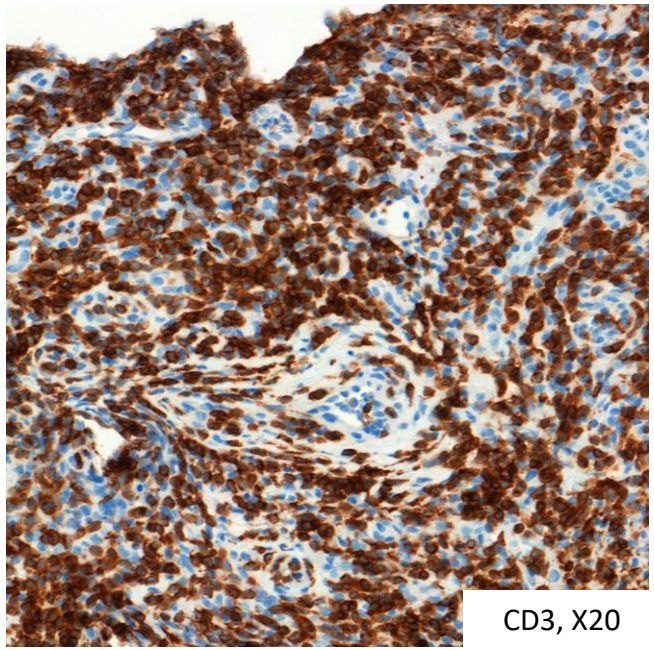

CD3, X20

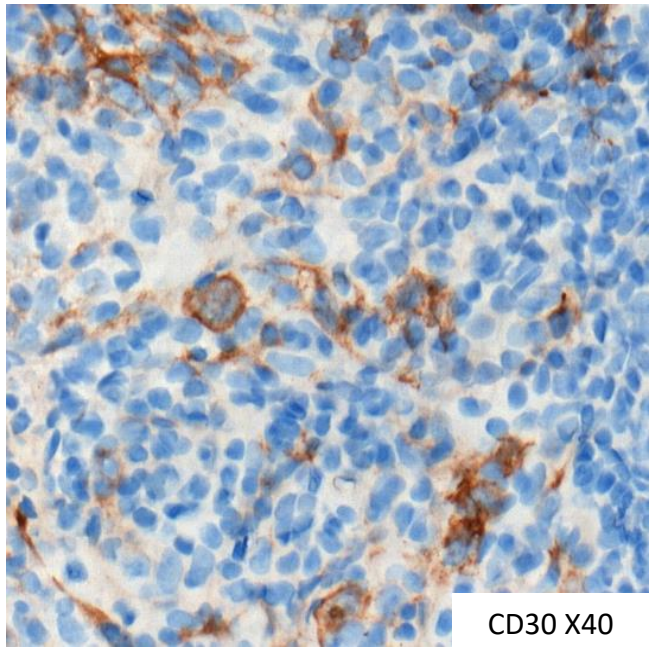

CD30 X40

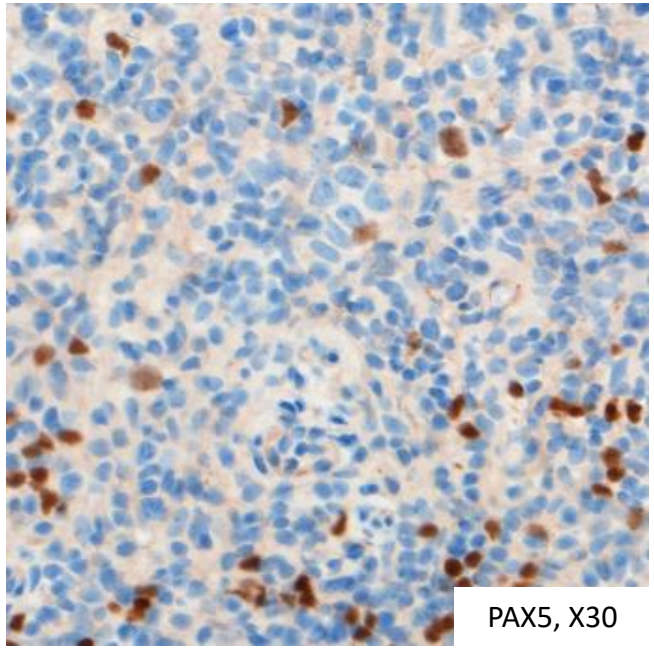

PAX5, X30

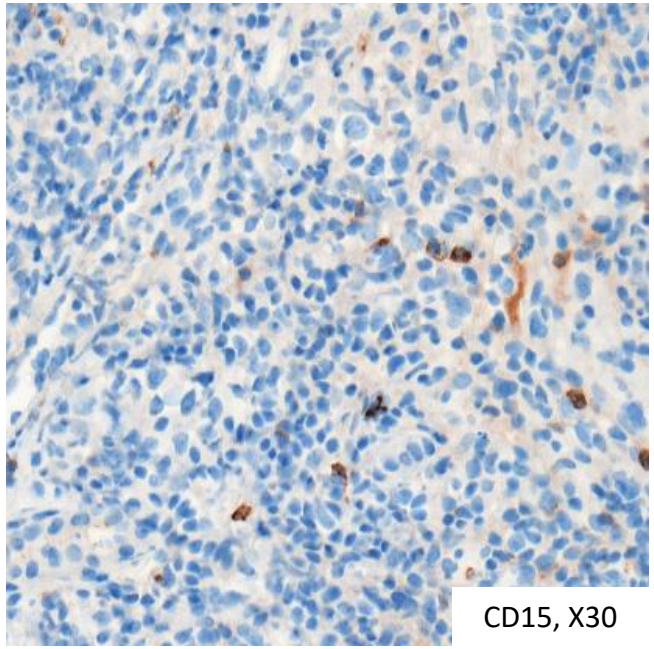

CD15, X30

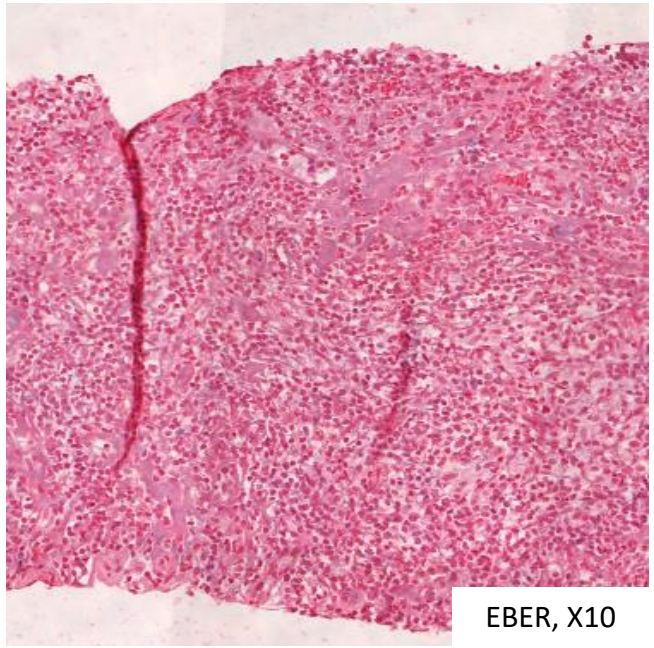

EBER, X10

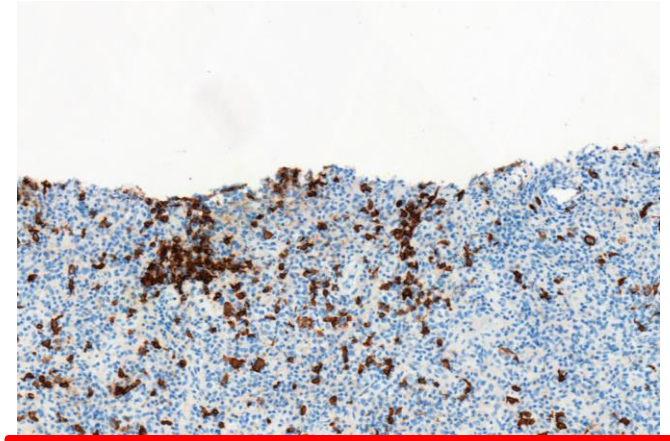

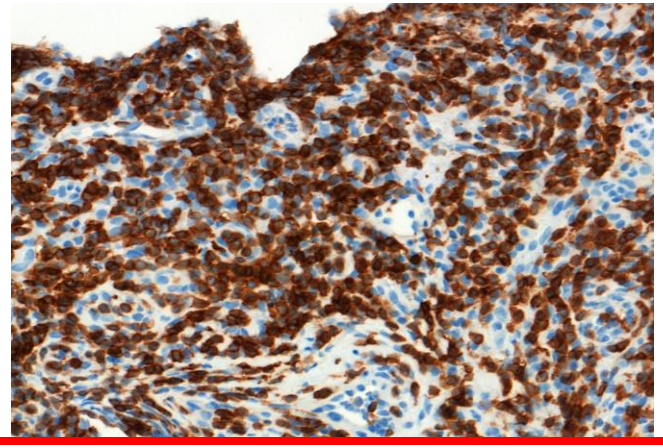

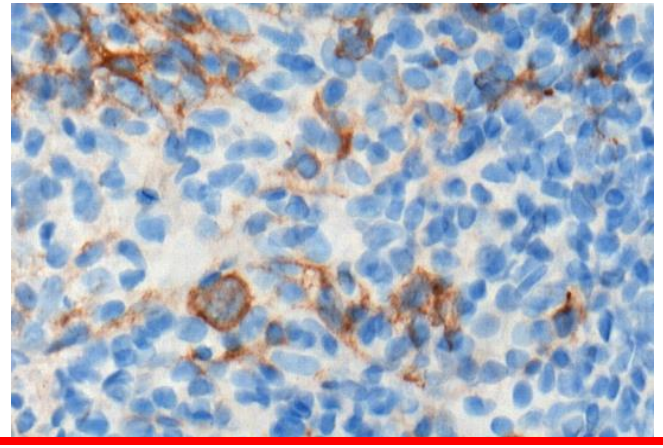

Diagnostic initial proposé :

Lymphome de Hodgkin classique.
Adressé pour relecture Lymphopath.

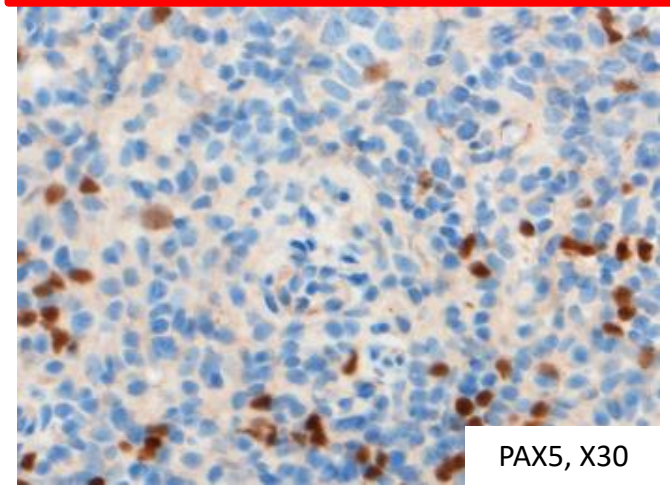

PAX5, X30

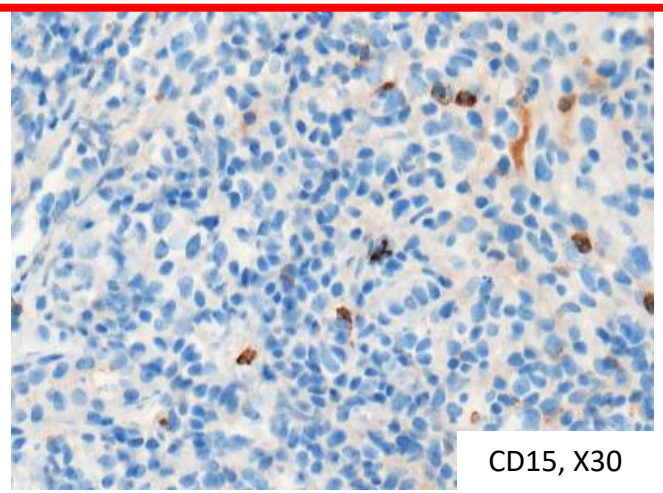

CD15, X30

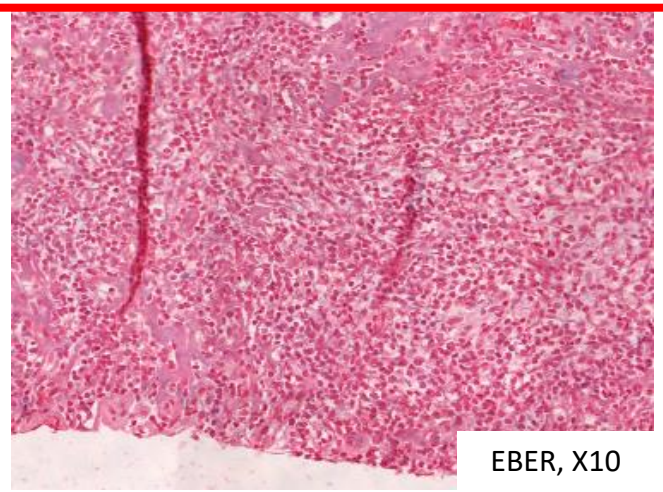

EBER, X10

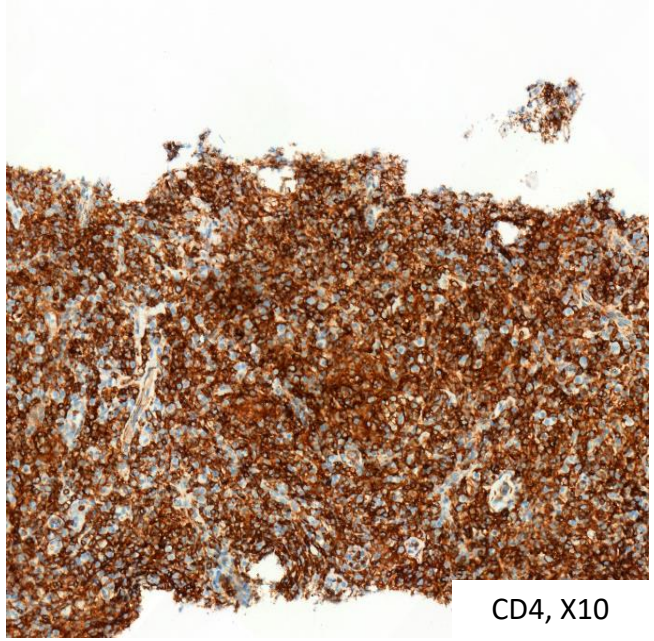

CD4, X10

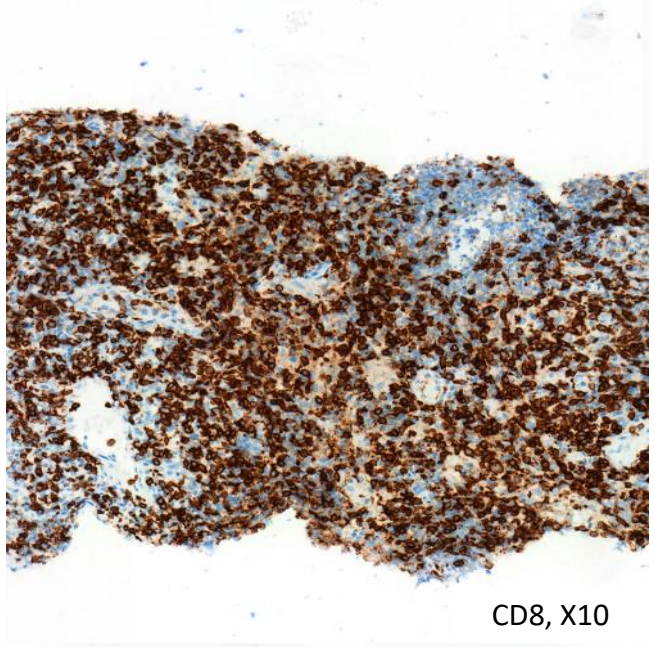

CD8, X10

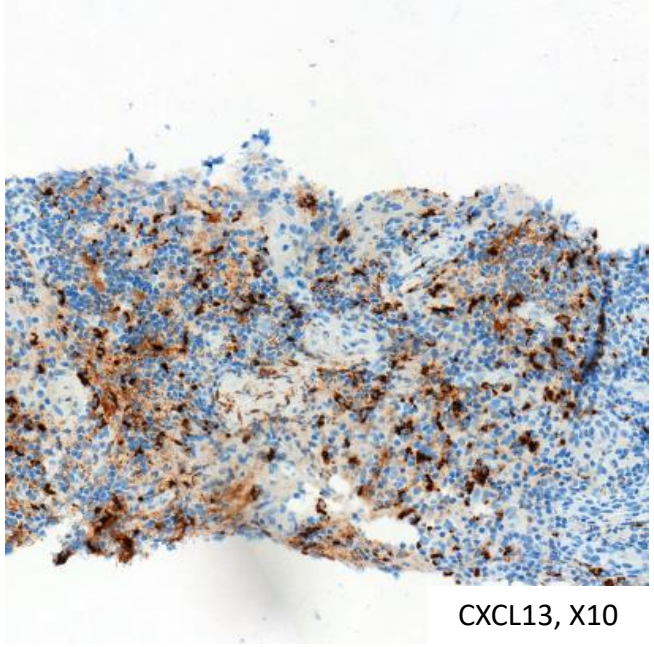

CXCL13, X10

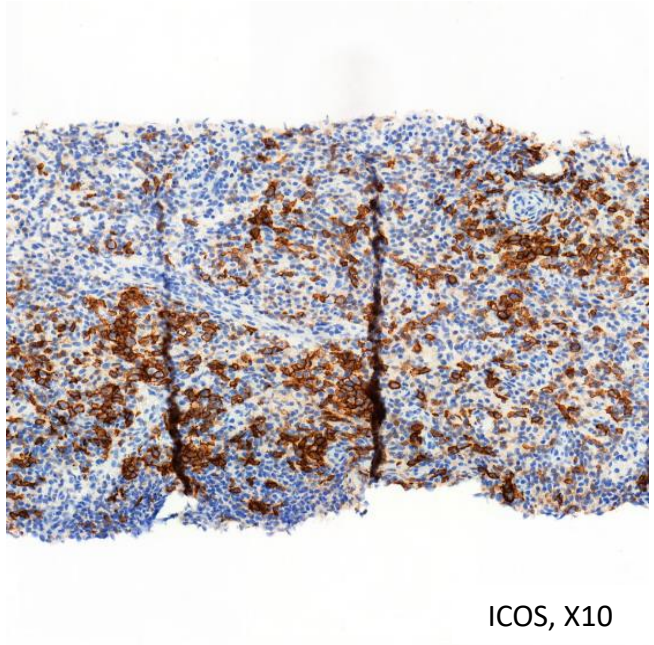

ICOS, X10

PD1, X10

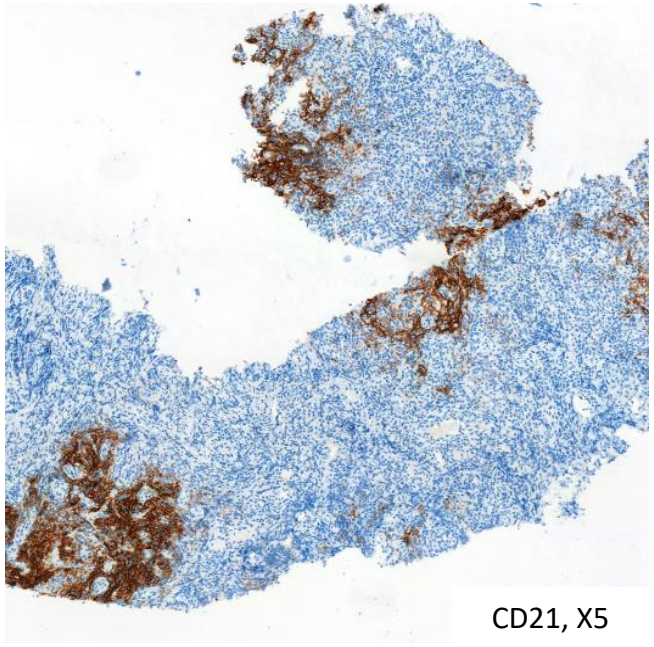

CD21, X5

Question 2: Quel est votre diagnostic ?

A. Lymphome de Hodgkin à cellularité mixte

B. Lymphome T périphérique NOS

C. Histiocytose ganglionnaire

D. Lymphome TFH angio-immunoblastique

E. Hyperplasie lymphoïde réactionnelle

Résultats votes en ligne :

LYMP_06
Quel est votre diagnostic ?
Nombre de votes: 14

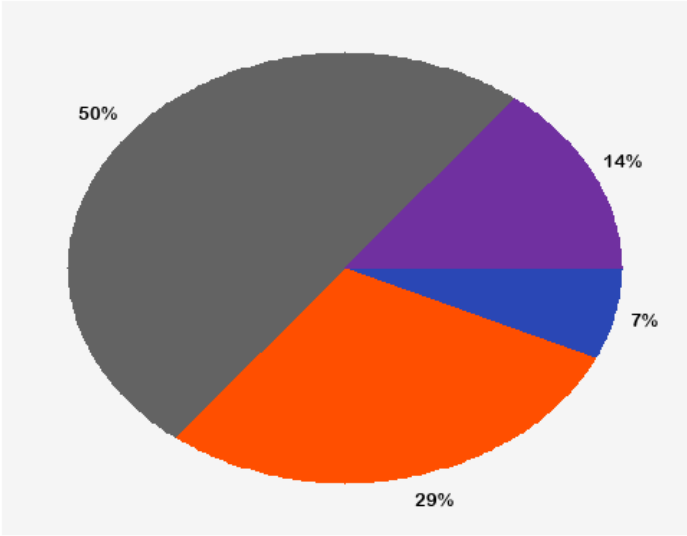

- [1] A - lymphome de Hodgkin à cellularité mixte
- [4] B - lymphome T périphérique NOS
- [0] C - Histiocytose ganglionnaire
- [7] D - lymphome angio-immunoblastique
- [2] E - Hyperplasie lymphoïde réactionnelle

Total: 14

LYMP_06 DPC
Quel est votre diagnostic ?
Nombre de votes: 13

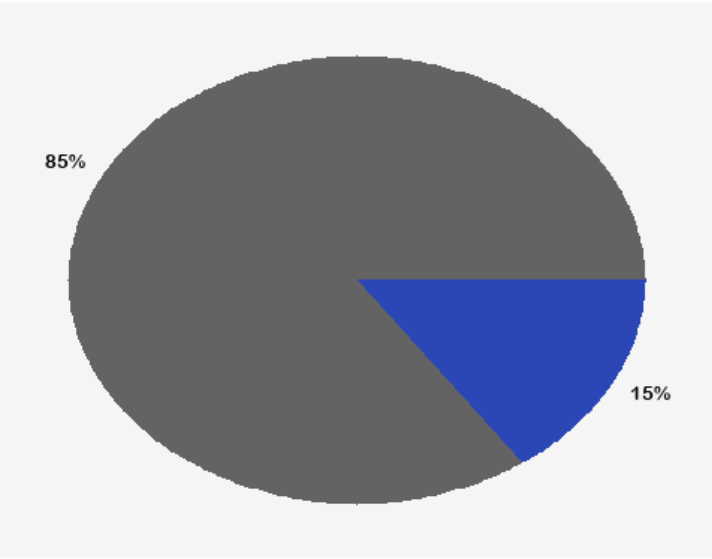

Question 2: Quel est votre diagnostic ?

A. Lymphome de Hodgkin à cellularité mixte

B. Lymphome T périphérique NOS

C. Histiocytose ganglionnaire

D. Lymphome TFH angio-immunoblastique

E. Hyperplasie lymphoïde réactionnelle

Analyses moléculaires

- <u>Clonalité B et T</u> (PCR BIOMED2) :

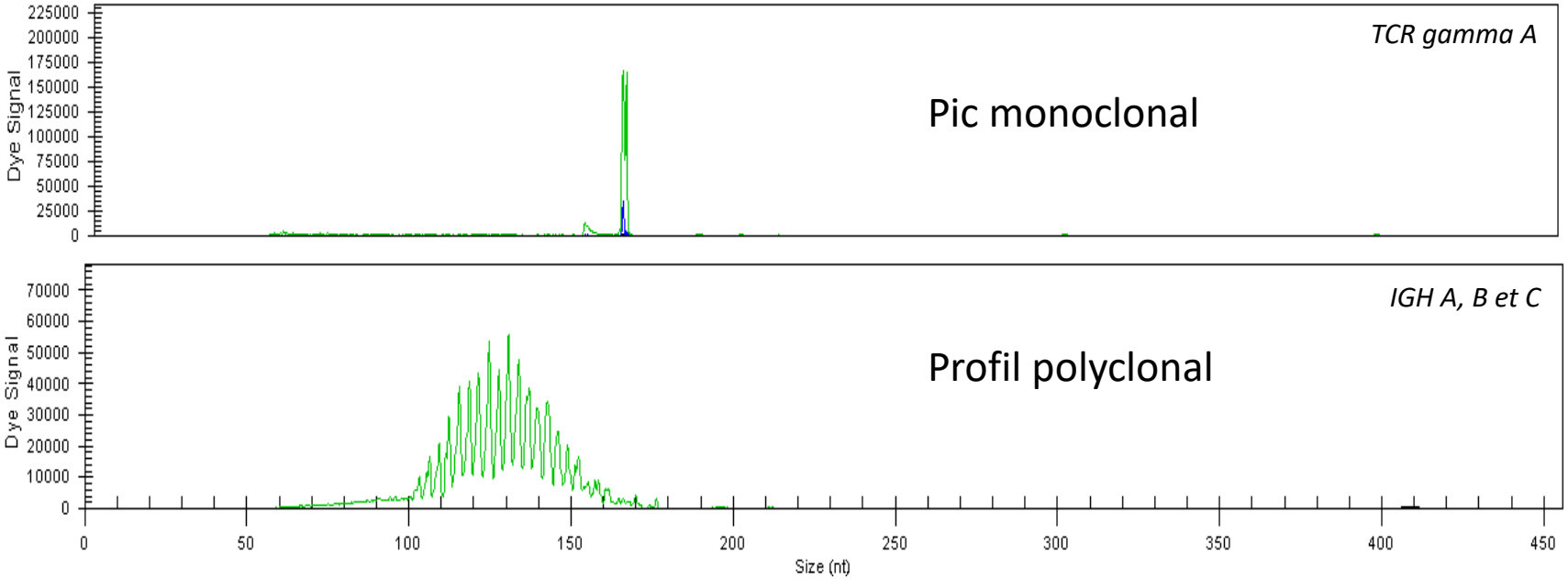

- <u>NGS</u> (Panel lymphome, ADN) :

<u>Liste des variants observés :</u>

Gènes	Variant	Altération protéique	Fréquence allélique(%)	Profondeur totale	Bases de données	Classification du variant
TET2	c.2203_2204del	p.(Ser735Phefs*18)	7,74	3437		Signification indéterminée
RHOA	c.50G>T	p.(Gly17Val)	2,43	3786	COSV69041529	pathogène

Diagnostic final retenu :

Analyse histologique :
Infiltrat inflammatoire **polymorphe**
Cellules HRS-like CD30+ PAX5+faible
Infiltrat T **CD4**+ **TFH**+
Prolifération veinule **HEV**
Réseaux de **CFD** avec encorbellement vasculaire

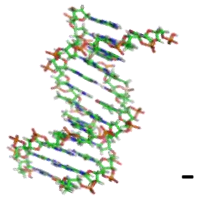

Analyse de clonalité:
- **Clone T majoritaire**
- Absence de clone B détecté

Analyse NGS:
Mutation pathogène ***RHOA* p.G17V**
Mutation tronquante de ***TET2***

Lymphome TFH ganglionnaire

(WHO-HAEM5 2022/ICC 2022)

Lymphomes TFH (ICC 2022) / Lymphomes TFH ganglionnaires (nTFHL) (WHO-HAEM5 2022)

- Groupe hétérogène de lymphomes T matures systémiques ayant pour origine une cellule TFH

- 3 sous types

Lymphome TFH sous type AITL
Lymphome TFH sous type folliculaire
Lymphome TFH sous type NOS

- Critères diagnostiques

Infiltrat T atypique

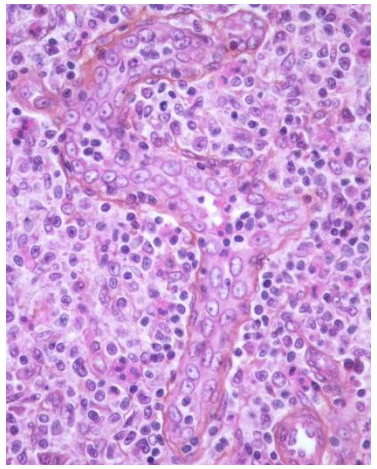

Phénotype CD4+
+ ≥ 2 à 3 marqueurs **TFH**

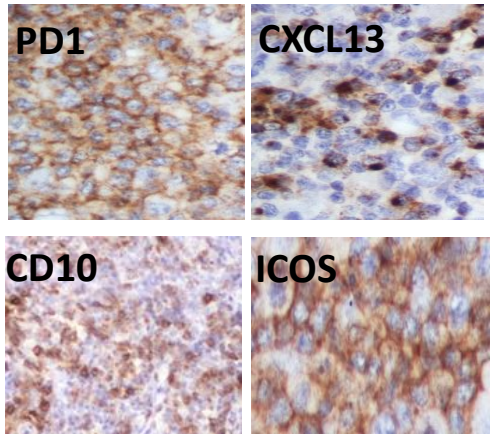

Expansion HEV + FDC (AITL)
+ Présence d'EBV

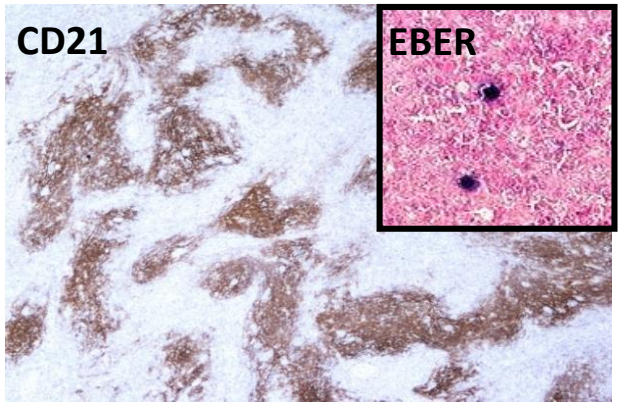

Profil moléculaire

TET2 (80%)
DNMT3 (30-40%)
RHOA G17V (50-70% AITL)
IDH2 R172 (20% AITL, spé++)
Autres : VAV,CD28, ICOS
Gain chr 5
t(5;9)(ITK-SYK)

Lymphomes TFH sous type AITL

- Présentation clinique/biologique :

Signes généraux (fièvre, perte de poids)
Polyadénopathies,
Rash cutané, arthralgies
Hépatosplénomégalie
Hypergammaglobulinémie polyclonale
AHAI, thrombopénie, hyperéosinophilie

- Phénotype :

T CD4+, CD5, CD7,
≥ 2 à 3 marqueurs TFH (CD10, BCL6, PD1, CXCL13, ICOS)

- TME :

Fond inflammatoire polymorphe
Prolifération des HEV
Expansion FDC, encorbellement vasculaire
Immunoblastes B EBV+

- Biologie moléculaire :

Réarrangement clonal des genes du TCR +- IGH
NGS : *RHOA(*G17V) et *IDH2(*R172, spé+++), *TET2*, *DNMT3A*

Lymphomes TFH sous type folliculaire

- Présentation clinique/biologique :

Pas de rash cutané/ manifestations AI
Pas d'hypergammaglobulinémie

- 2 sous-types histologiques :
  - PTGC-like (le + frequent)
  - nodulaire

- Phénotype :

Idem AITL

- TME :

+/- cellules HRS-like EBV+
Pas de fond inflammatoire polymorphe
Pas de prolifération des HEV
Pas d'expansion de FDC

- Biologie moléculaire :

t(5;9) (ITK-SYK) (20%)
NGS : Idem AITL sauf *IDH2*

Lymphomes TFH sous type NOS

- Présentation clinique/biologique :

Peu décrit
Variable, +/- signes AITL

- Phénotype :

Idem AITL

- TME :

Pas de fond inflammatoire polymorphe
Pas de prolifération des HEV
Pas d'expansion de FDC

- Biologie moléculaire :

Idem AITL sauf *IDH2*

Lymphomes TFH sous type AITL

- Présentation clinique/biologique :

Signes généraux (fièvre, perte de poids)
Polyadénopathies,
Rash cutané, arthralgies
Hépatosplénomégalie
Hypergammaglobulinémie polyclonale
AHAI, thrombopénie, hyperéosinophilie

- Phénotype :

T CD4+, +/- CD5/CD7,
≥ 2 à 3 marqueurs TFH (CD10, BCL6, PD1, CXCL13, ICOS)

- TME :

Fond inflammatoire polymorphe
Prolifération des HEV
Expansion FDC, encorbellement vasculaire
Immunoblastes B EBV+

- Biologie moléculaire :

Réarrangement clonal des genes du TCR +- IGH
NGS : *RHOA(*G17V) et *IDH2(*R172, spé+++), *TET2*, *DNMT3A*

Lymphomes TFH sous type folliculaire

- Présentation clinique/biologique :

Pas de rash cutané/ manifestations AI
Pas d'hypergammaglobulinémie

- 2 sous-types histologiques :
  - PTGC-like (le + frequent)
  - nodulaire

- Phénotype :

Idem AITL

- TME :

+/- cellules HRS-like EBV+
Pas de fond inflammatoire polymorphe
Pas de prolifération des HEV
Pas d'expansion de FDC

- Biologie moléculaire :

t(5;9) (ITK-SYK) (20%)
NGS : Idem AITL sauf *IDH2*

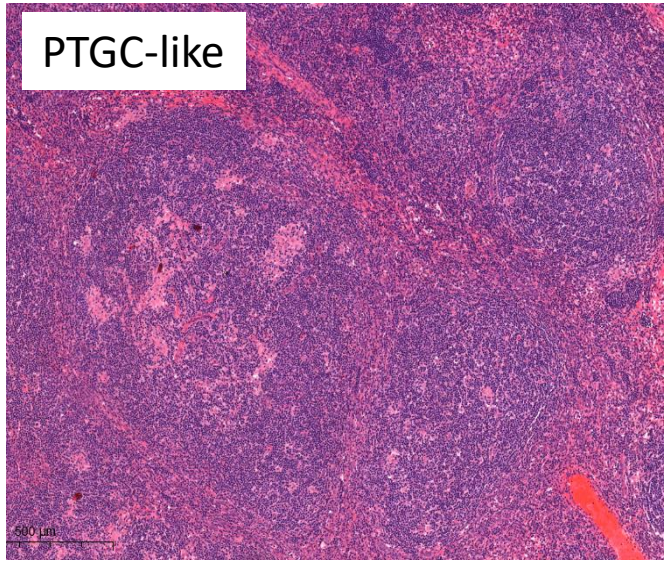

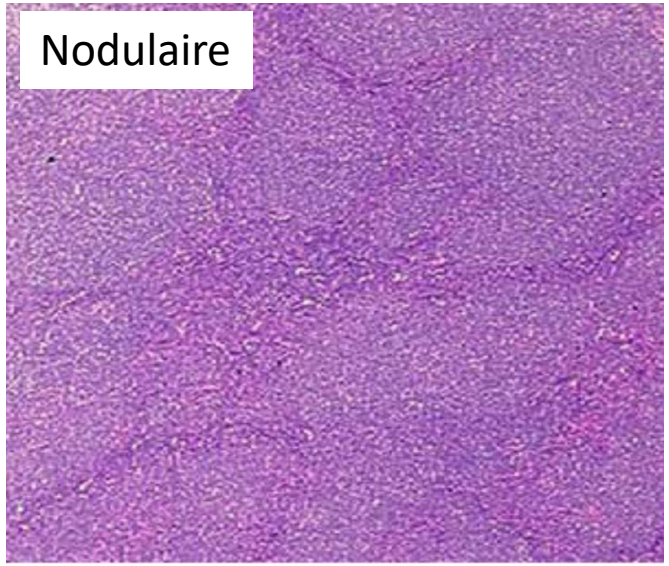

Lymphomes TFH sous type AITL

- Présentation clinique/biologique :

Signes généraux (fièvre, perte de poids)
Polyadénopathies,
Rash cutané, arthralgies
Hépatosplénomégalie
Hypergammaglobulinémie polyclonale
AHAI, thrombopénie, hyperéosinophilie

- Phénotype :

T CD4+, +/- CD5/CD7,
≥ 2 à 3 marqueurs TFH (CD10, BCL6, PD1, CXCL13, ICOS)

- TME :

Fond inflammatoire polymorphe
Prolifération des HEV
Expansion FDC, encorbellement vasculaire
Immunoblastes B EBV+

- Biologie moléculaire :

Réarrangement clonal des genes du TCR +- IGH
NGS : *RHOA(*G17V) et *IDH2(*R172, spé+++), *TET2*, *DNMT3A*

Lymphomes TFH sous type folliculaire

- Présentation clinique/biologique :

Pas de rash cutané/ manifestations AI
Pas d'hypergammaglobulinémie

- 2 sous-types histologiques :
  - PTGC-like (le + frequent)
  - nodulaire

- Phénotype :

Idem AITL

- TME :

+/- cellules HRS-like EBV+
Pas de fond inflammatoire polymorphe
Pas de prolifération des HEV
Pas d'expansion de FDC

- Biologie moléculaire :

t(5;9) (ITK-SYK) (20%)
NGS : Idem AITL sauf *IDH2*

Lymphomes TFH sous type NOS

- Présentation clinique/biologique :

Peu décrit
Variable, +/- signes AITL

- Phénotype :

Idem AITL

- TME :

Pas de fond inflammatoire polymorphe
Pas de prolifération des HEV
Pas d'expansion de FDC

- Biologie moléculaire :

Idem AITL sauf *IDH2*

Diagnostics différentiels des nTFHL:

- Lymphome de Hodgkin classique : Cellules HRS-like, fond inflammatoire polymorphe (cas N°6)
- Lymphome B à petites cellules : TME riche en plasmocytes (cas N°5)
- Lymphome de Hodgkin à prédominance lymphocytaire nodulaire : expansion FDC, blastes B, rosettes PD1+
- PTCL NOS

Apports du NGS pour le diagnostic de nTFHL:

Early detection of T-cell lymphoma with T follicular helper phenotype by *RHOA* mutation analysis

Rachel Dobson,[1] Peter Y. Du,[1] Lívia Rásó-Barnett,[2] Wen-Qing Yao,[1] Zi Chen,[1] Calogero Casa,[2] Hesham El-Daly,[2] Lorant Farkas,[2,3] Elizabeth Soilleux,[1,4] Penny Wright,[4] John W. Grant,[4] Manuel Rodriguez-Justo,[5] George A. Follows,[6] Hala Rashed,[7] Margarete Fabre,[6,8] E. Joanna Baxter,[6] George Vassiliou,[6,8] Andrew Wotherspoon,[9] Ayoma D. Attygalle,[9] Hongxiang Liu[2] and Ming-Qing Du[1,4]

[1]Division of Cellular and Molecular Pathology, Department of Pathology, University of Cambridge, Cambridge, UK; [2]The Haematopathology and Oncology Diagnostic Service,

Ferrata Storti Foundation

Haematologica 2022
Volume 107(2):489-499

Recherche de la mutation *RHOA G17V* sur des biopsies séquentielles de patients avec AITL ou PTCL-TFH

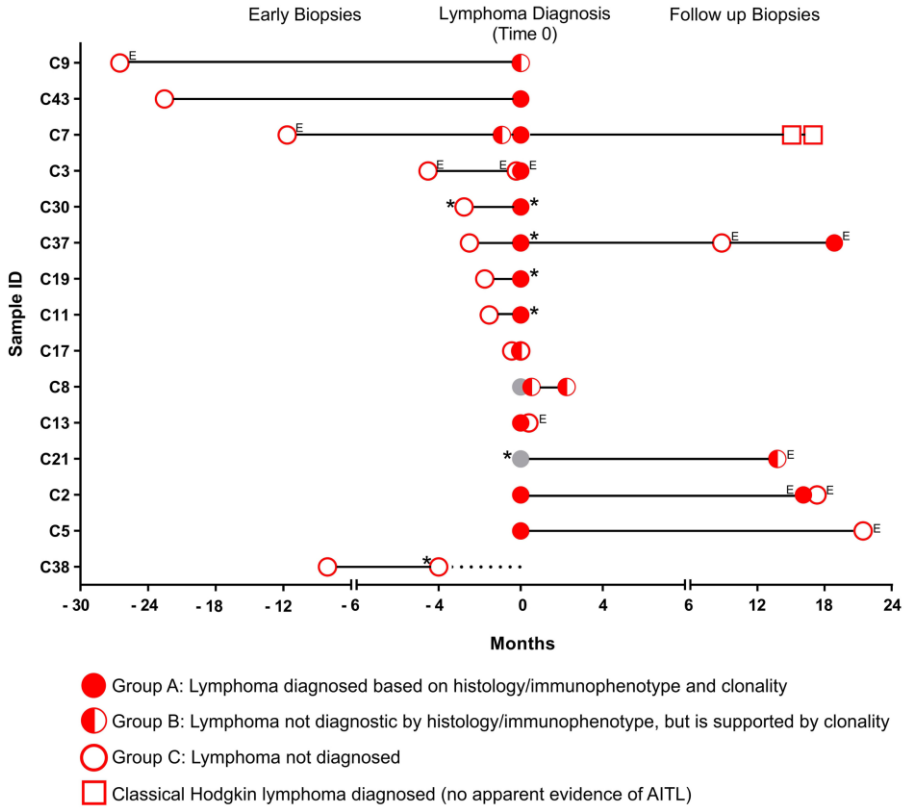

37 cas AITL / PTCL-TFH

↓

23 cas (62,2%) *RHOA G17V +*

↓

10 cas avec biopsies antérieures au diagnostic = « lésions réactionnelle »
100% (10/10) → *RHOA G17V +*

Analyse moléculaire *RHOA G17V*
→ diagnostic précoce de PTCL TFH sur des lésions d'apparence histologique « réactionnelle ».

Apports du NGS pour le diagnostic de nTFHL:

BJHaem
BRITISH JOURNAL OF HAEMATOLOGY
British Society for Haematology

Research Paper | Free Access

Real-life targeted next-generation sequencing for lymphoma diagnosis over 1 year from the French Lymphoma Network

Côme Bommier, Claire Mauduit, Juliette Fontaine, Estelle Bourbon, Pierre Sujobert, Sarah Huet, Lucile Baseggio, Sandrine Hayette, Camille Laurent, Emmanuel Bachy, Hervé Ghesquières, Catherine Thieblemont, Gilles Salles, Alexandra Traverse-Glehen ... See fewer authors

First published: 25 March 2021 | https://doi.org/10.1111/bjh.17395

Impact du t-NGS (panel 46 gènes) sur 229 cas de lymphomes de sous-type incertain après relecture *Lymphopath.*

TNGS input	Confirmed		Changed		Helped		Non-contributive		No variants		Did not help	
Initial diagnosis	*n*	%	*n*	%	*n*	%	*n*	%	*n*	%	*n*	%
AITL (*n* = 46, 20·1%)	32	70	2	4	34	74	7	15	5	11	12	26

TET2 (63%) > ***RHOA* G17V** (28%) > ***IDH2* R172** (20%)
20,5% des AITL avec « profil classique » = 2 *TET2* + *RHOA* G17V + *IDH2* R172
25% des AITL avec 2 gènes mutés

Apports du NGS pour le diagnostic de lymphomes T:

STIMULUS REPORT

blood advances

Molecular diagnosis of T-cell lymphoma: a correlative study of PCR-based T-cell clonality assessment and targeted NGS

Charlotte Syrykh,[1] Pauline Gorez,[1] Sarah Péricart,[1] David Grand,[1] Frédéric Escudié,[1] Bastien Cabarrou,[2] Lucie Obéric,[3] Loïc Ysebaert,[3,4] Laurence Lamant,[1] Camille Laurent,[1,4] Solène M. Evrard,[1,4,*] and Pierre Brousset[1,4,*]

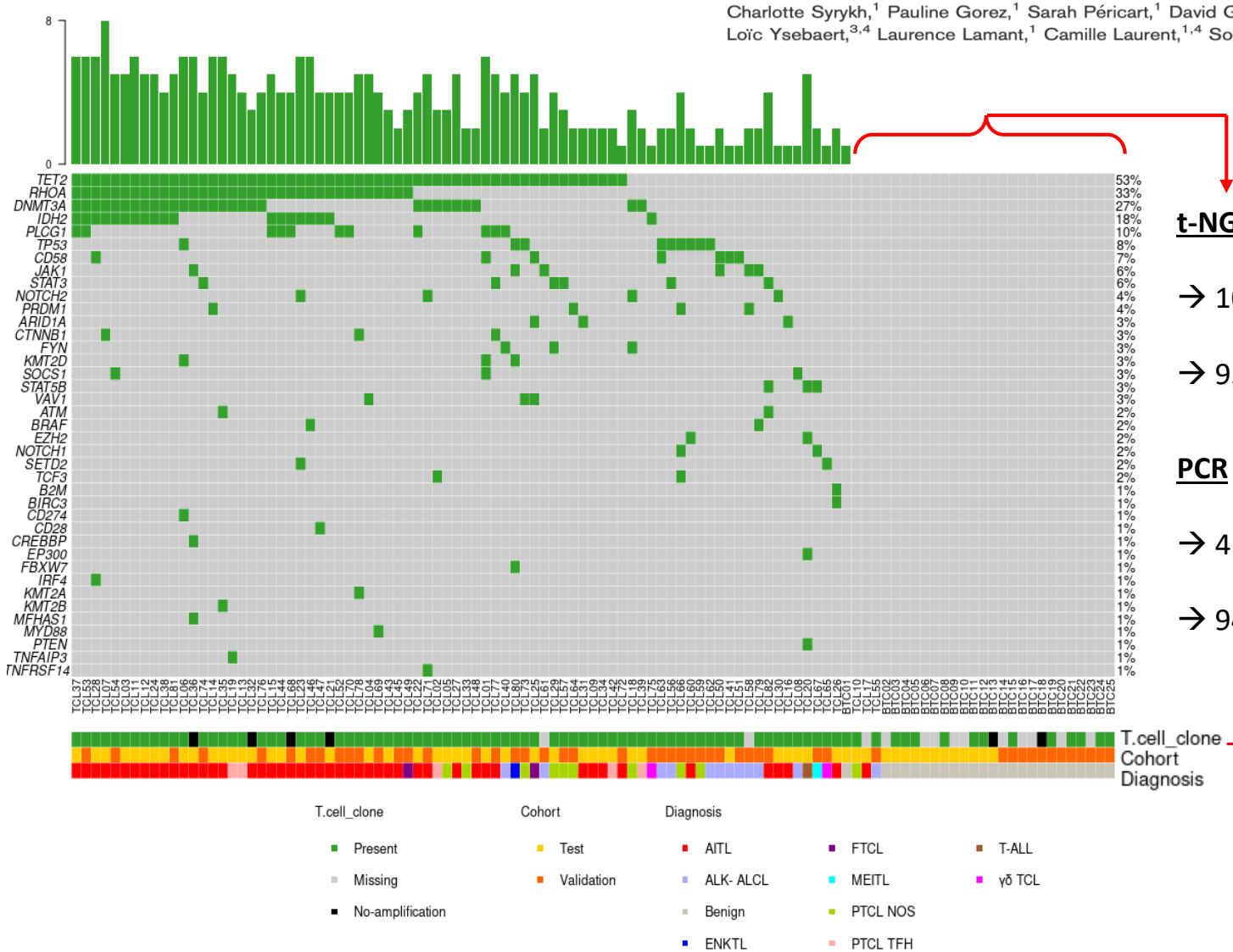

82 lymphomes T + 25 infiltrats T réactionnels

t-NGS (69 gènes) + Clonalité T (PCR)

t-NGS :

→ 100% specificity

→ 95.5 – 97.4% sensitivity

PCR

→ 41.7 – 45.5 % specificity

→ 94.6 – 95.1% sensitivity

Points à retenir sur les nTFHL :

- 3 sous-types (WHO-HAEM5 et ICC 2022):
  - **lymphome TFH de type AITL**
  - **lymphome TFH de type folliculaire**
  - **lymphome TFH NOS**
- Principaux **diagnostics différentiels** :
  - lymphome de Hodgkin classique
  - lymphomes B à petites cellules notamment à différenciation lymphoplasmocytaire
  - lymphome de Hodgkin à prédominance lymphocytaire nodulaire
  - PTCL NOS
- **Diagnostic difficile +++ sur biopsies à l'aiguille** et à éviter en l'absence de profil mutationnel formel >> exérèse ganglionnaire
- **NGS** : **impact fort pour le diagnostic**

  ← Mutations spécifiques (*RHOA* G17V, *IDH2* R172)

  ← Diagnostic précoce de lymphome TFH sur lésions d'apparence réactionnelle (AITL pattern I ou II)

  ← Meilleure spécificité que clonalité T

  Mais : nécessite matériel biopsique suffisant (limite des biopsies à l'aiguille)

2022
16 au 18 novembre
CARREFOUR PATHOLOGIE

SOCIÉTÉ FRANÇAISE DE PATHOLOGIE
sfp

Merci pour votre attention

INSTITUT UNIVERSITAIRE
DU CANCER DE TOULOUSE
Oncopole
Institut Claudius Regaud