MEDIPATH
Médecins pathologistes indépendants

2022
16 au 18 novembre
CARREFOUR PATHOLOGIE

SFCC

Thyroïde pédiatrique : ayez confiance en la cytologie malgré l'âge

Laetitia Lacoste-Collin, MD, PhD
Medipath Toulouse

Symposium SFCC
Carrefour de Pathologie
16 novembre 2022

Déclaration d'intérêts

- Je déclare ne pas avoir de conflits d'intérêt

Histoire clinique

Jeune garçon de 22 mois

Masse cervicale suspecte de lymphome

<u>Echographie</u>

- Augmentation de taille diffuse de la thyroïde plus particulièrement du lobe gauche atteignant plus de 4 cm
- EU-TIRADS 5 avec un aspect en « tempête de neige »
- Ganglions cervicaux gauches kystiques

Cytoponction de la masse thyroïdienne gauche

Cytologie en milieu liquide (Hologic®)

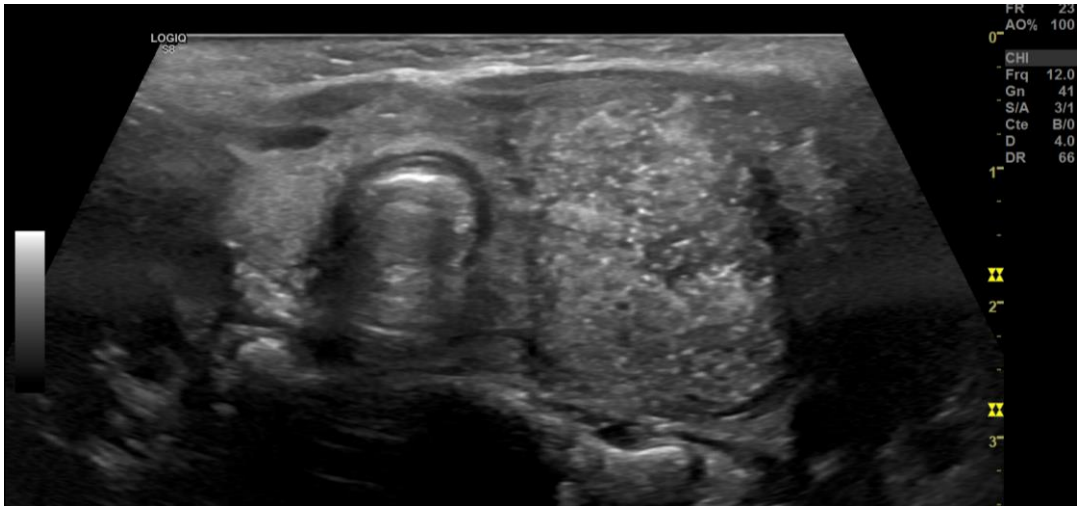

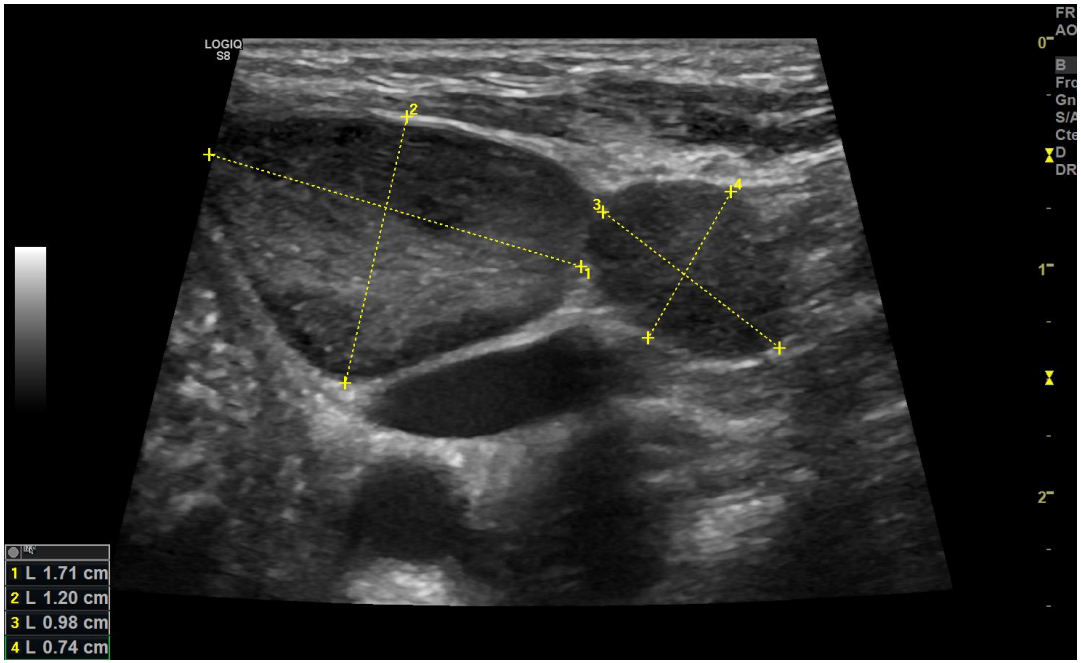

With courtesy Dr S. Fontaine, Toulouse Thyroïde
http://toulouse-thyroide.fr

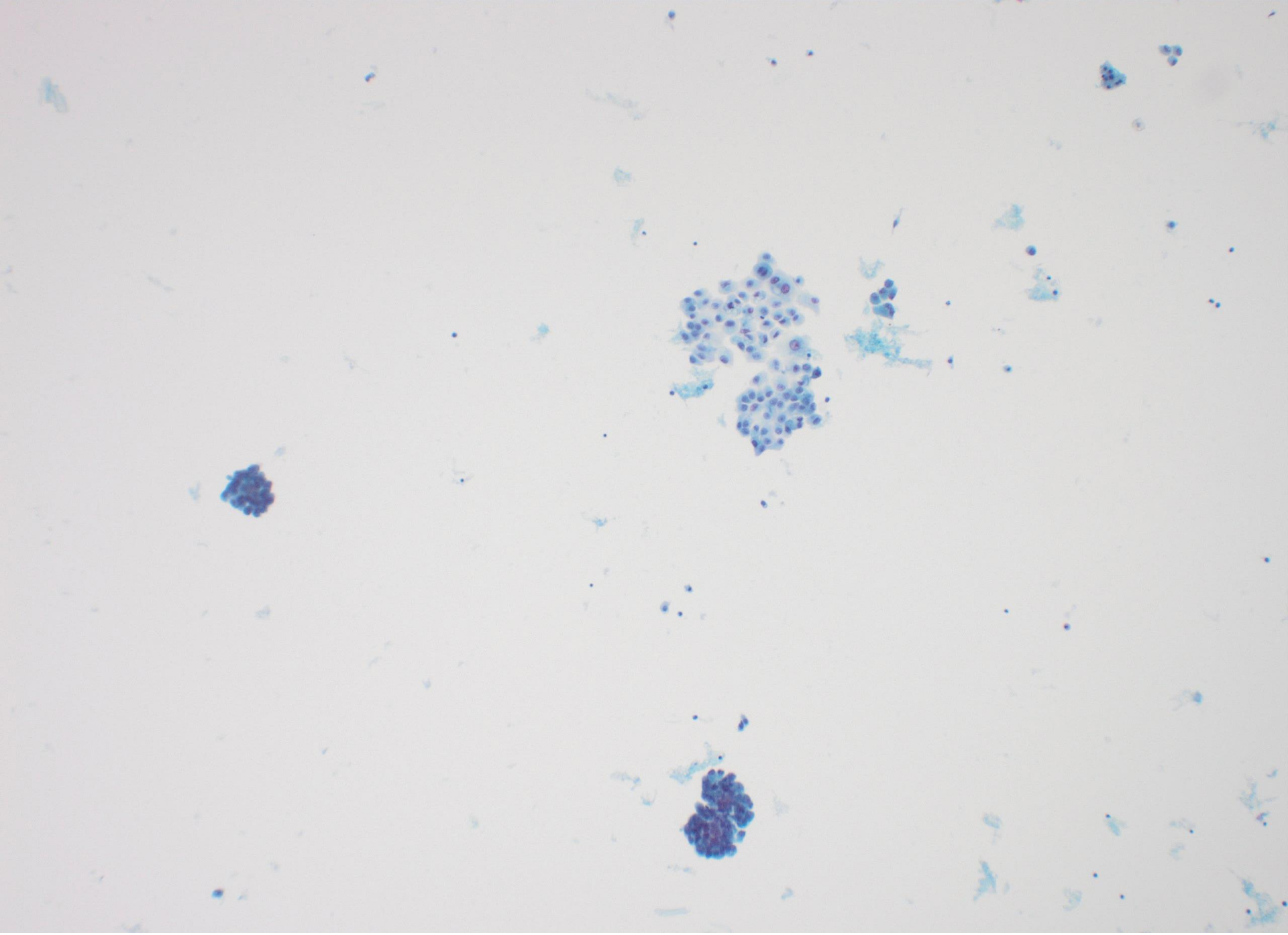

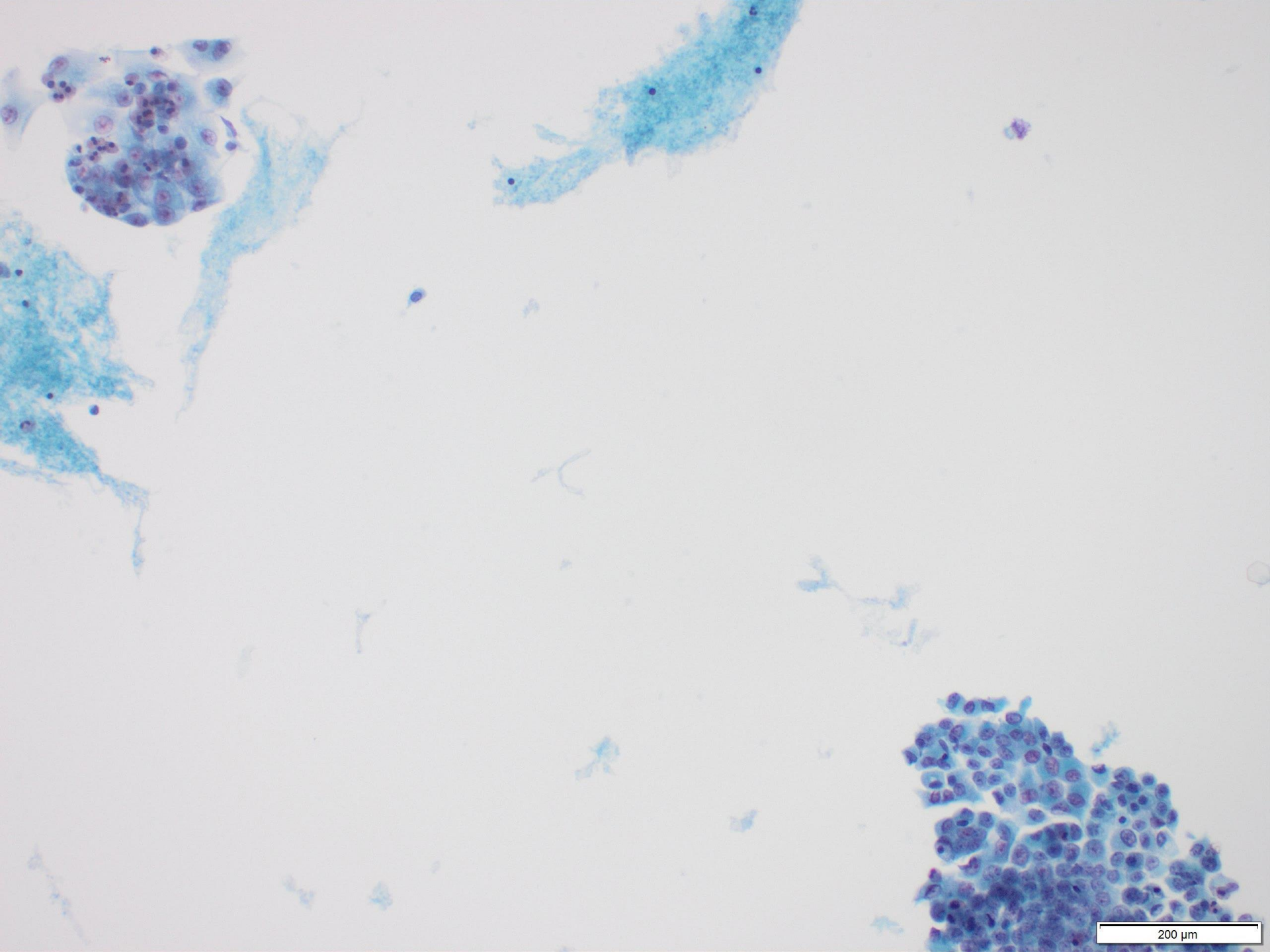
200 µm

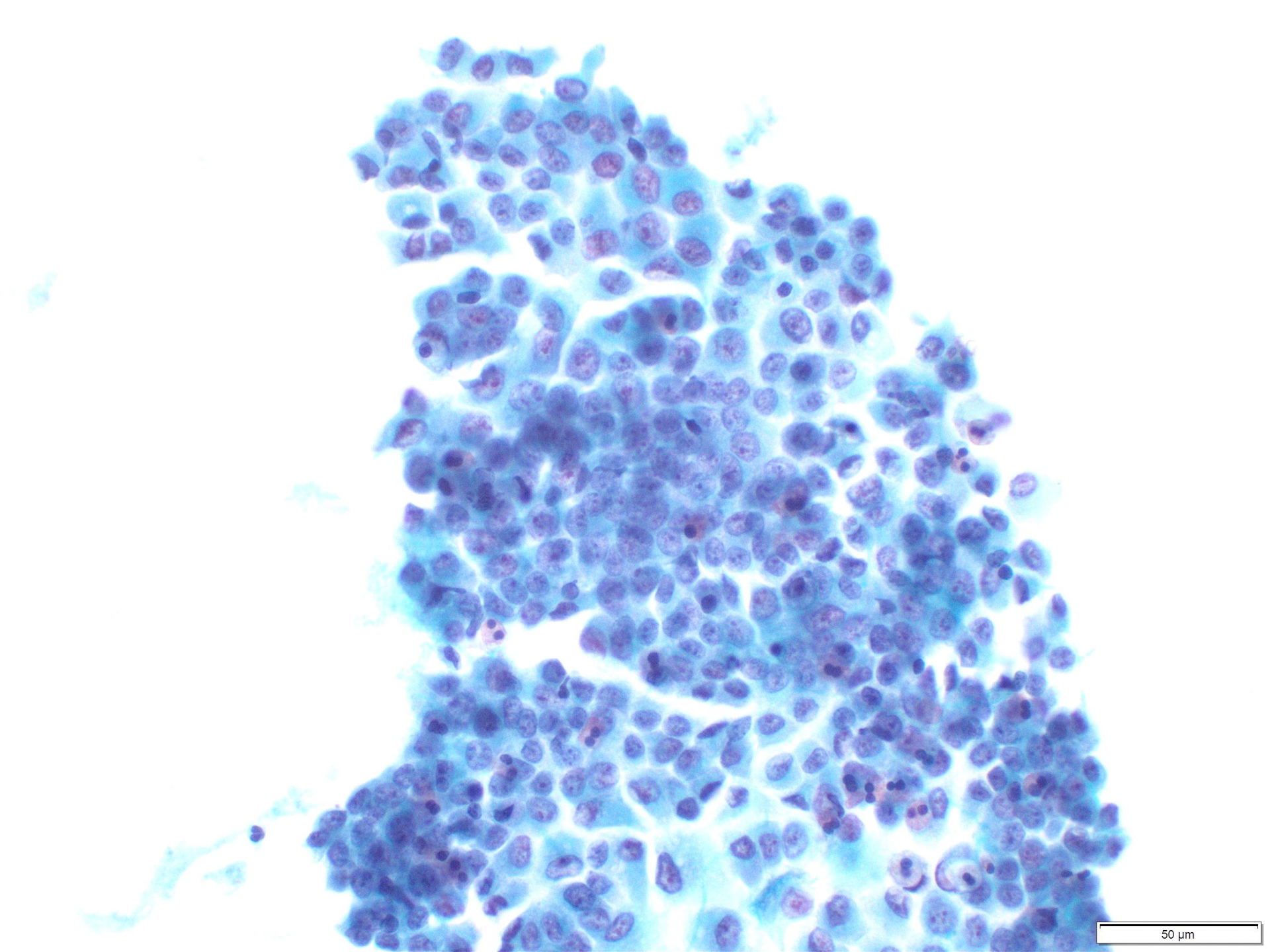
50 µm

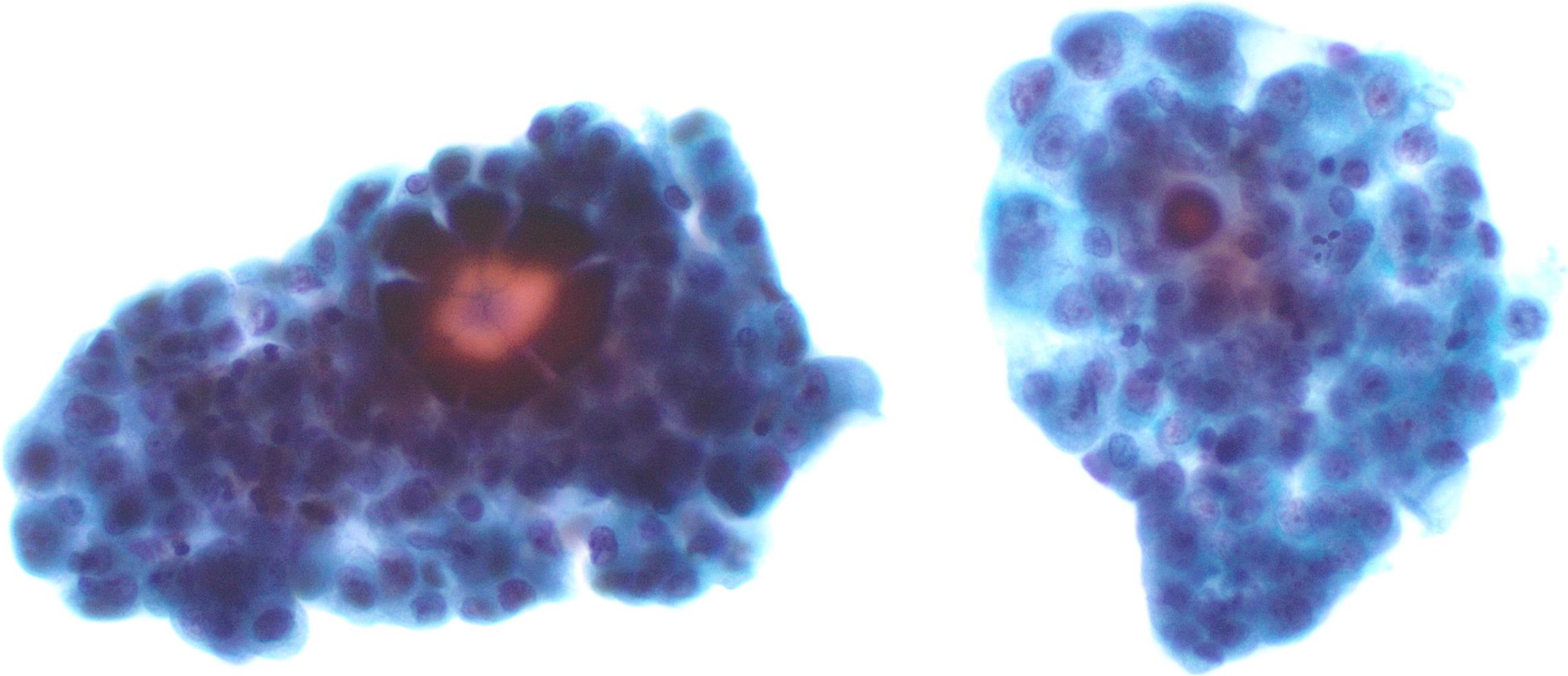

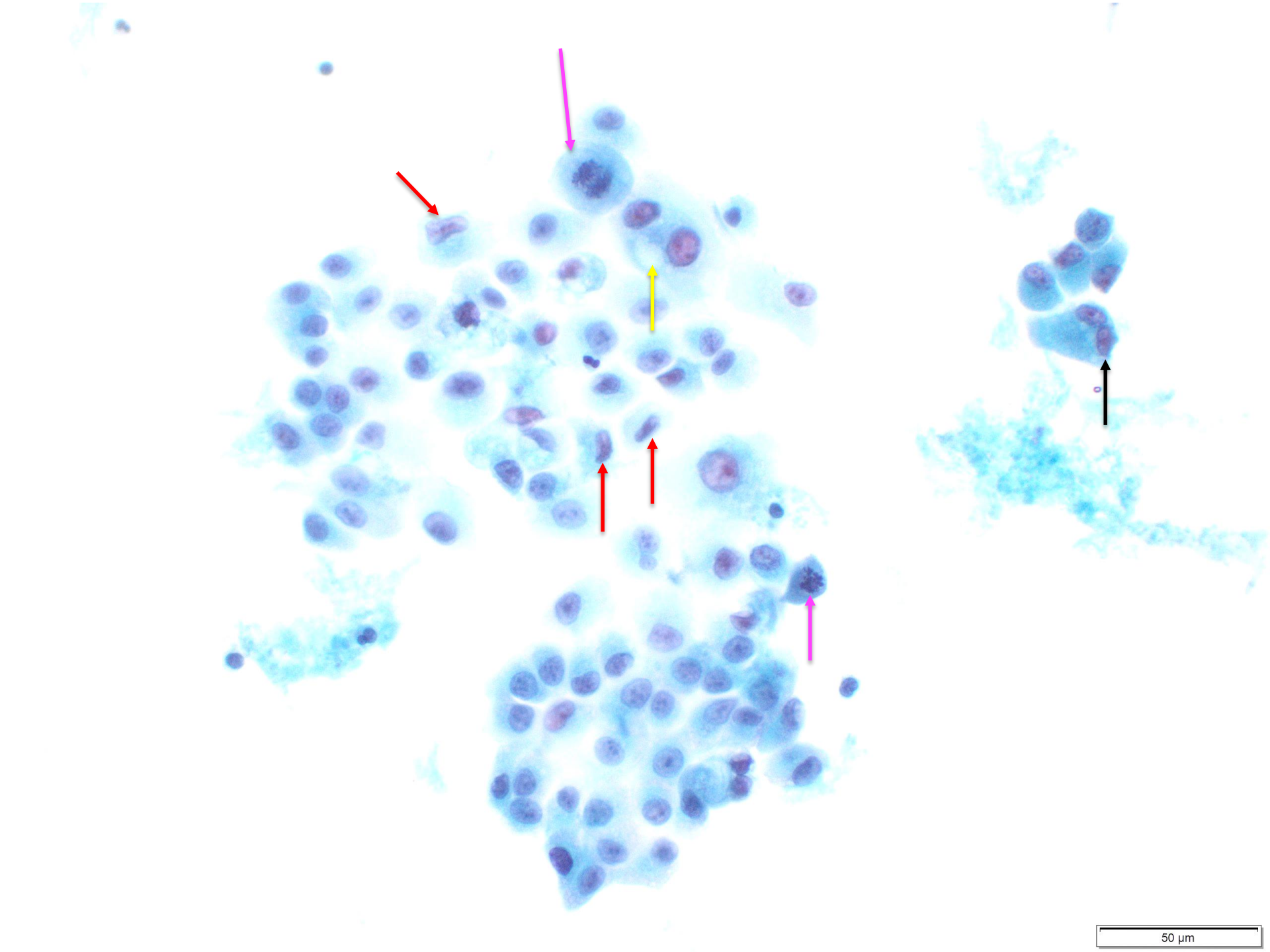
50 µm

Diagnostic proposé

Catégorie « malin » en faveur d'un carcinome papillaire probablement d'un sous-type non classique

Qu’auriez-vous fait ?

Techniques complémentaires

AE1/**AE3**

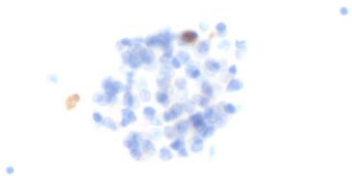

Thyrocalcitonine

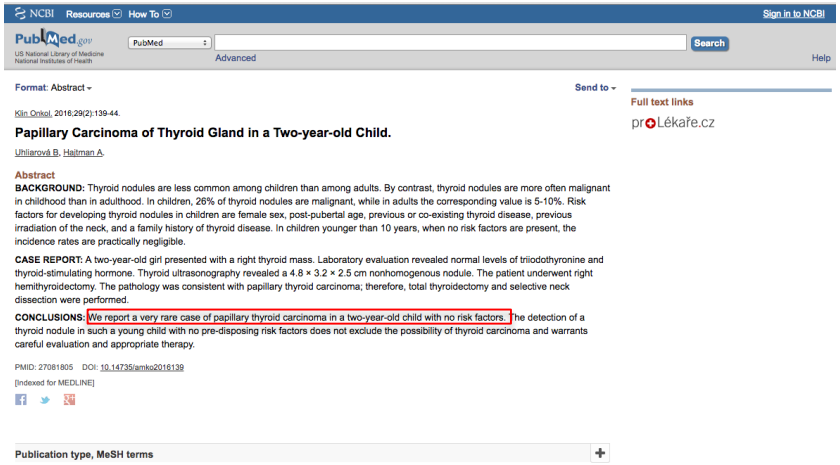

NCBI Resources How To Sign in to NCBI

PubMed.gov US National Library of Medicine National Institutes of Health

PubMed Search

Advanced Help

Format: Abstract Send to

Full text links

proLékaře.cz

Klin Onkol. 2016;29(2):139-44.

Papillary Carcinoma of Thyroid Gland in a Two-year-old Child.

Uhliarová B, Hajtman A.

Abstract

BACKGROUND: Thyroid nodules are less common among children than among adults. By contrast, thyroid nodules are more often malignant in childhood than in adulthood. In children, 26% of thyroid nodules are malignant, while in adults the corresponding value is 5-10%. Risk factors for developing thyroid nodules in children are female sex, post-pubertal age, previous or co-existing thyroid disease, previous irradiation of the neck, and a family history of thyroid disease. In children younger than 10 years, when no risk factors are present, the incidence rates are practically negligible.

CASE REPORT: A two-year-old girl presented with a right thyroid mass. Laboratory evaluation revealed normal levels of triiodothyronine and thyroid-stimulating hormone. Thyroid ultrasonography revealed a 4.8 × 3.2 × 2.5 cm nonhomogenous nodule. The patient underwent right hemithyroidectomy. The pathology was consistent with papillary thyroid carcinoma; therefore, total thyroidectomy and selective neck dissection were performed.

CONCLUSIONS: We report a very rare case of papillary thyroid carcinoma in a two-year-old child with no risk factors. The detection of a thyroid nodule in such a young child with no pre-disposing risk factors does not exclude the possibility of thyroid carcinoma and warrants careful evaluation and appropriate therapy.

PMID: 27081805 DOI: 10.14735/amko2016139

[Indexed for MEDLINE]

Publication type, MeSH terms

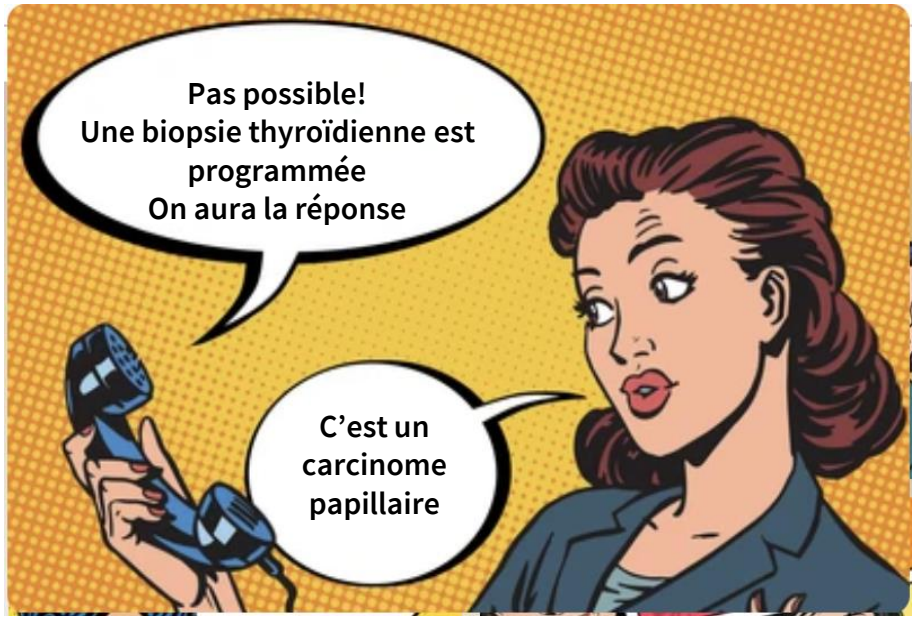



Critères cytologiques des sous-types

Biopsie thyroïdienne : carcinome papillaire

Thyroïdectomie totale avec curage ganglionnaire cervical
Carcinome papillaire de sous-type sclérosant diffus
Stade pT3bN1b (UICC, 2017, 8th edition)
R2

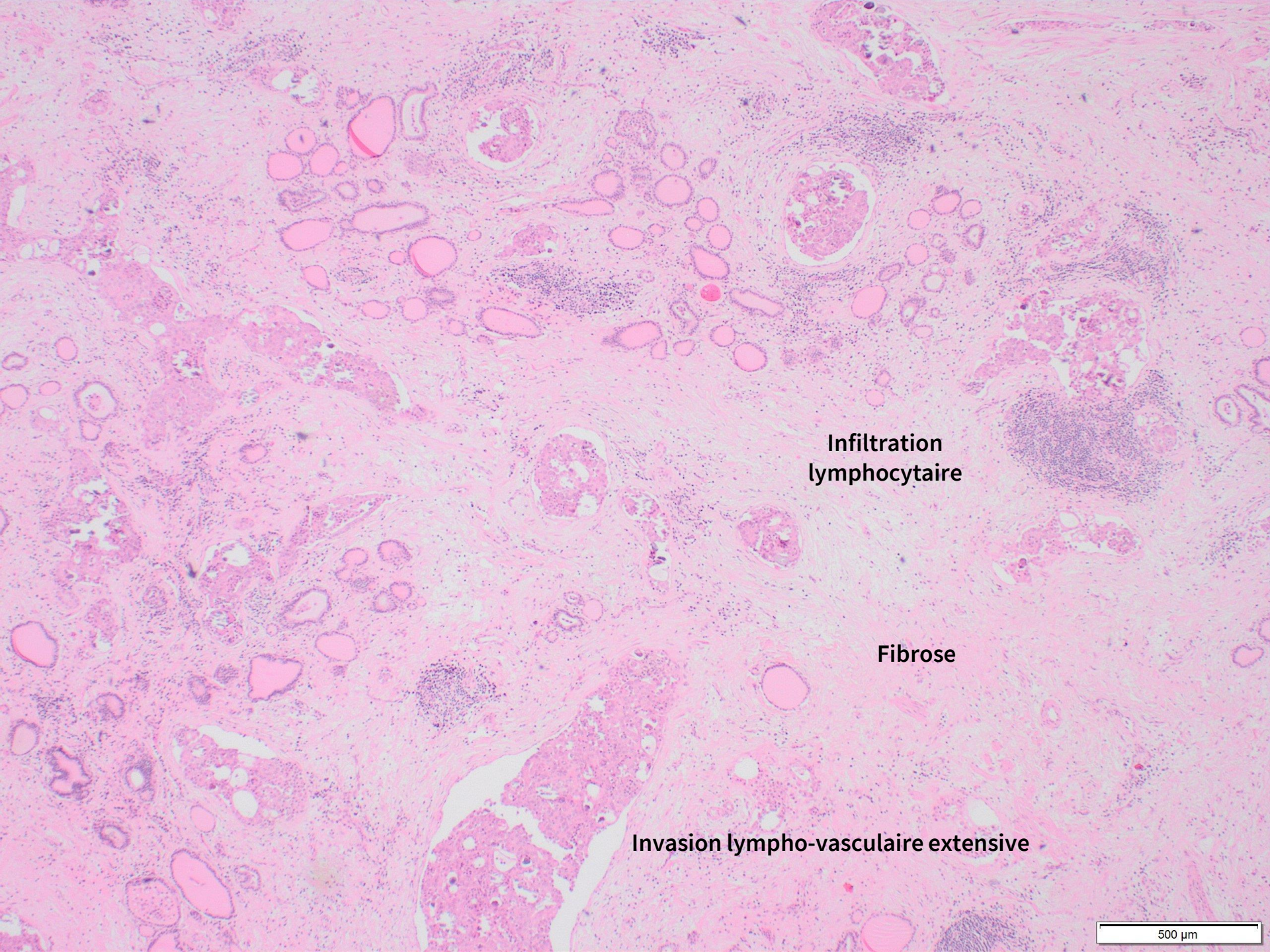
Infiltration
lymphocytaire
Fibrose
Invasion lympho-vasculaire extensive
500 µm

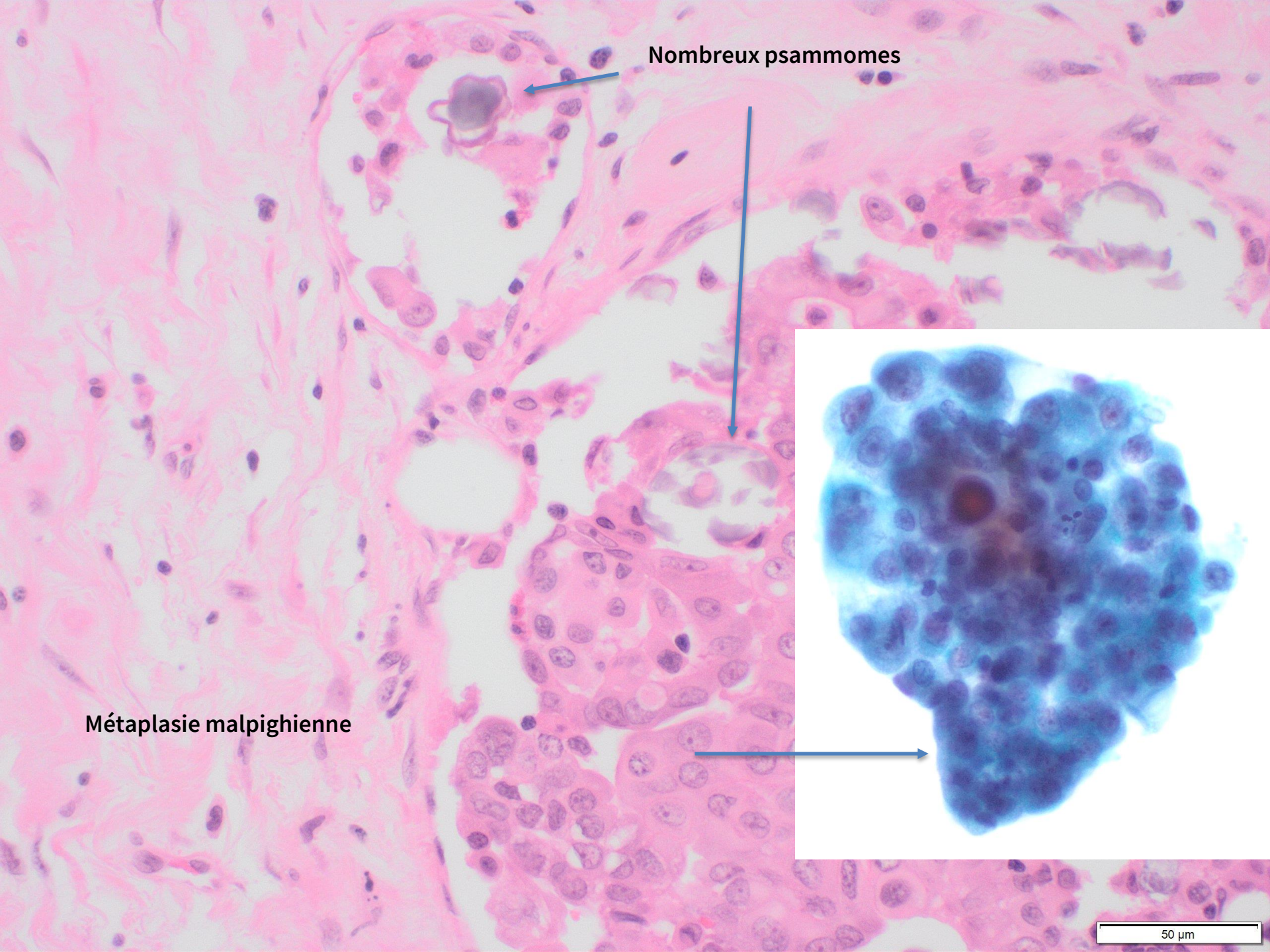
Nombreux psammomes
Métaplasie malpighienne
50 µm

Analyse moléculaire

Absence d'anomalies, absence de mutation de DICER1

Facteurs de risque

Pas d'histoire familiale de CP
Pas d'exposition radique

Traitement post-chirurgical

I^{131} : 1 mCi/Kg : 12 mCi 4 mois après la chirurgie

- Évaluation des bénéfices/risques
- Effets de l'iodothérapie (Albano *et al*, Pediatr Blood Cancer, 2017)
- 105 patients pédiatriques (total of 302 traitements, suivi de 35 ans)
- 20 effets secondaires tardifs (dont 4 cas d'aplasie médullaire et 4 cas de 2ème cancer)

Suivi : 4 ans après traitement

- Courbe de croissance normale
- Scolarité normale, légers troubles psychologiques en voie d'amélioration
- Examen clinique difficile
- Pas de récidive

PTC dans l'enfance et FNA

Environ 25% des nodules sont malins : carcinome papillaire (90%)
2ème décennie
Au diagnostic : 25% envahissement ganglionnaire et métastases
Risque de récidive plus élevé
Jeune âge est un facteur prédictif de bon pronostic

FNA
- ✓ Catégories AUS/FLUS et FN/SFN > 40% (13–43%)
- ✓ Risque de malignité > à celui de l'adulte
  - AUS : 11-28% vs 6-18%
  - NF : 25-58% vs 10-40%

Sous-type histologiques agressifs (15–37%)
- Sclérosant diffus : 7–16%
- Tall cell : 7–13%
- Carcinome peu différencié : 2–6%
- Solide : 1–4%

Sous-type sclérosant diffus
- Femme, 30 ans
- ATCD d'exposition radique
- RET/PTC1 and RET/PTC3 : > 50%, *BRAFV600E* : < 20%
- Critères cytologiques diagnostiques

genes MDPI

Review

Thyroid Cancer in the Pediatric Population

Vera A. Paulson [1,*], Erin R. Rudzinski [2] and Douglas S. Hawkins [3]

1 Department of Laboratory Medicine, University of Washington Medical Center, 1959 NE Pacific St, Box 357110, Seattle, WA 98105, USA
2 Department of Laboratories, Seattle Children's Hospital, OC.8.720; 4800 Sandpoint Way NE, Seattle, WA 98105, USA; erin.rudzinski@seattlechildrens.org
3 University of Washington Medical Center, Fred Hutchinson Cancer Research Center and Cancer and Blood Disorders Center, Seattle Children's Hospital, MB.8.501, Seattle, WA 98105, USA; doug.hawkins@seattlechildrens.org
* Correspondence: vpauls@uw.edu

Received: 12 July 2019; Accepted: 12 September 2019; Published: 18 September 2019

check for updates

Critères cytologiques SD vs CPC

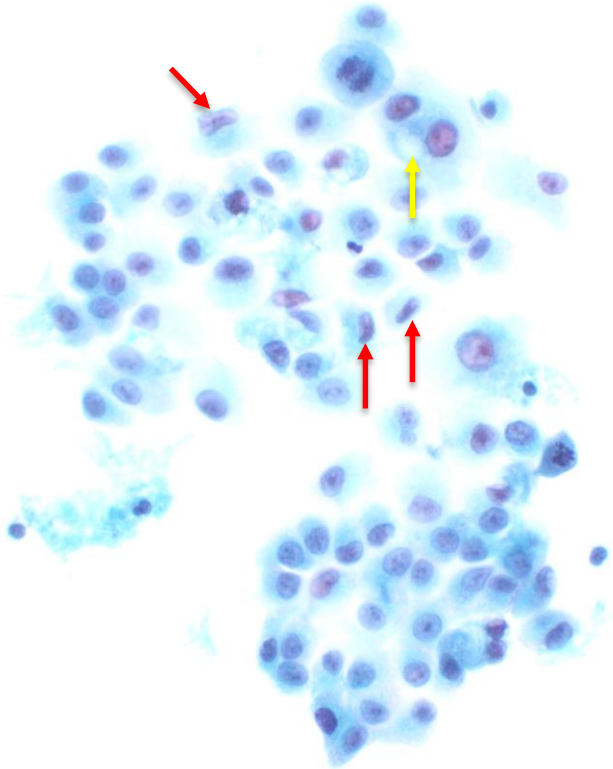

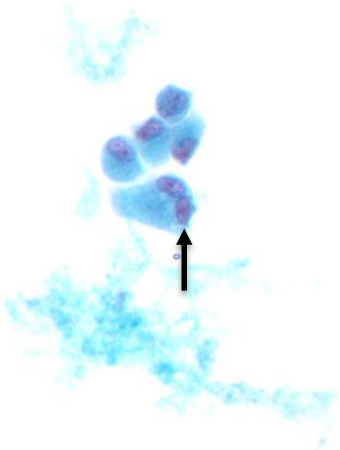

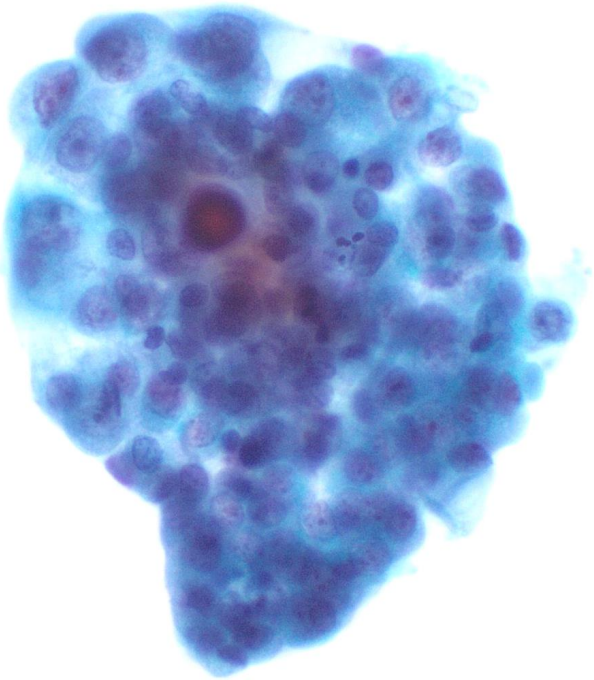

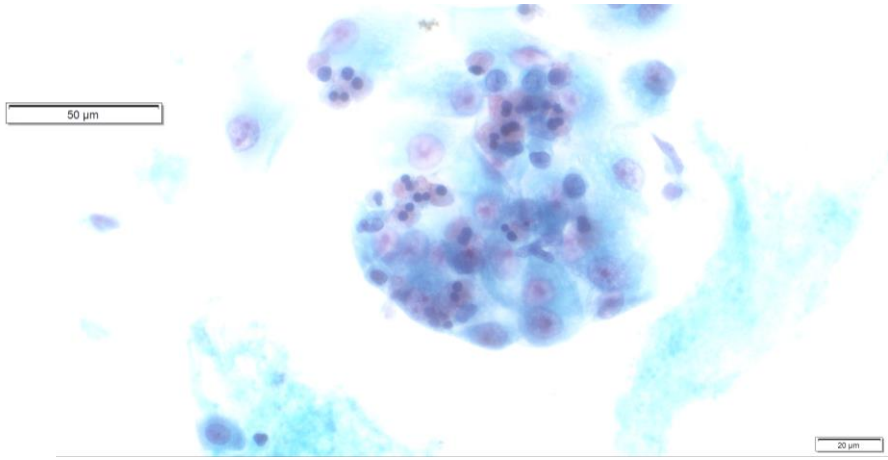

« Ball-like » arrangements, « hobnail »
Vraies papilles et placards syncitiaux peuvent être présents
Métaplasie malpighienne fréquente
Pâleur chromatinienne moindre
Pseudo-inclusions et incisures plus rares
Vacuolisation cytoplasmique
Nombreux psamommes (y compris isolées sur le fond des étalements)

Pourquoi ce grain de sable ?

- ✓ Manque de confiance du clinicien conduisant à une prise en charge agressive
- ✓ Une tumeur rare pas si difficile à diagnostiquer en cytologie
- ✓ L'un des plus jeunes cas décrits

MERCI POUR VOTRE ATTENTION