Hépatites virales : du Knodell au METAVIR

Brigitte Le Bail

CHU Bordeaux & INSERM U1053

Carrefour Pathologie, Paris, Novembre 2018

Hépatites chroniques virales

Evolution ≥ 6 mois (cytolyse)

- Hépatite B
- Hépatite C
- Hépatite D (+B)
- Hépatite E

- Co-infections C, B, E, D
- Hépatites et immunosuppression : VIH, traitements IS, greffés
- Hépatites virales et co-morbidités : NASH, ASH, HAI

Histologie des hépatites chroniques virales

Fibrose à départ portal, septa, cirrhose

Inflammation portale

Hépatite d'interface

Hépatite lobulaire

Pourquoi un score histologique ?

80’ : PBH = « gold standard »

Evaluation de la sévérité des lésions hépatiques
Pronostic
Indication au traitement
Effet des traitements

Simple, reproductible, pertinent, utile

Systèmes de Grading/Staging

1981 Knodell (B, NA-NB)

1995 **Scheuer/Batts-Ludwig/Tsui (B, C)**

1995 **Ishak, et al. (B,C)**

1996 **METAVIR (C)**

Depuis,

- Scores cliniques (Child-Pughs, MELD…)
- Marqueurs sériques (Fibrotest, Hépascore,…)
- Elastographie (Fibroscan)®
- Mesure du gradient de pression portale
- Virologie : génotypage, quantification, mutations, résistances
- Traitements antiviraux curatifs (AAD)
- Accès universel au traitement, pour tout stade (2016)

Pertinence actuelle des scores histologiques?

PBH et hépatite B

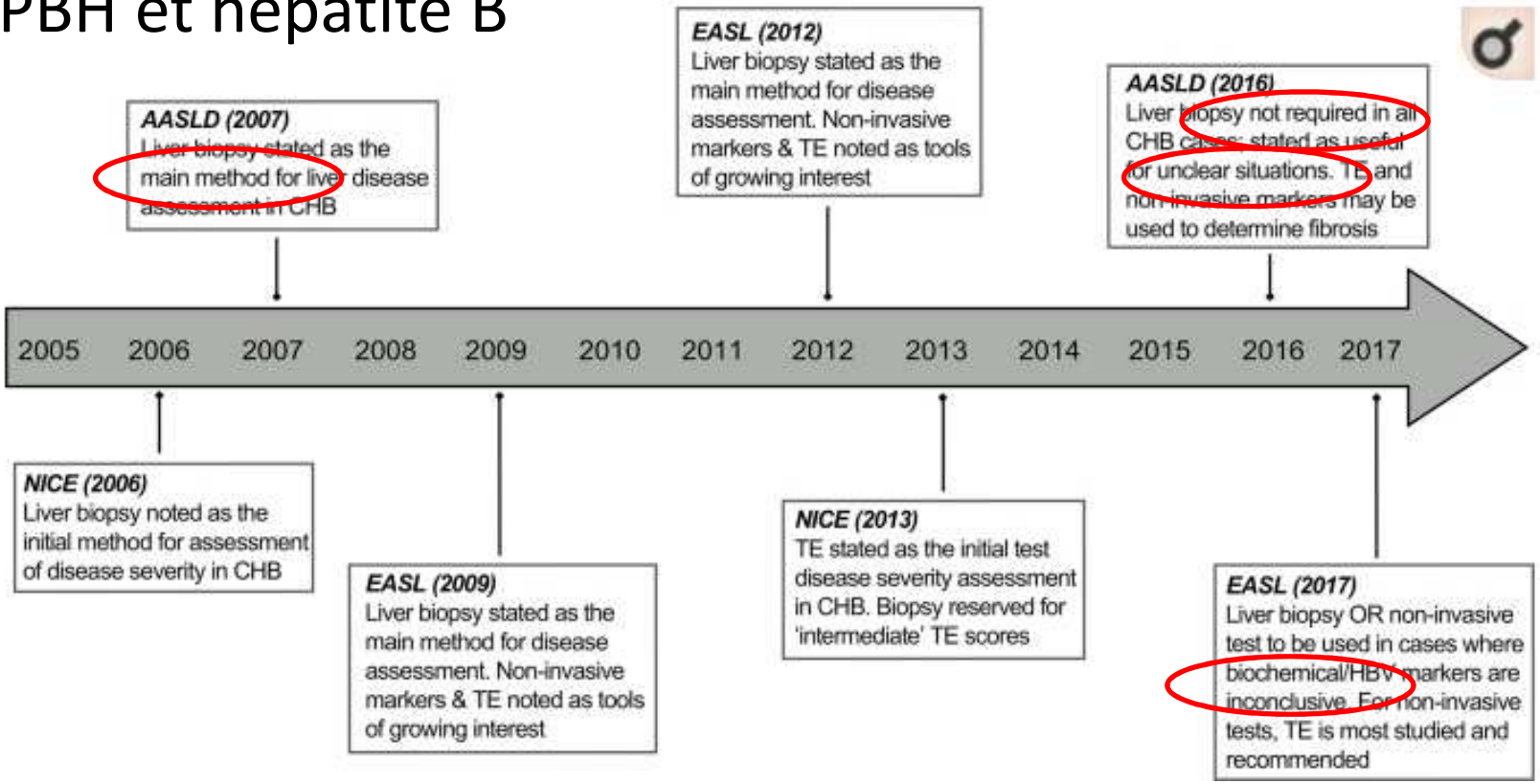

Gut 2018,67(4):767-775

Hépatite C: FibroScan vs FibroTest
Valeur diagnostique (AUROC) pour la fibrose F3F4 et la cirrhose

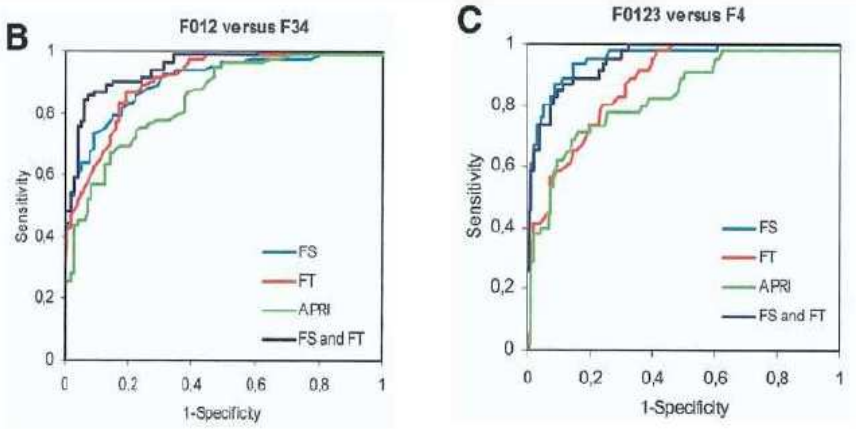

Method	F ≥ 3	F = 4
FS	.90 (.85–.94)	.95 (.91–.98)
FT	.90 (.85–.94)	.87 (.81–.91)
APRI	.84 (.78–.89)	.83 (.74–.89)
FS + FT	.95 (.91–.97)	.95 (.91–.97)

Castera et al. Gastroenterology 2005

Fibrose et Elastographie Impulsionnelle (Fibroscan)

Mais sensible à :

- Activité
- Cholestase
- Troubles vasculaires
- Fibrose élastique

Indications résiduelles

Sur avis RCP spécialisée

- Cas complexes d'infection B (sérologie, biochimie)
- Co-infections
- Co-morbidités (NASH, HAI)
- Discordance des tests non invasifs

Protocoles industriels, recherche

Echantillon adéquat

Diamètre : 16 G* (éviter 18G**)
Longueur : 2 cm, environ
Nombre d'espaces porte : probablement 10 ou plus

Ne pas sous-estimer

Profondeur : ≥ 5 mm (biopsies chirurgicales)

Ne pas sur-estimer F

**1.29mm, ** 1.02 mm*

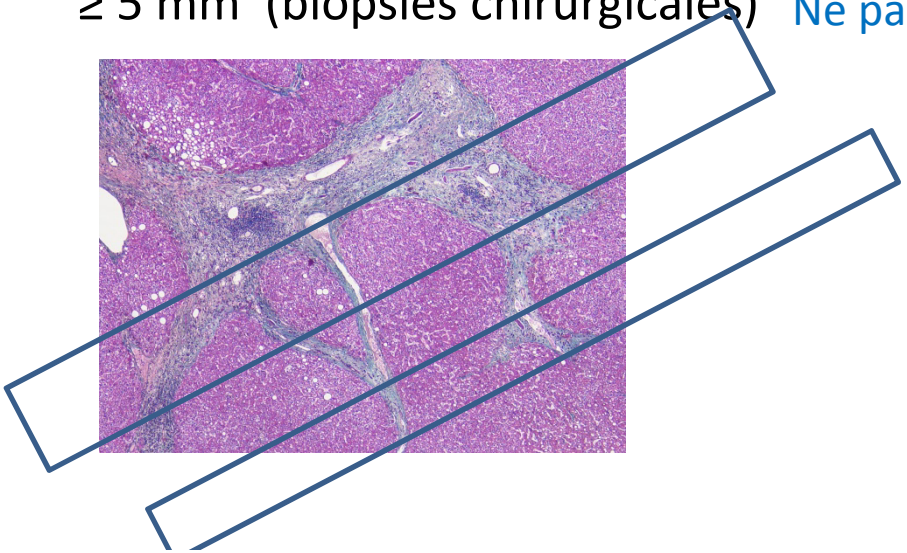

Technique adéquate

Coupes qualitatives
Colorations spéciales
- Systématiques (TM ou RS)
- Optionnelles

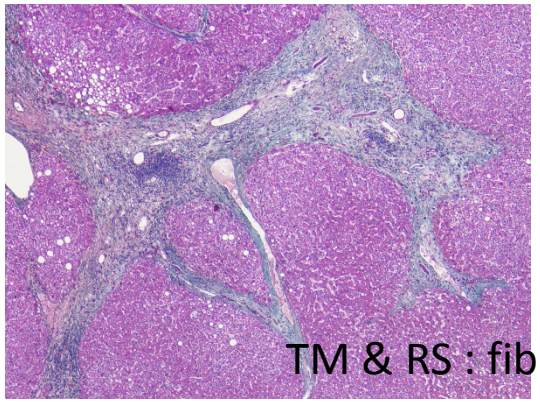

TM & RS : fibrose collagène

HE, HES

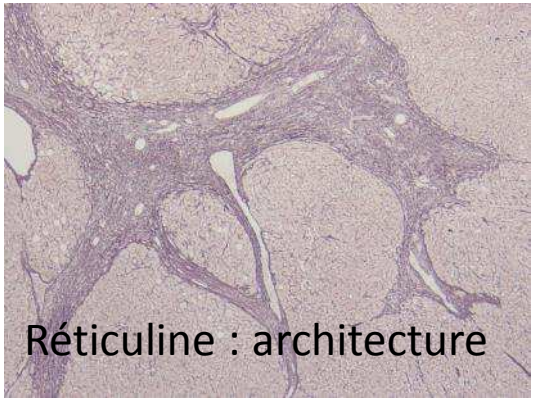

Réticuline : architecture

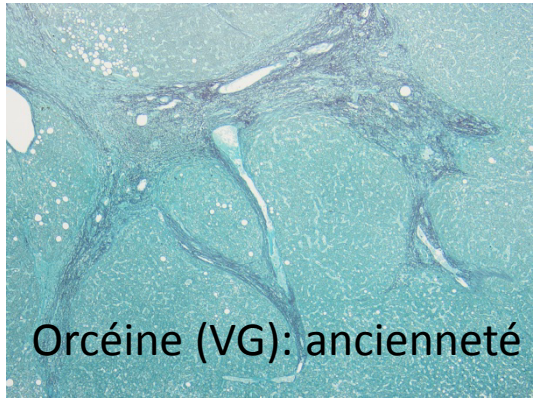

Orcéine (VG): ancienneté

Knodell, 1981

4 items critères, sommes des scores, total 0 -22

1- nécrose d'interface ± nécrose confluente (0-10,7 catégories)
2- activité nécrotico-inflammatoire lobulaire (0-4,4 catégories)
3- inflammation portale (0-4, 4 catégories)
4- fibrose (0-4,4 catégories)

Somme d'activité et de fibrose !
Peu reproductible

Systèmes de Grading/Staging

1981	Knodell
1995	**Scheuer/Batts-Ludwig/Tsui**
1995	**Ishak, et al.**
1996	**METAVIR**

Règle : dissocier

GRADE = Activité

et

STADE = Fibrose

± Architecture

(travées H, vaisseaux)

Scores

Principes

Semi-quantitatif
Valeur(s) chiffrée(s)
Catégories de lésions
Valeurs non continues
Valeurs linéaires ou non
Valeurs arbitraires, empiriques
Sommes des valeurs de catégories

Prudence

Utiliser le bon score
Attention aux statistiques

Reproductibilité

Staging (fibrose)> grading (activité)
Système simple> complexe
Sénior>junior
Spécialiste> généraliste
Taille biopsie >
Deux examinateurs vs 1

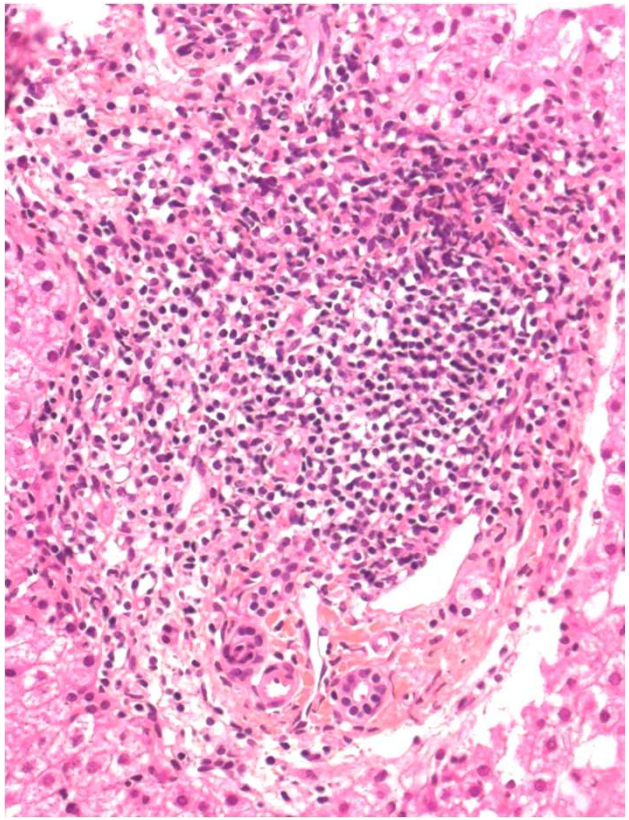

Activité

inflammation
nécrose
apoptose

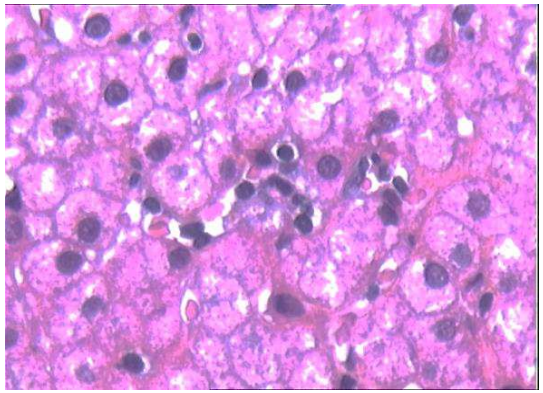

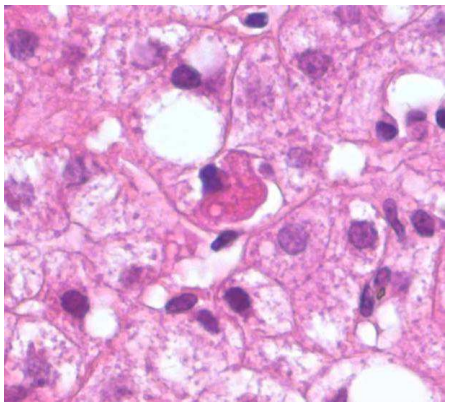

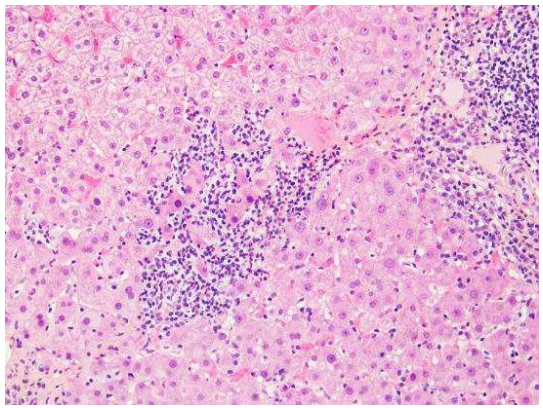

Périportale

Proportion d'espaces porte,
% Circonférence des espaces porte (±50%)

Lobulaire

Nb de foyers /lobule
Nécrose confluente, en ponts

~~**Portale**~~

Score METAVIR publié en 1994 et 1996 pour les hépatites chroniques C

- **Grade = activité globale** A0 à A3 (absente, légère, modérée, sévère)

Résultante de

Nécrose parcellaire (NP : 0-3)
- 0 : absente
- 1 : focale, qq espaces porte
- 2 : diffuse, qq ou focale, tous les espaces porte
- 3 : diffuse, tous les espaces porte

Nécrose lobulaire (NL : 0-2)
- 0 <1 foyer/lobule
- 1 : 1 foyer/lobule
- 2 : plusieurs foyers/lobule ou nécrose confluente/ponts

- **Stade = fibrose** F0 à F4 (absente, portale, qq ponts, nombreux ponts, cirrhose)

Simple, reproductible, pour la pratique… applicable aux hépatites B et auto-immunes

(par extension: « équivalent à un score Metavir)

non applicable aux stéatohépatites !

Algorithme pour l ’évaluation de l’activité globale (score A) d ’une hépatite chronique C selon Metavir

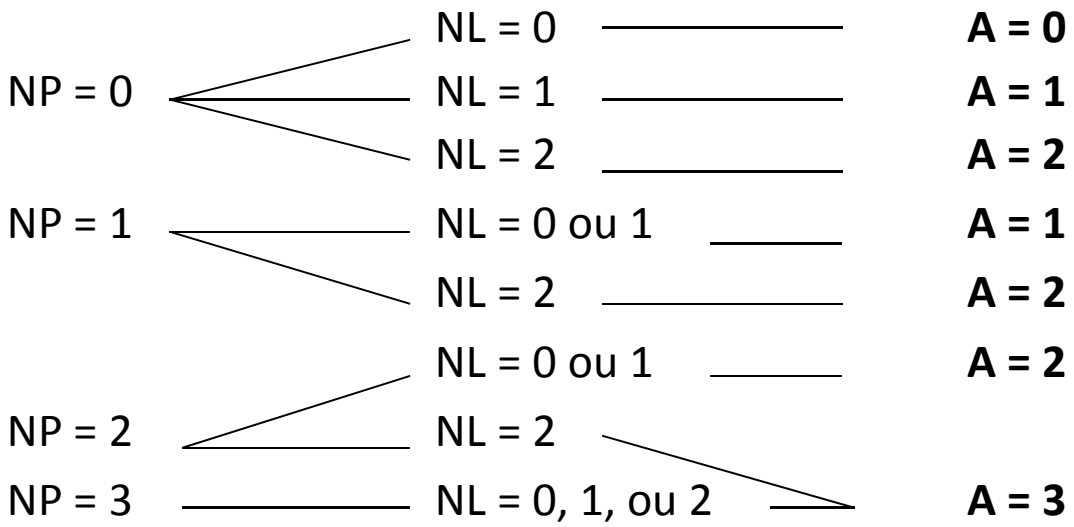

NP nécrose parcellaire: 0 = absente, 1= minime, 2= modérée, 3 sévère
NL nécrose lobulaire : 0 = absente ou minime, 1 = modérée, 2 = sévère
A activité : 0 = sans activité, 1 = minime, 2 =modérée, 3 = sévère

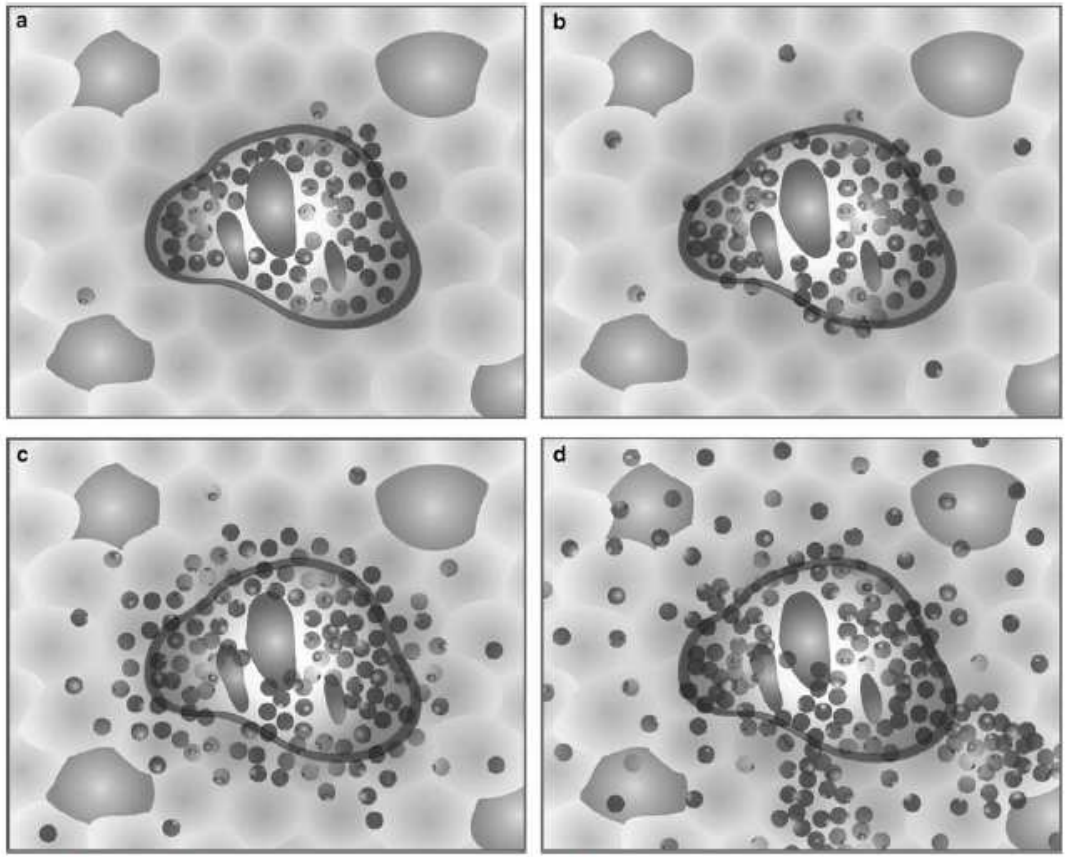

Figure 3 Batts–Ludwig diagrams of necroinflammatory activity. Note that all grades of activity contain portal inflammation; therefore, it is a defining feature of chronic hepatitis and not assessed separately from other necroinflammatory lesions. (**a–c**) Activity grades 1 through 3. Confluent necrosis, in the form of bridging necrosis, is present only in activity grade 4 (**d**). These versions adapted with permission from Batts KP, Ludwig J. Chronic hepatitis. An update on terminology and reporting. *Am J Surg Pathol* 1995;19:1409–1417.[15]

Activité selon Batts-Ludwig (1995)

Grades 1 à 3
Grade 4 : nécrose confluente

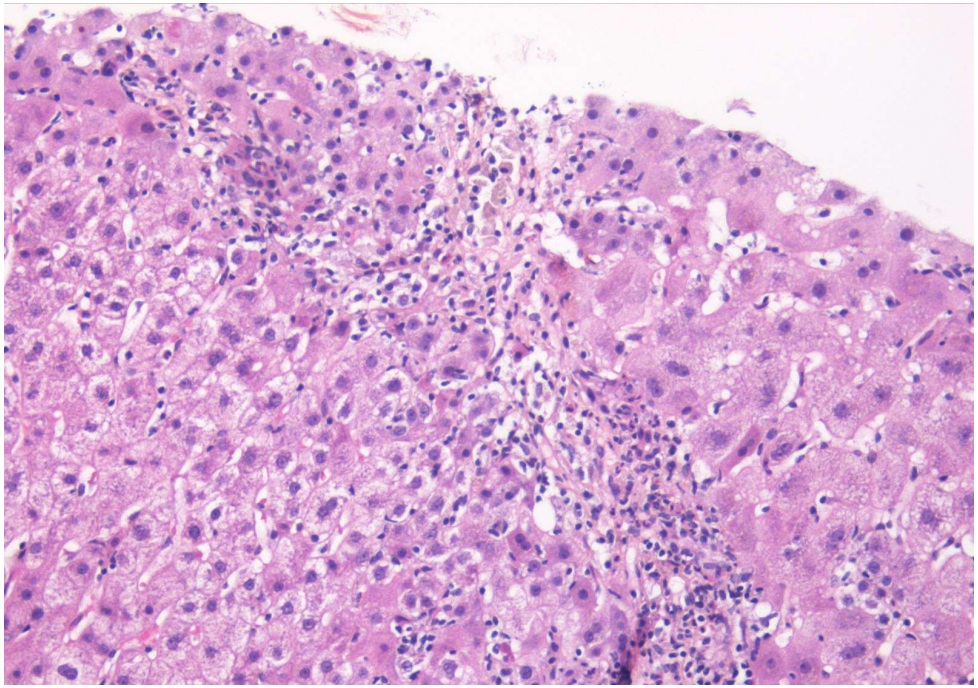

Nécrose en pont (≠ pont fibreux)

Trichrome pâle (collagène jeune), collapsus réticuline; orcéine – (pas de dépôts élastiques)

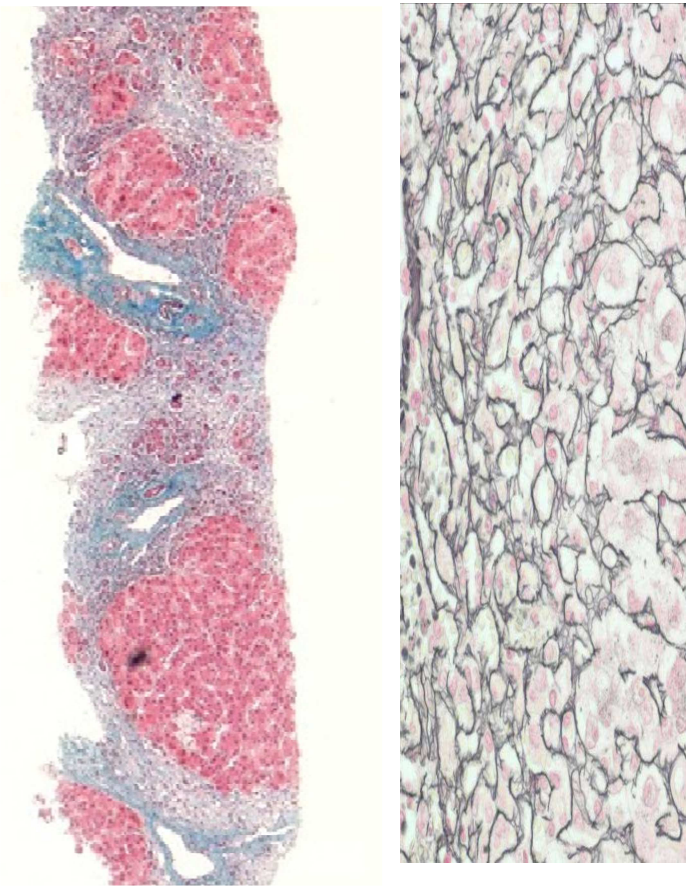

Bouffées/ réactivation virale….ou co-infection (D sur B, E) ou auto-immunité associée ?

Stade et fibrose

- Score en 4 niveaux (METAVIR, Knodell,Scheuer)
- Score en 6 niveaux (Ishak) : 2 pour la cirrhose
- NB :
  - Le stade de la maladie est plus que celui de la fibrose histologique
  - Le staging histologique repose sur la fibrose mais aussi la désorganisation architecturale
  - Certaines cirrhoses sont plus graves que d'autres
  - La fibrose peut se remodeler (jeune/vieille) et régresser
  - La cirrhose peut se remodeler (collapsus) et régresser

Les notions de gravité, réversibilité et régression de la cirrhose sont peu ou pas prises en compte dans les scores traditionnels

Staging selon METAVIR : F0 à F4

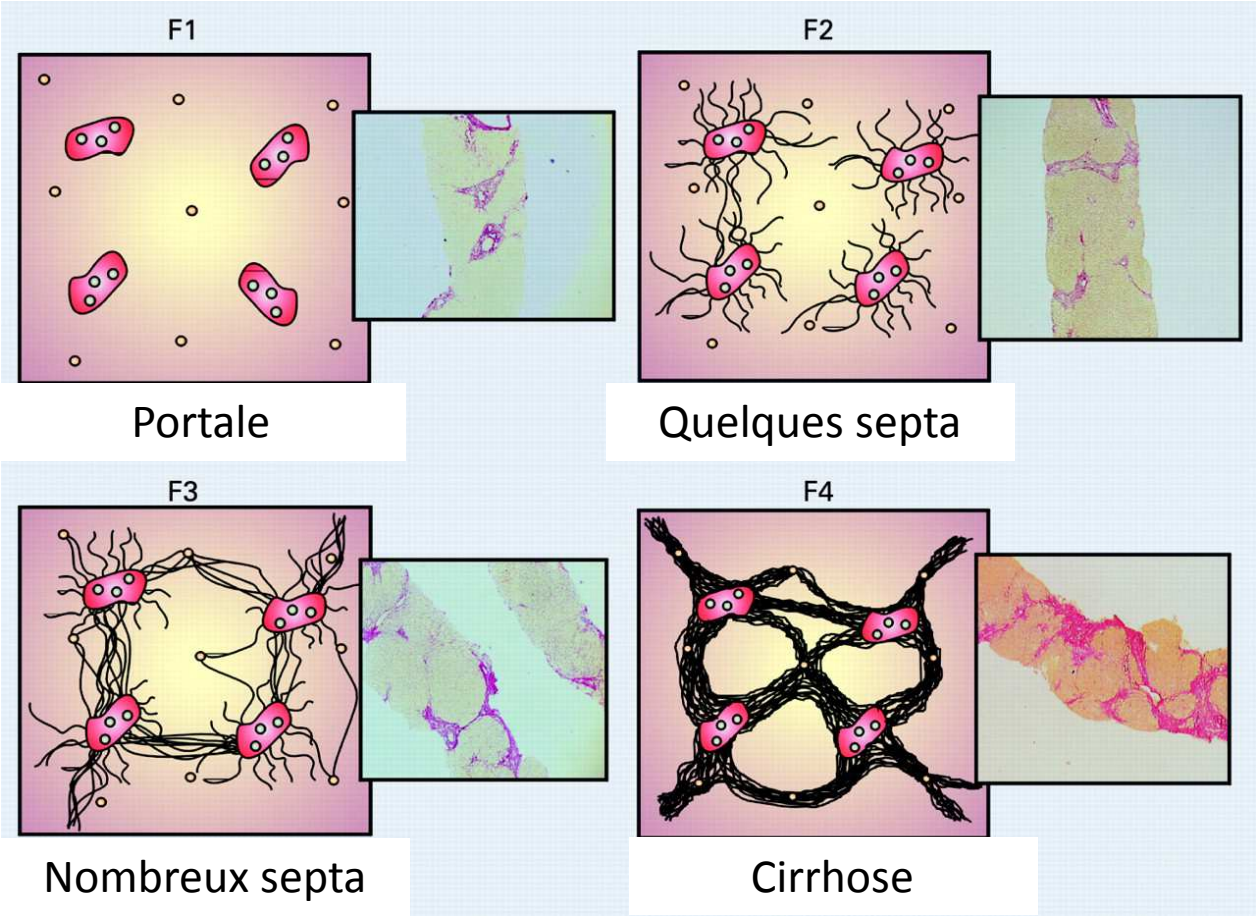

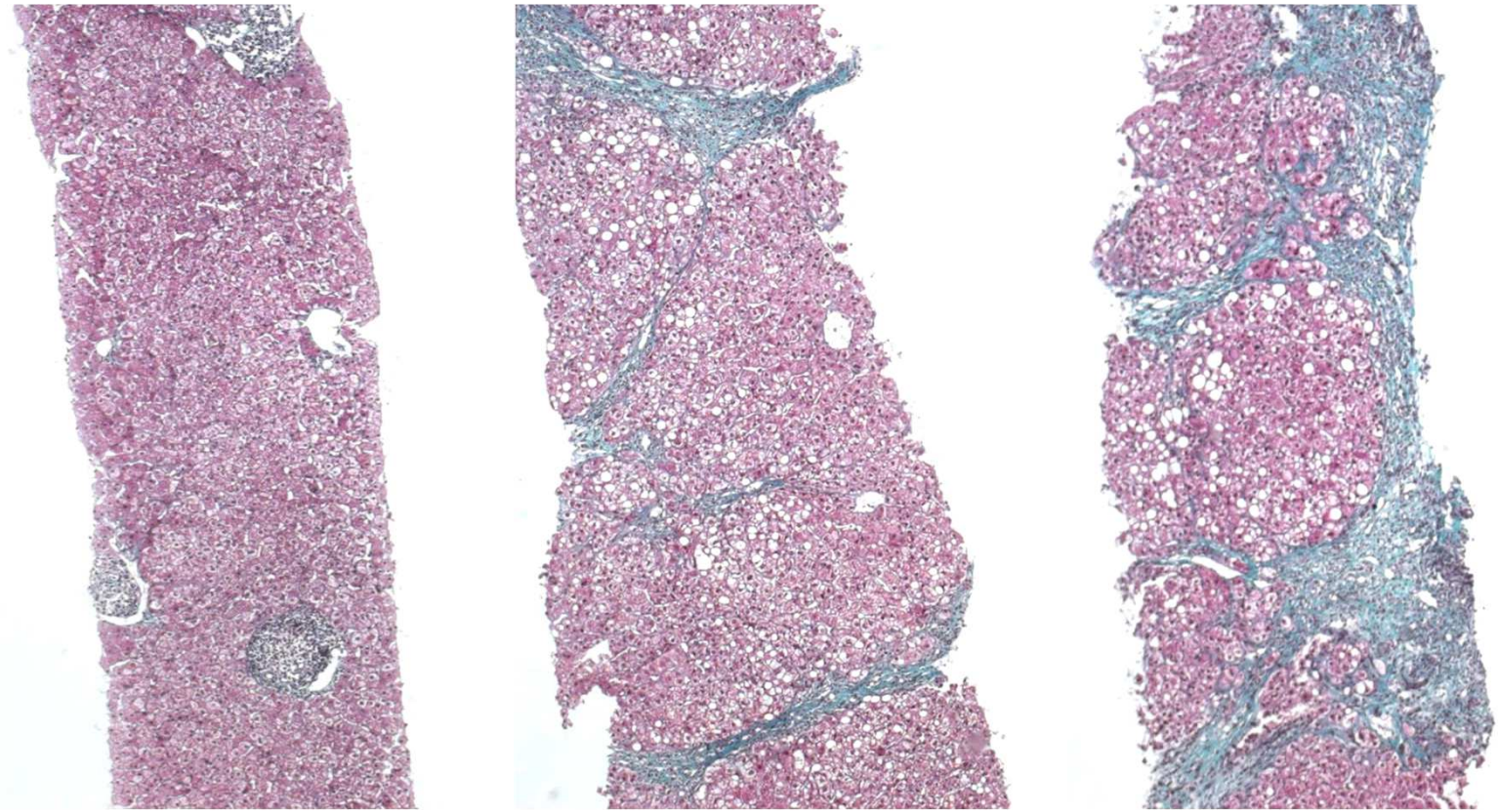

Evolution fibreuse dans une hépatite chronique virale C
Metavir : F0, F2/F3, et F4

Système de Ishak (1995)

Germani, Histopathology 2010, 57 (6):773

Appearance	Ishak stage: Categorical description	Ishak stage: Categorical assignment	Fibrosis measurement*
	No fibrosis (normal)	0	1.9%
	Fibrous expansion of some portal areas ± short fibrous septa	1	3.0%
	Fibrous expansion of most portal areas ± short fibrous septa	2	3.6%
	Fibrous expansion of most portal areas with occasional portal to portal (P-P) bridging	3	6.5%
	Fibrous expansion of portal areas with marked bridging (portal to portal (P-P) as well as portal to central (P-C))	4	13.7%
	Marked bridging (P-P and/or P-C), with occasional nodules (incomplete cirrhosis)	5	24.3%
	Cirrhosis, probable or definite	6	27.8%

Stages of Fibrosis

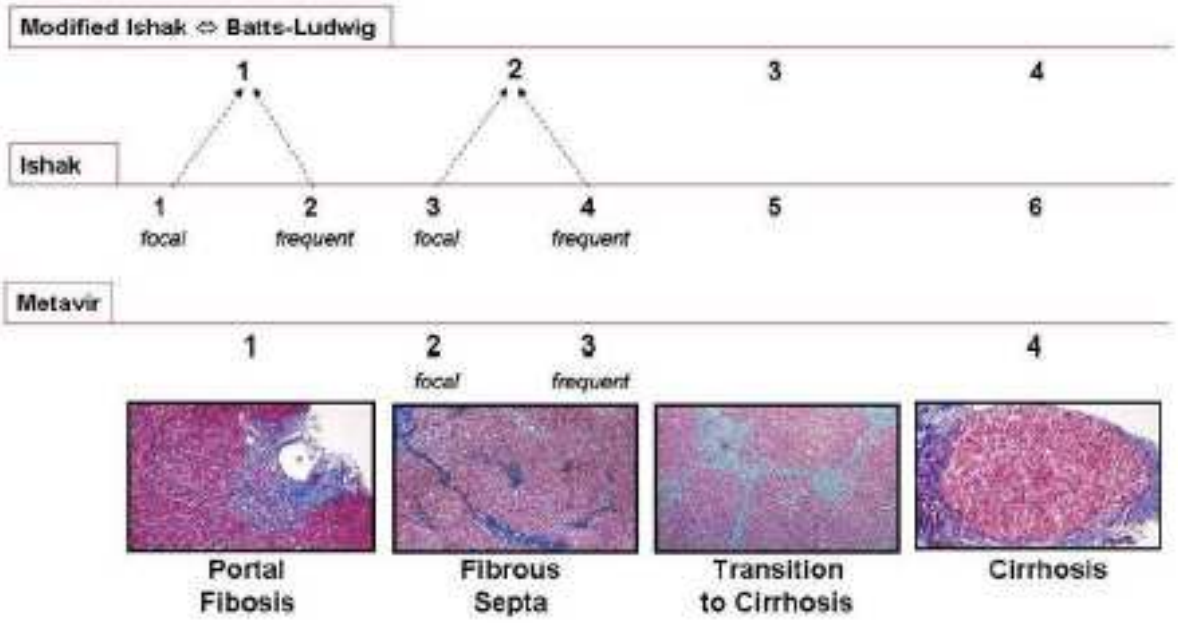

From Theise ND, Mod Pathol 2007, 20(supple 1):S3-14; Also published in MacSween's Pathology of the Liver

Hépatite virale + (N)ASH: quel stade ?

Fibrose d'hépatite : portale, puis périportale … ponts
Fibrose de (N)ASH : sinusoïdale en centrolobulaire , portale, …ponts

> Essayer de faire la part des choses
> Décrire en mots
> Attention aux scores ! Difficile, risqué…

- Stades initiaux : score de chaque maladie?
- Septa : 2-3 (METAVIR) ou 3 (CRN/NAS) ?
- Cirrhose : 4

Certaines cirrhoses sont plus graves

Biopsies de patients
sans (A) et avec (B) décompensation

Taille des nodules
Largeur de septa
Surface fibreuse

Tsochatzis J Heptal 2014,60,948.

Score de Laennec (Kutami, 2000; Kim J Hepatol 2011)

Stade	Nom	Critères	Score
0	Pas de fibrose	Aucune fibrose	0
1	Fibrose minime	Pas de septa, ou rares et fins; expansions portales ou légère fibrose sinusoïdale possibles	1
2	Fibrose légère	Quelques septa fins, expansions portales ou légère fibrose sinusoïdale possibles	2
3	Fibrose modérée	Modérée, fins septa, jusqu'à cirrhose incomplète	3
4A	Cirrhose débutante ou probable	Septation marquée, contours arrondis ou nodules visibles, mais les septa restent généralement fins (1 septum épais permis)	4
4B	Cirrhose, modérée	Au moins 2 septa larges, mais pas de septum très large et moins de 50% de la longueur de la biopsie faite de micronodules	5
4c	Cirrhose, sévère	Au moins un septum très large, ou plus de 50% de la longueur de la biopsie faite de micronodules	6

Sous-classifications des cirrhoses

Kumar
Laennec
Nombre et taille de nodule
Largeur des anneaux

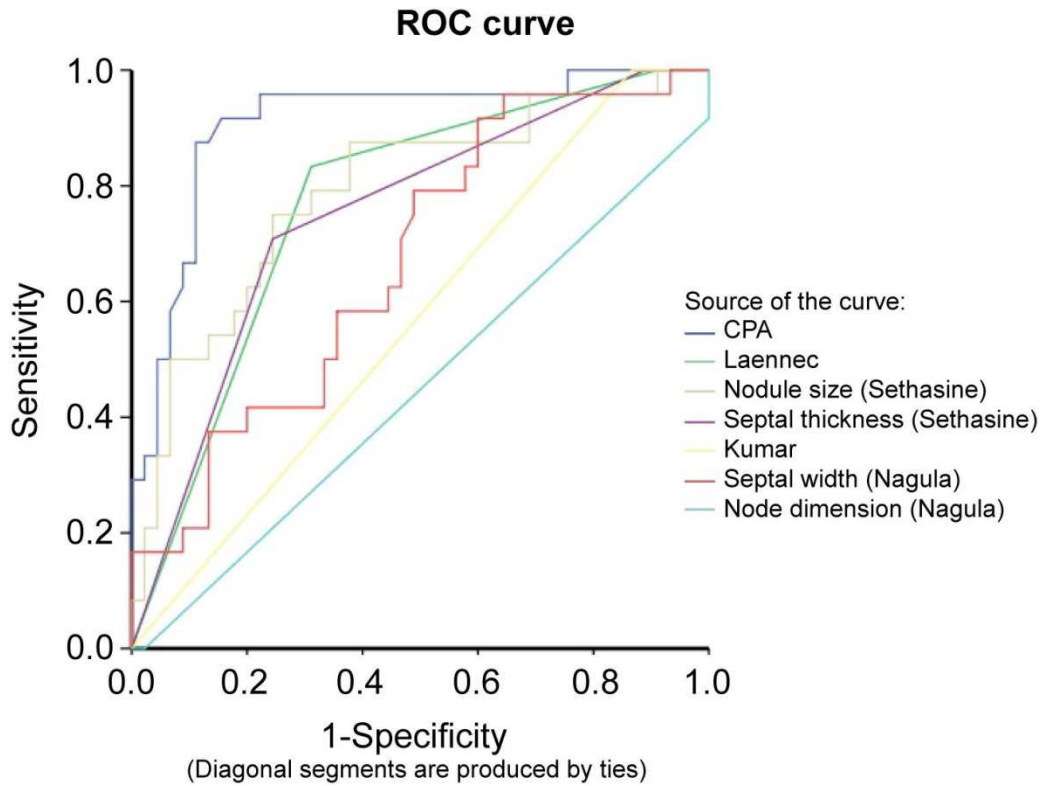

Remodelage et Régression de la cirrhose

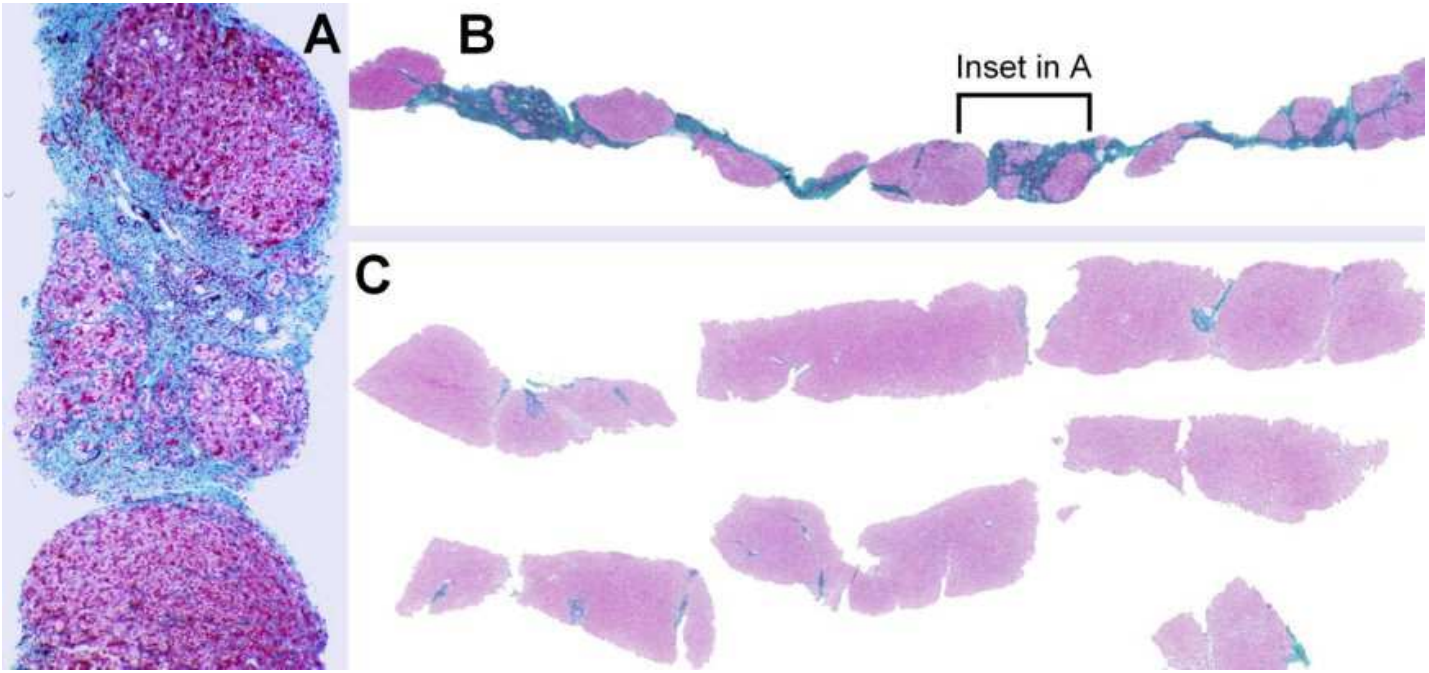

Wanless, Arch Pathol Lab Med 2000 (124:1599

Régression de la cirrhose (*Wanless, Arch Pathol Lab Med 2000*)

Espaces porte très spiculés
Septa grêles et « perforés »↑
Faisceaux de collagène épais isolés *
Clusters de prolifération périportaux°
Hépatocytes inclus dans septa ⌂

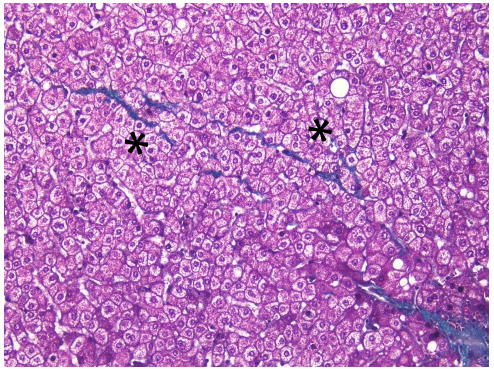

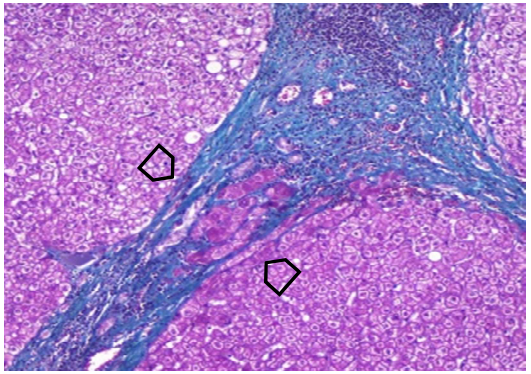

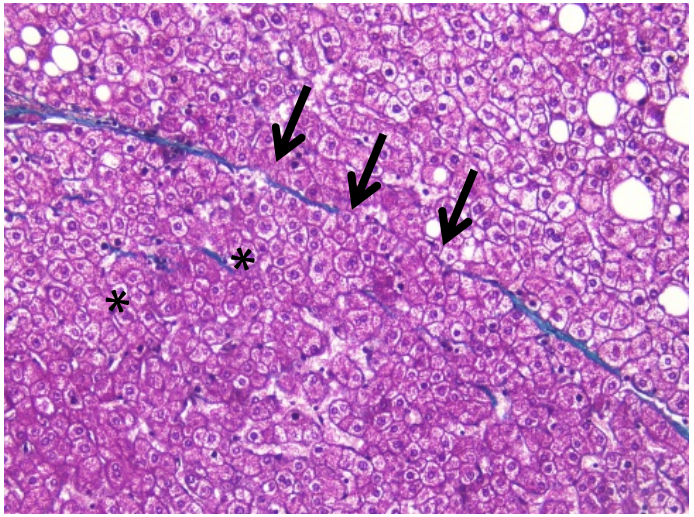

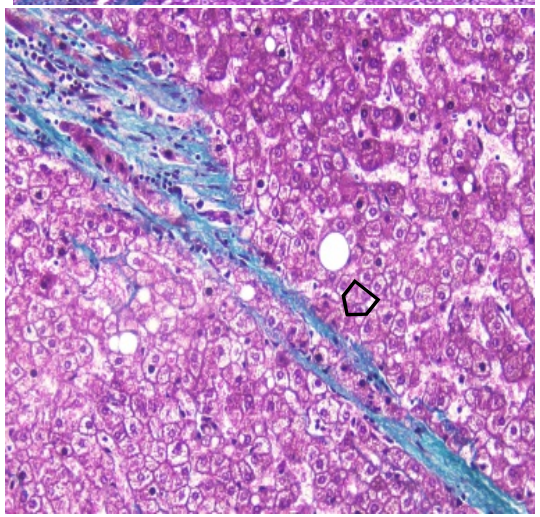

Réversibilité VHB: « Beijing classification »

Sun, Hepatol,2017,65(5):1438

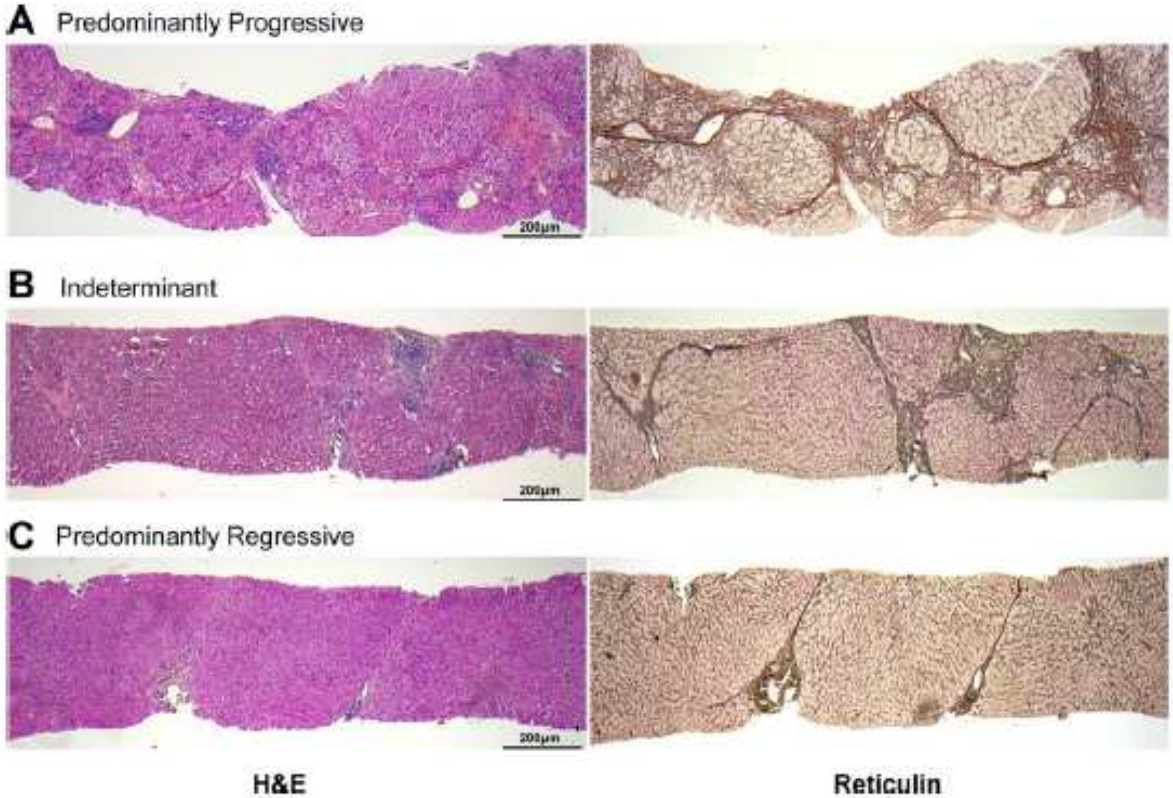

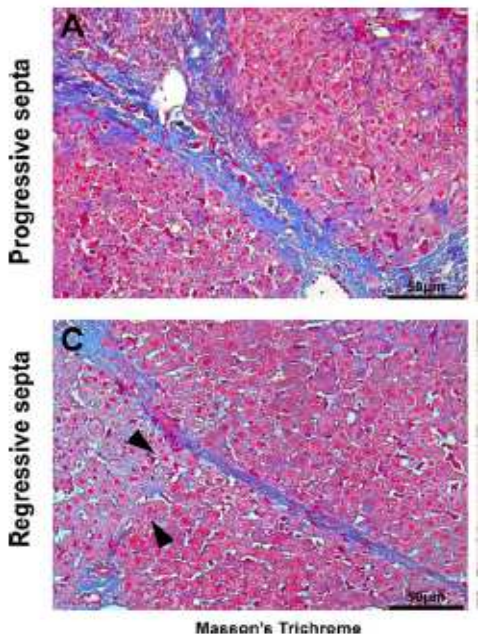

Trichrome

Conclusions

- Moins de biopsies, pour de nouvelles indications
- Des cas plus complexes et différents
- Choisir un score maîtrisé, compris, adapté
- Score METAVIR (routine), Ishak ou autres (recherche)
- Activité et fibrose décrites en mots, suivi d'un score chiffré qui sera nommé
- Commentaires utiles : sous type de cirrhose, signes de régression, fibrose progressive *vs* régressive, présence de nécrose en pont
- Co-morbidités (NASH) : prudence à l'utilisation des scores