Carrefour Pathologie 2018

5 au 8 novembre
Palais des Congrès Paris

Le diagnostic pratique du mésothéliome malin en cytologie

Actualités en 2018

Recommandations du groupe Mésopath

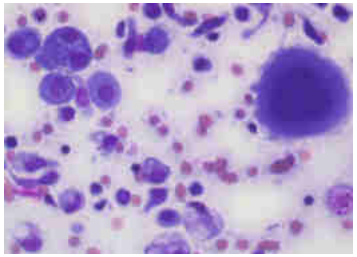

Véronique Hofman

mes PATH
im@ec
INTERNATIONAL MESOTHELIOMA EXCELLENCE CENTER

LPCE BIOBANK

Centre Hospitalier Universitaire de Nice
UNIVERSITÉ CÔTE D'AZUR

Diagnostic pratique du mésothéliome malin (MM) en cytologie

- MM épithélioïdes (MME) ou biphasiques, épithélioïdes majoritaires (MMB, E +++)

  ► Epanchements séreux récurrents pleuraux, peritonéaux

  Mésothéliomes sarcomatoïdes (MMS) ne desquament quasiment pas dans les séreuses

- Importance des techniques peu invasives

  ► Diagnostic cytologique = Challenge devant la présence de cellules atypiques

  - Déterminer la nature des cellules atypiques (mésothéliales ou métastatiques)
  - Tenter de déterminer la malignité ou la bénignité des cellules mésothéliales
  - Importance des marqueurs IHC sur cytobloc

Cas N°1
Cellules atypiques en cytologie de séreuse

Nature mésothéliale ou non ?

CAS N°1

Patiente âgée de 50 ans
Tabagique
Dyspnée
Épanchement pleural gauche

Liquide pleural

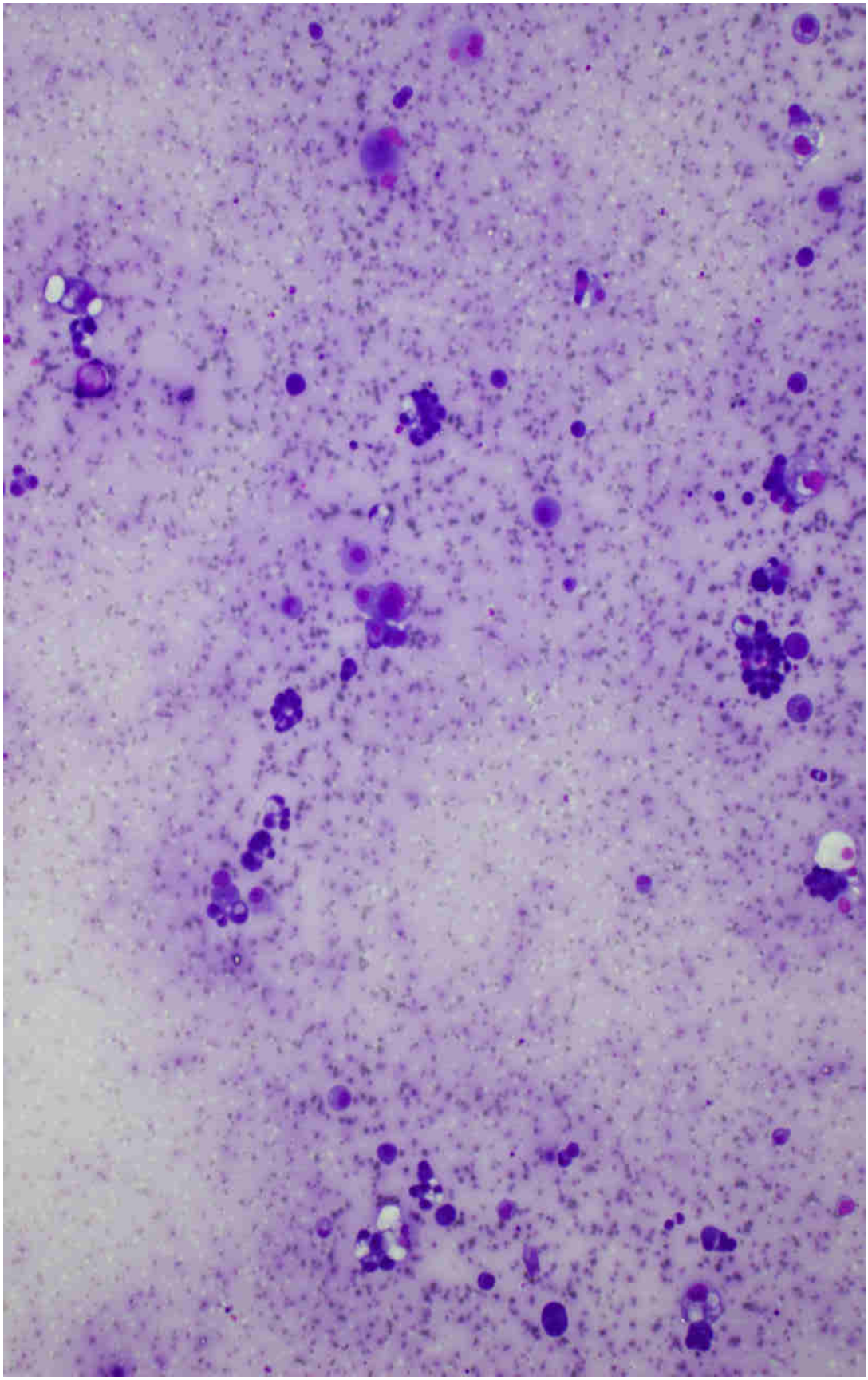

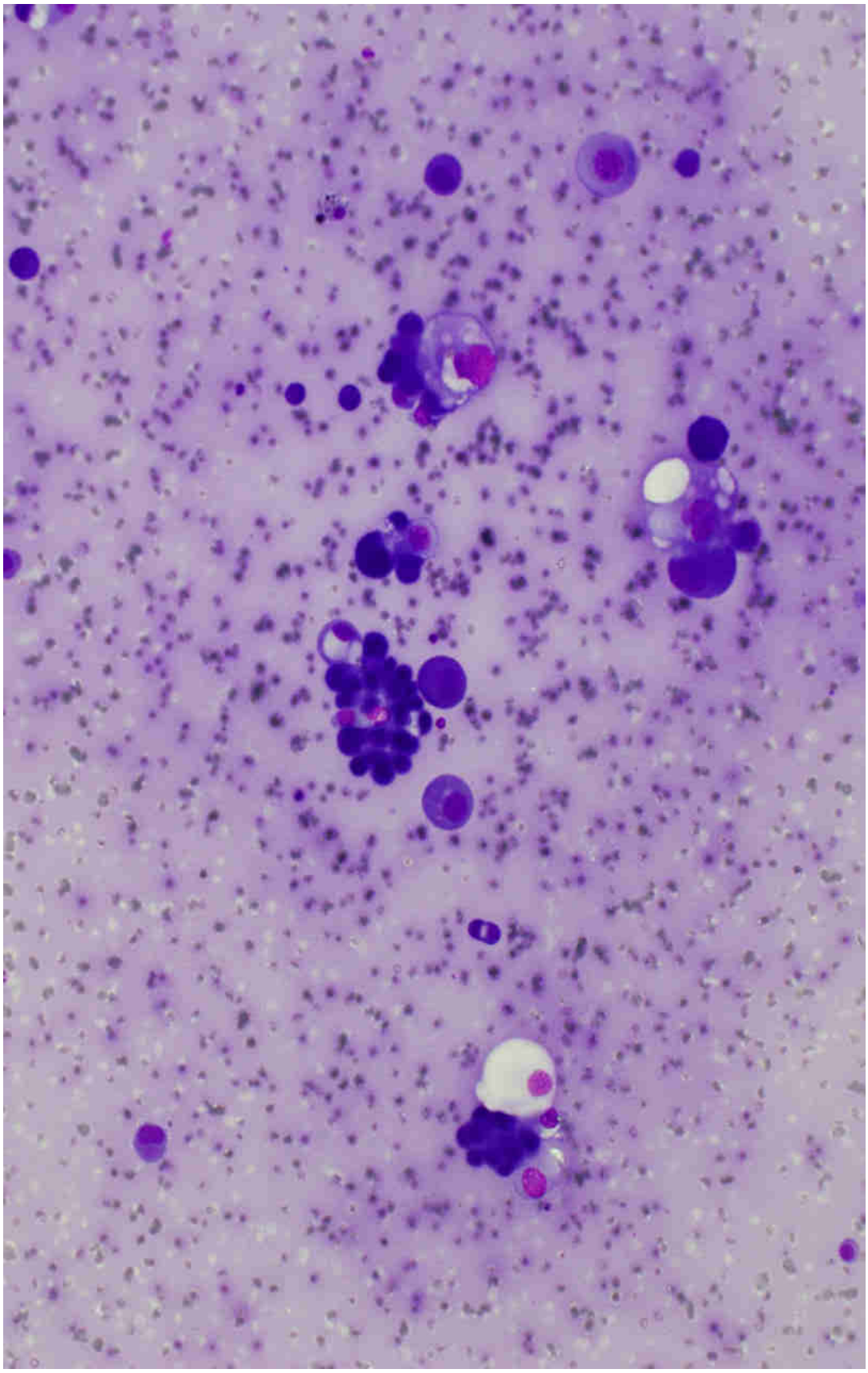

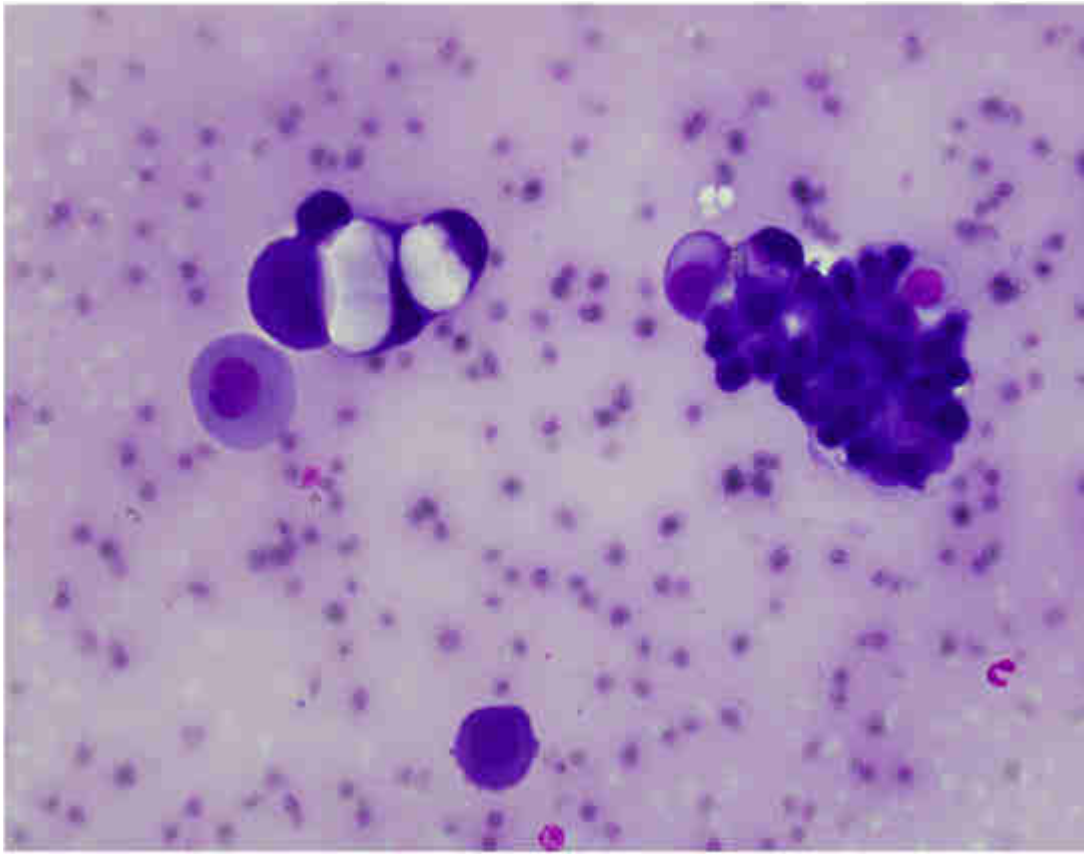

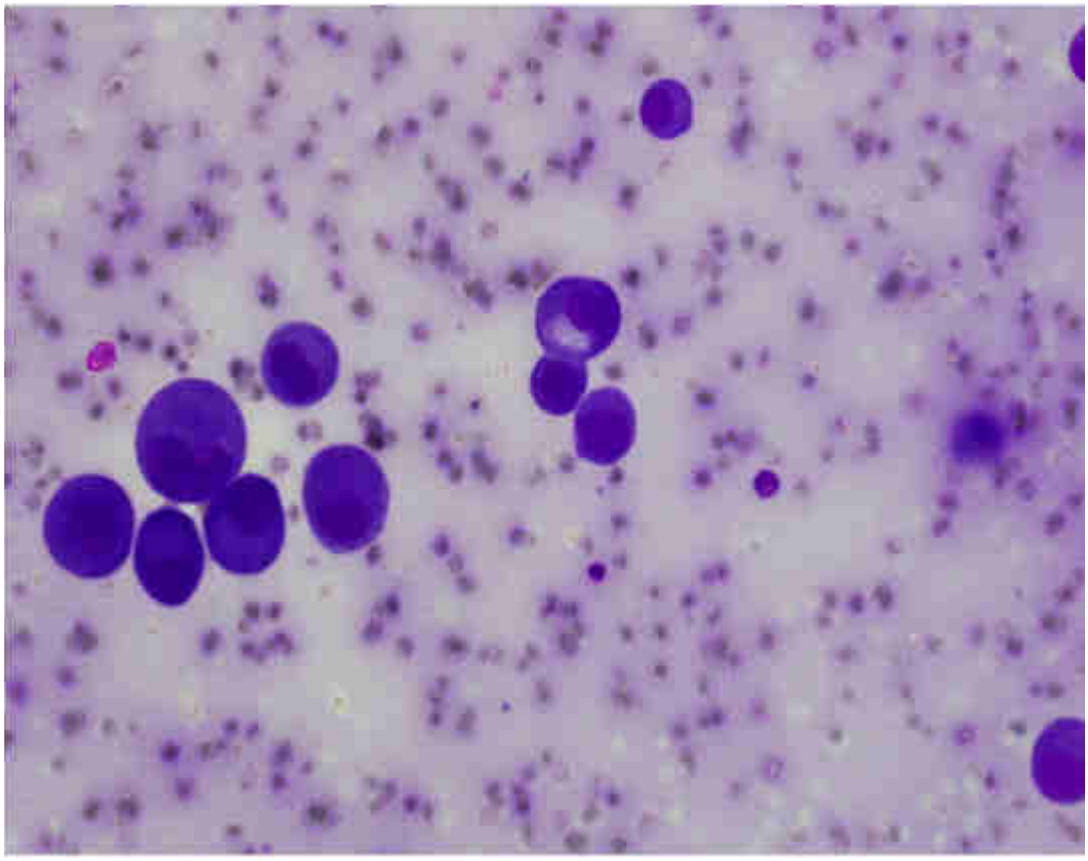

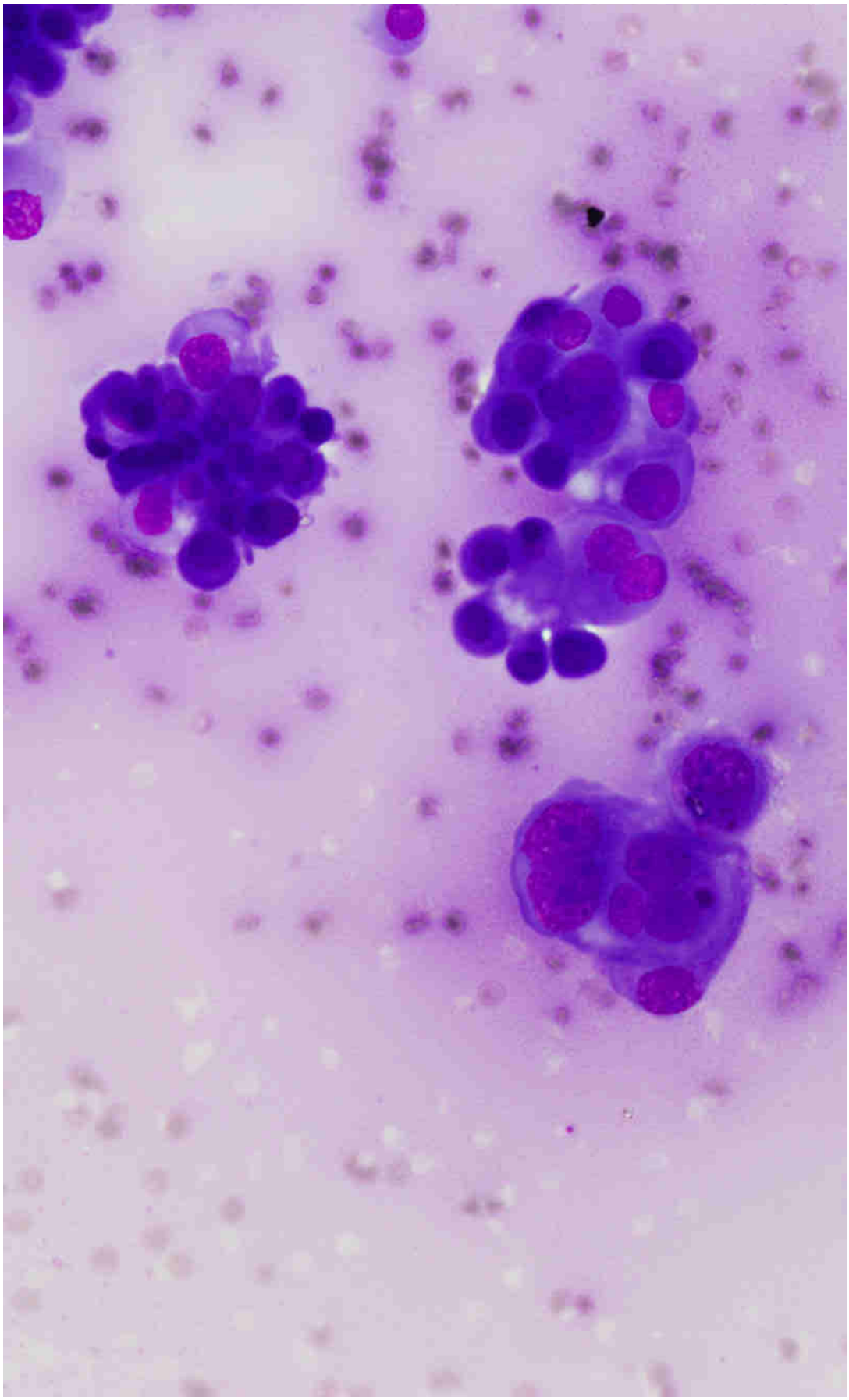

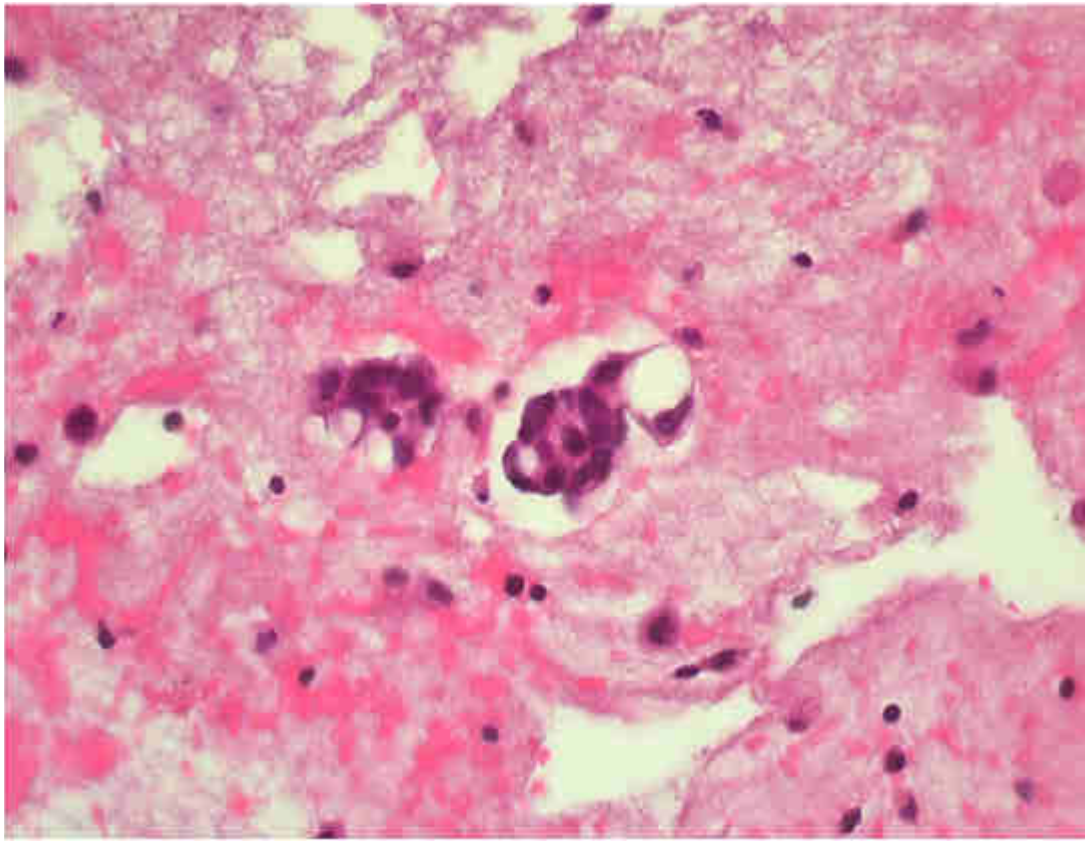

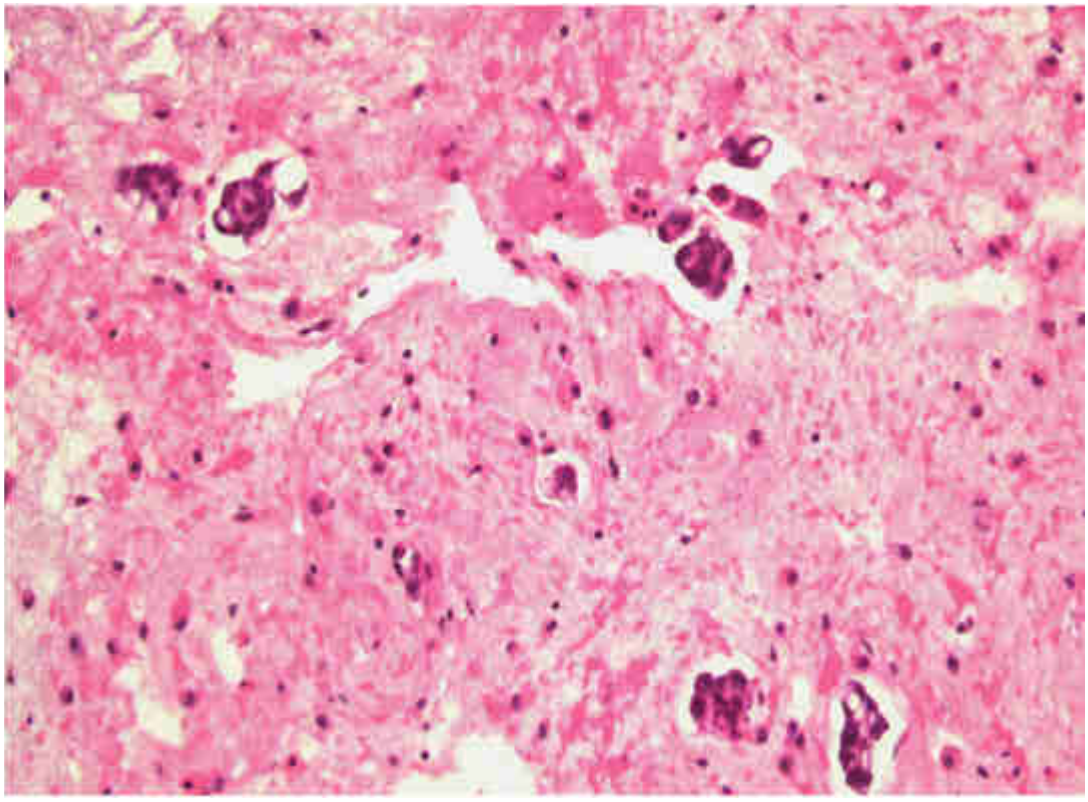

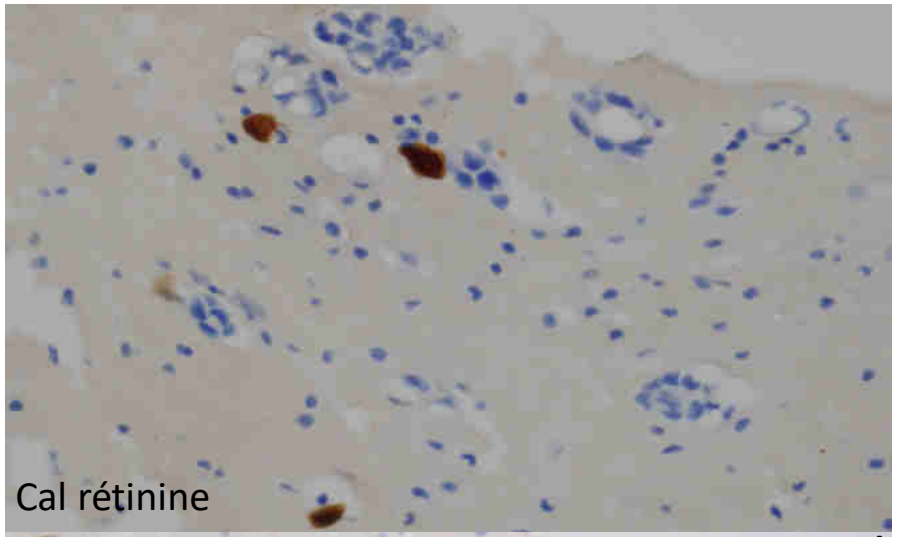

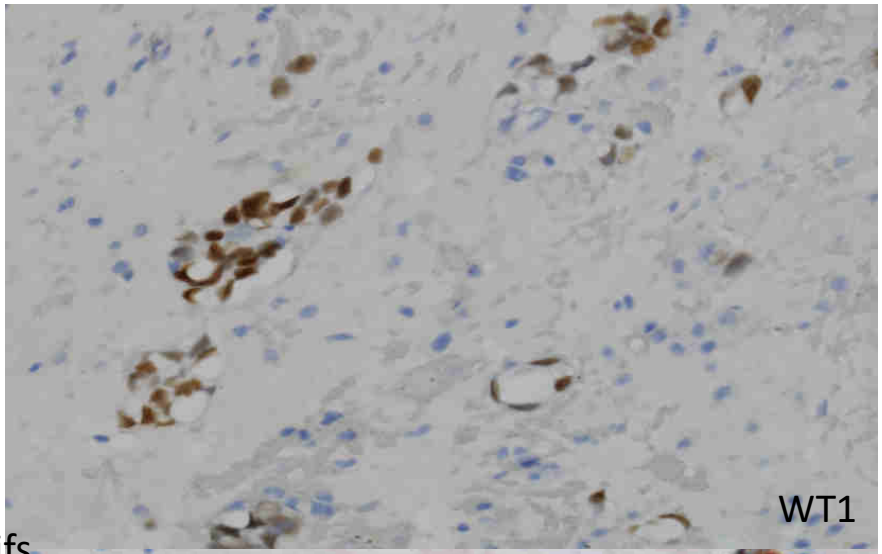

Et TTF1
ACE négatifs

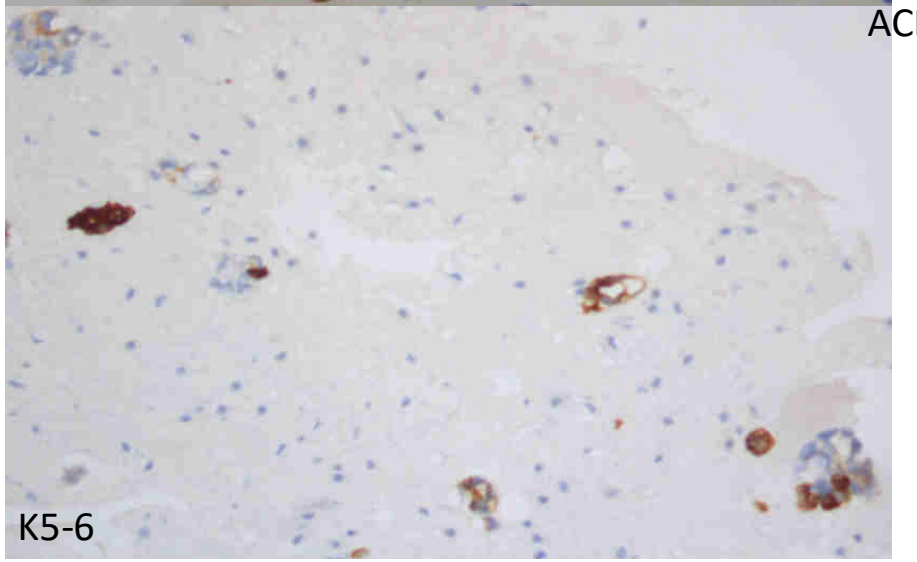

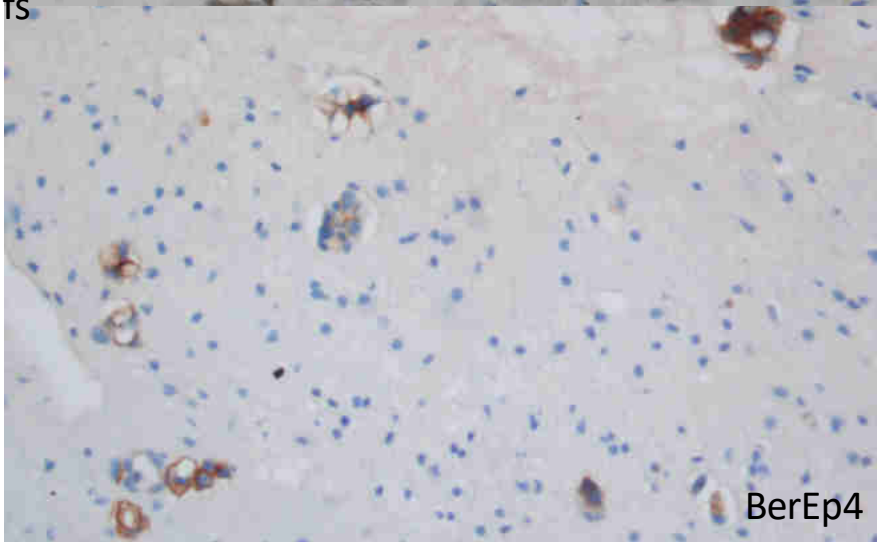

CAS N°1

Liquide pleural

Cellules atypiques, probablement tumorales malignes
Profil IHC ?

Nature des cellules atypique dans un épanchement séreux

Cellules mésothéliales ou non mésothéliales ?

RC +++ ► homme, femme, ATCD, localisation plèvre – péritoine, exposition ?

Carcinomes +++ (métastases)

Mésothéliomes malins (tumeurs primitives)

Autres tumeurs malignes
Lymphomes, Mélanome malin

→ Préciser le type histologique

ADK +++
Autres carcinomes

→ Préciser le site primitif

Critères cytologiques pour préciser le type histologique

MME	Adénocarcinome
• Hypercellularité	• Cellularité importante mais variable
• *1 POPULATION cellulaire*	• *2 POPULATIONS cellulaire*
• Amas à bords rigides +/-« fenêtres » Cellules isolées (géantes)	• Amas à bords rigides, sans « fenêtres » Cellules isolées
• *MICROVILLOSITES*	• Bordure cytopl nette *PAS DE MICROVILLOSITES*
• Cytoplasme dense basophile (parfois vacuolisé)	• Cytoplasme assez clair
• RNP peu élevé	• RNP élevé
• Noyau rond ou ovale / contour assez régulier, nucléolé	• Noyau irrégulier/excentré, souvent refoulé par des vacuoles, nucléolé. Chromatine et Mb nucléaire épaisses

MME

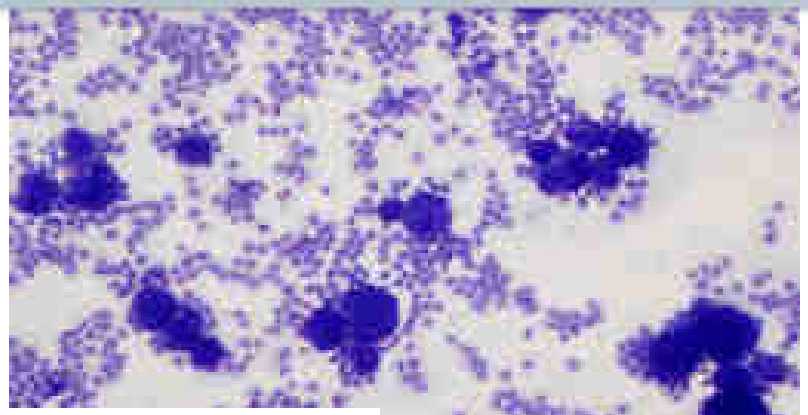

Hypercellularité fréquente

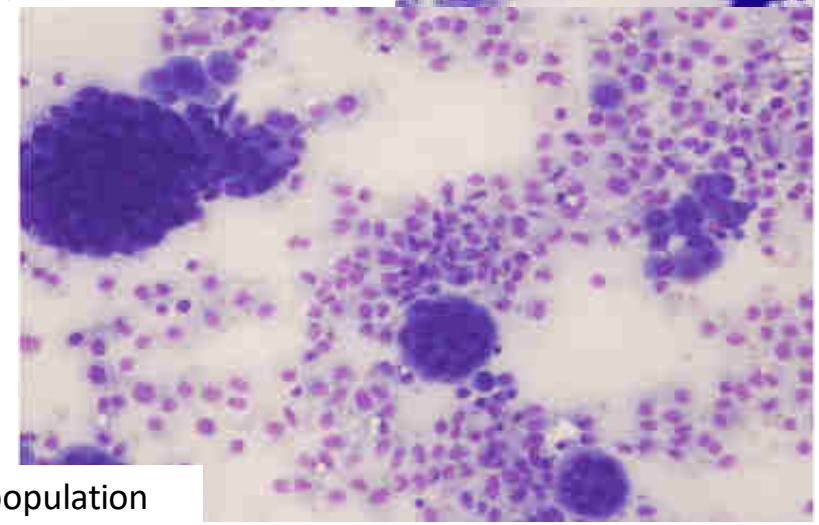

1 population

Adénocarcinome

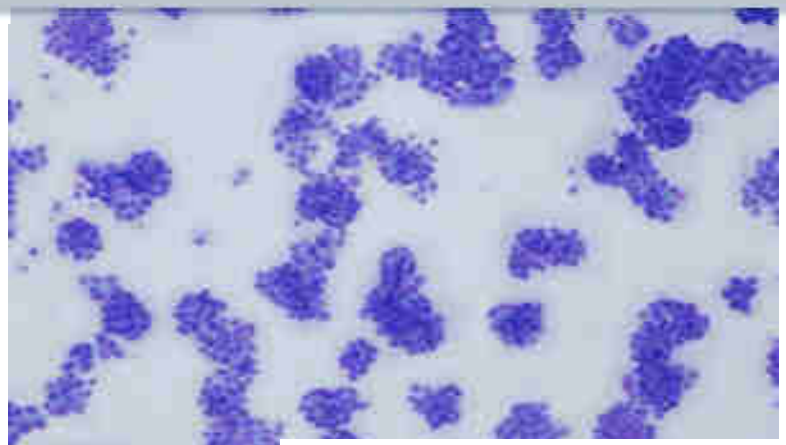

Cellularité importante mais variable

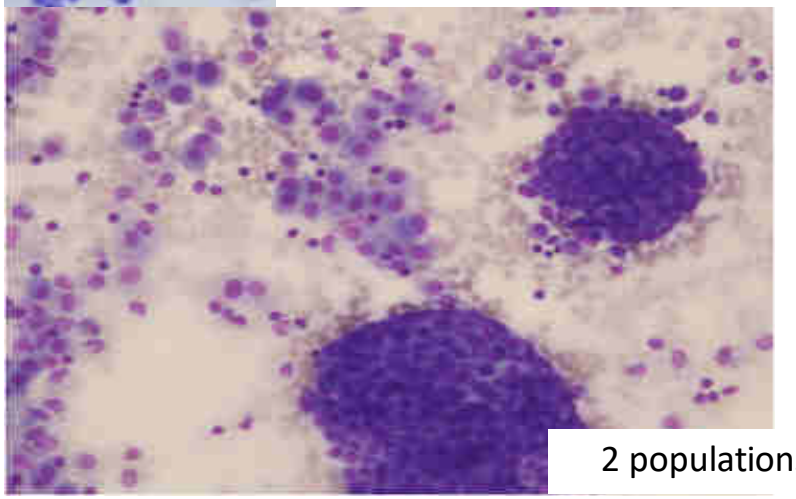

2 populations

MME

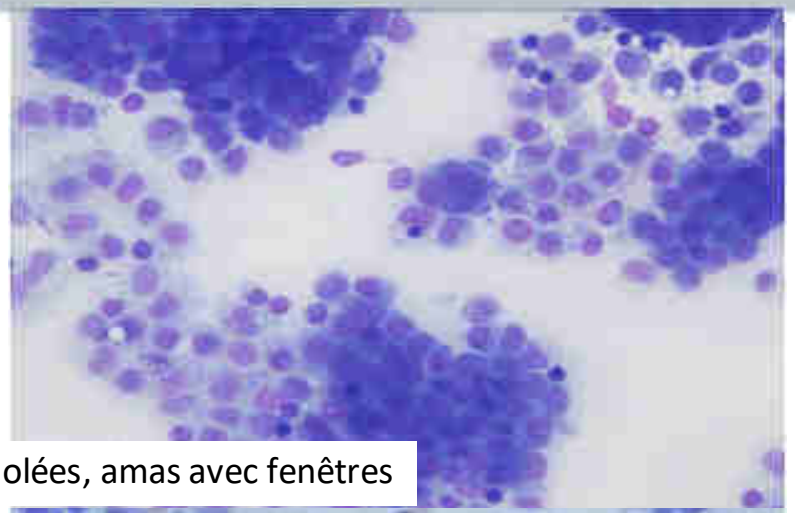

C isolées, amas avec fenêtres

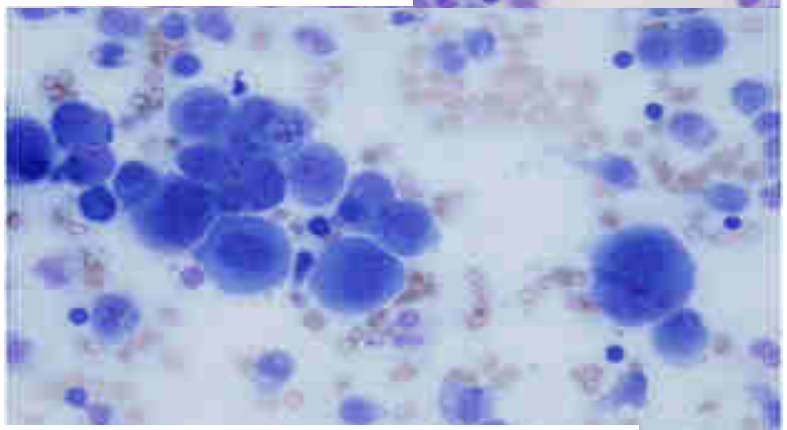

Cytoplasme dense basophile, microvillosités

Adénocarcinome

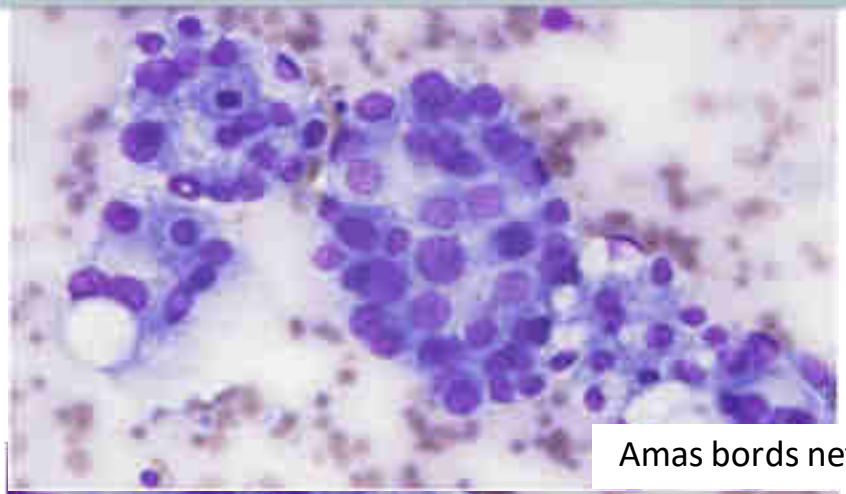

Amas bords nets

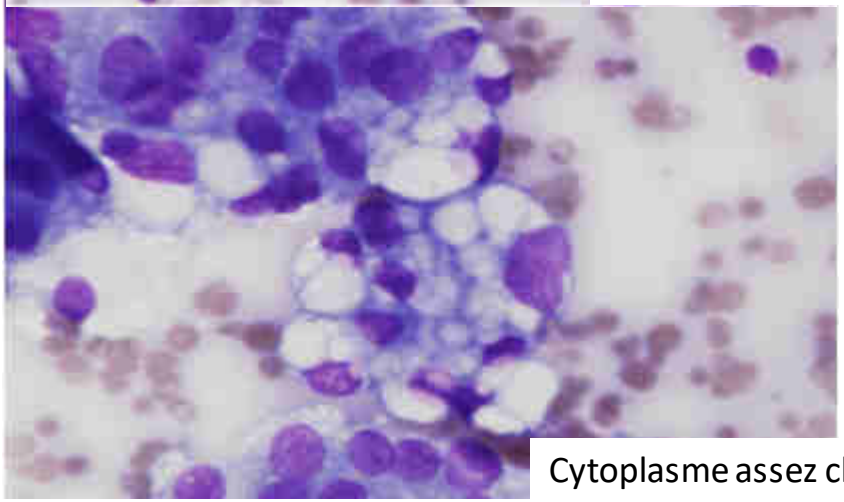

Cytoplasme assez clair

MME

Adénocarcinome

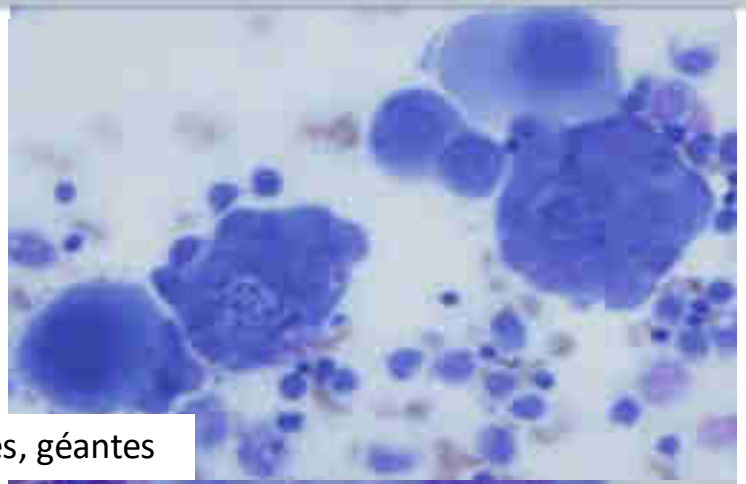

C isolées, géantes

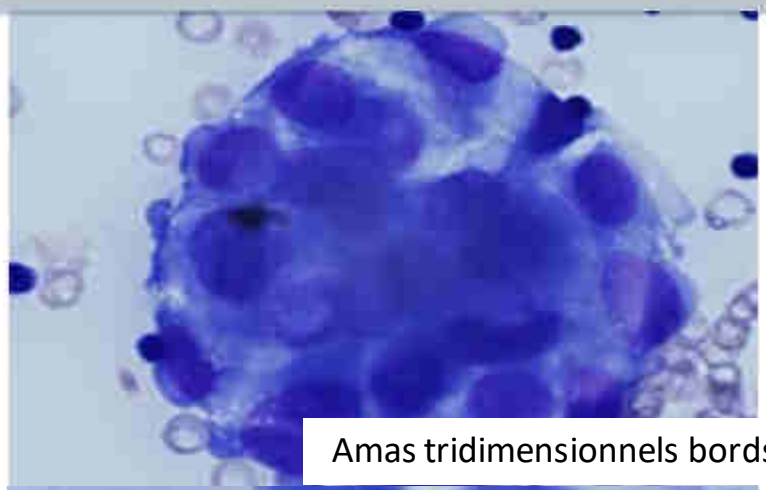

Amas tridimensionnels bords nets

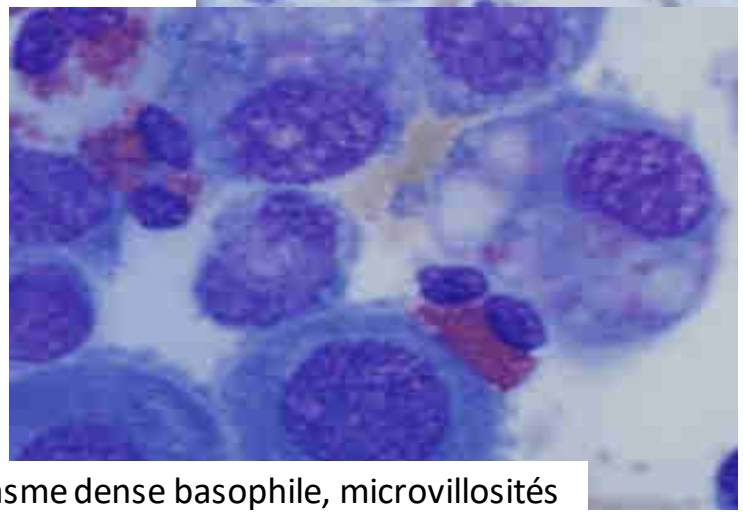

Cytoplasme dense basophile, microvillosités

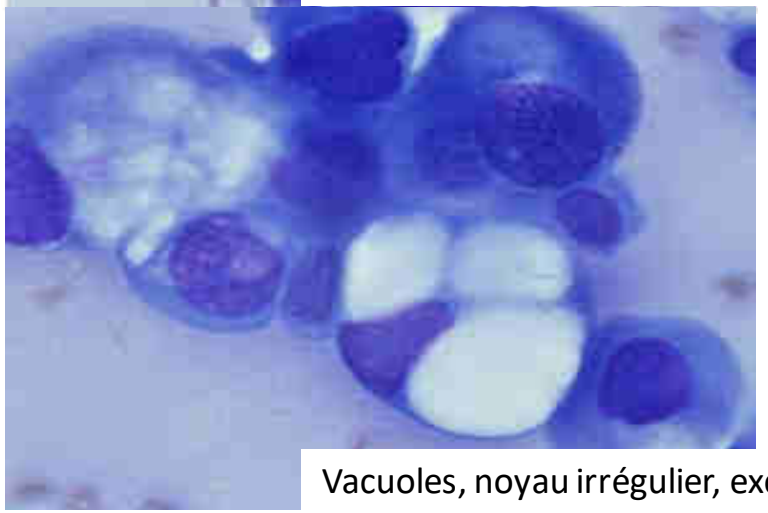

Vacuoles, noyau irrégulier, excentré

MME

Etalement

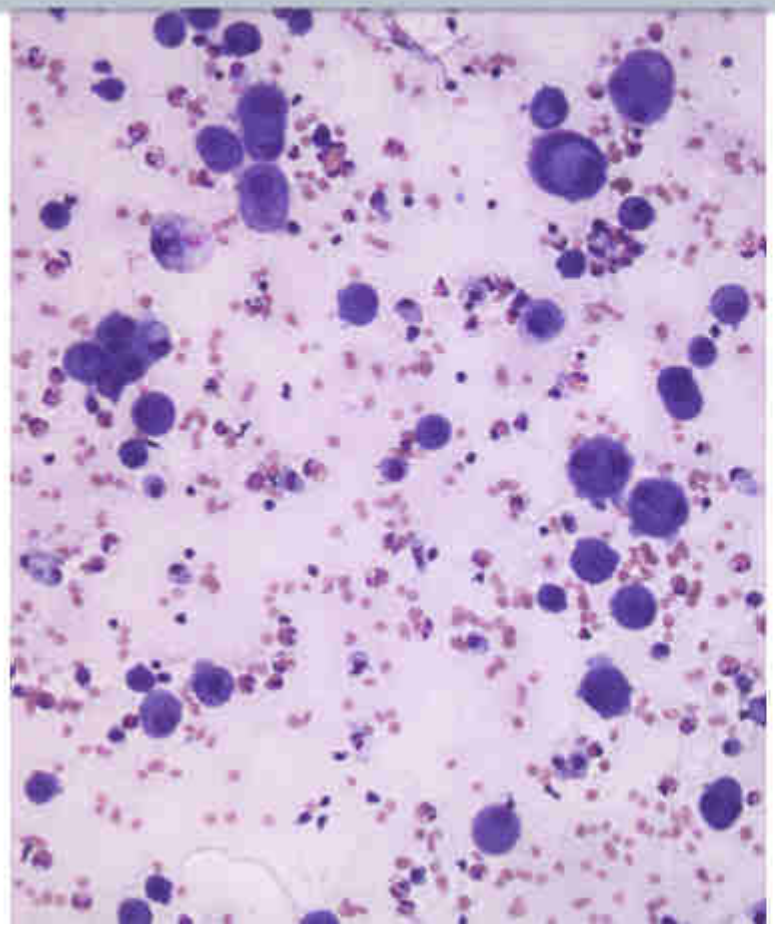

Cytobloc

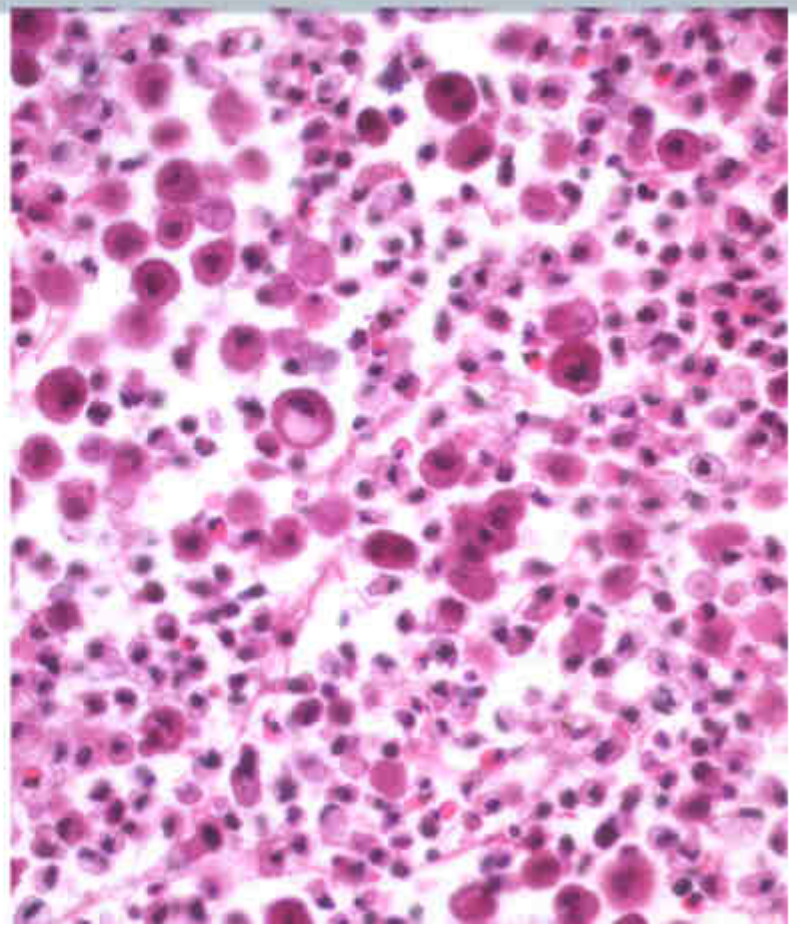

Préciser le type histologique (MME/ Métastase) / le site primitif
Immunohistochimie- Nouveautés Classification OMS 2015

- IHC plus détaillée
- Aide diagnostique pour MME versus Carcinome +++
- Panel d'AC recommandés
  1er temps → 2 AC de mésothéliomes /2 AC de carcinomes
  Si discordant → 2e panel plus large
- Marqueurs site parfois spécifiques
- Marqueurs utiles en cas d'AC épithéliaux négatifs
  Hémato, mélanome, vasculaire

Husain AN et al. ***Guidelines for Pathologic Diagnosis of Malignant Mesothelioma 2017 Update of the Consensus Statement From the International Mesothelioma Interest Group****. Arch Pathol Lab Med. 2018*

Galateau-Salle et al, WHO Committee for Tumors of the Pleura. ***The 2015 World Health Organization Classification of Tumors of the Pleura: Advances since the 2004 Classification****. J Thorac Oncol. 2016*

Préciser le type histologique
Marqueurs positifs de mésothéliome

AC avec forte sensibilité et spécificité diagnostique

- Cal rétinine ► marquage nucléaire et cytoplasmique
- K5-6 ► marquage cytoplasmique
- WT1 ► marquage nucléaire

- EMA ► marquage membranaire

Tenir compte de la localisation du marquage +++
ET du % de cellules positives pour les marquages cytoplasmique et membranaire (> 10%)
Contrôles positifs ⚠

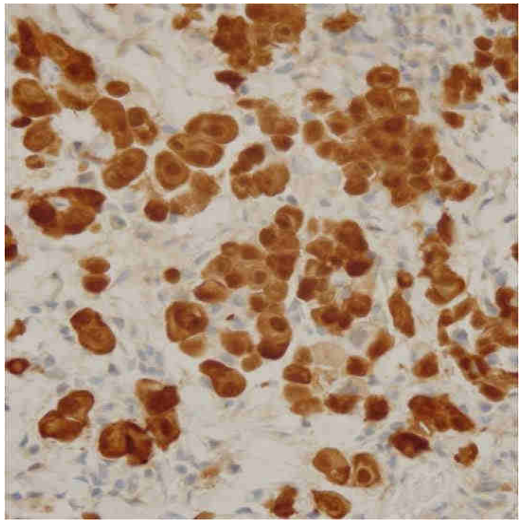

Cal rétinine

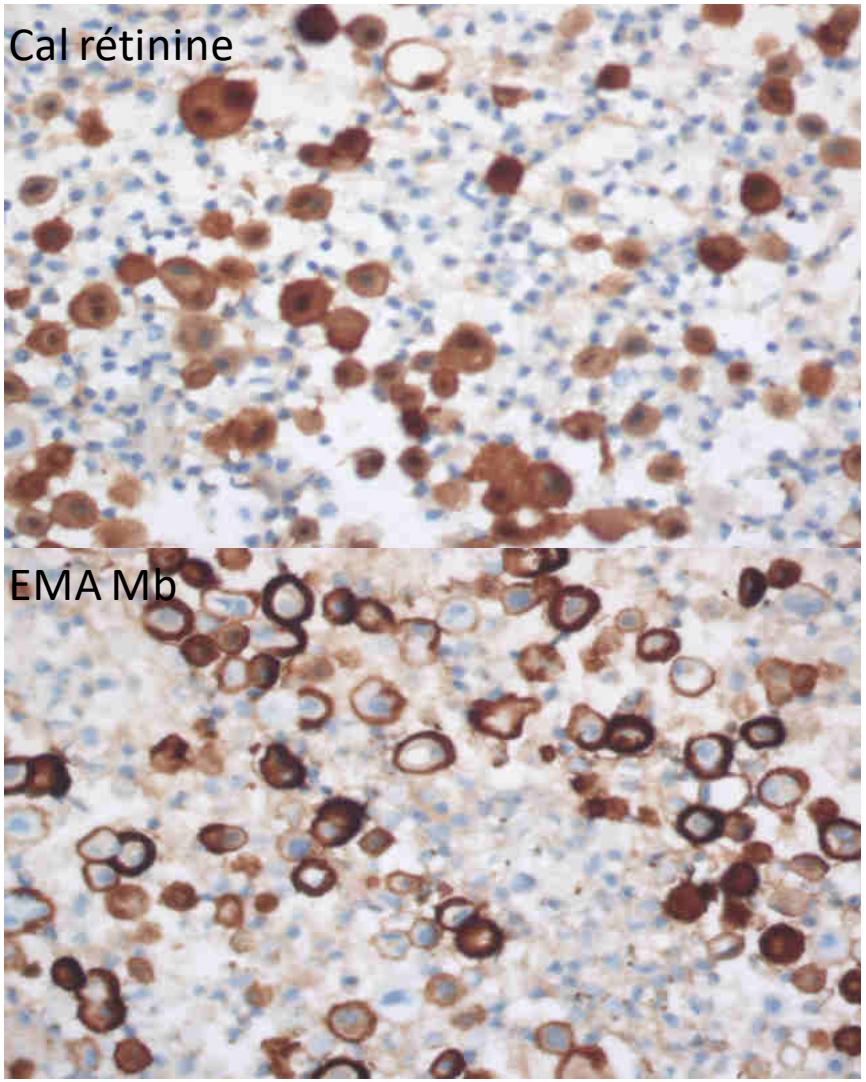
Cal rétinine
EMA Mb

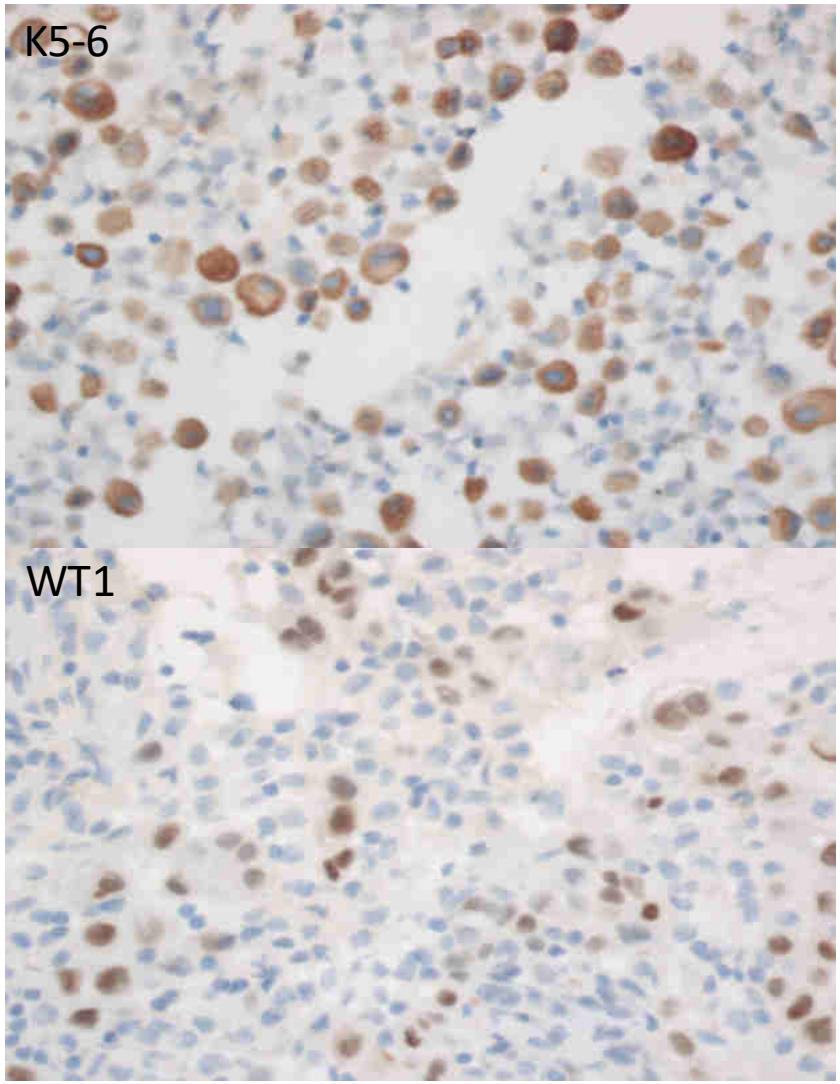
K5-6
WT1

Préciser le type histologique
Marqueurs positifs de Carcinome

- ACE monoclonal
- BerEp4 *qq MME +* ⚠
- Claudin 4, MOC-31
- EMA cytoplasmique
- PAS diastase

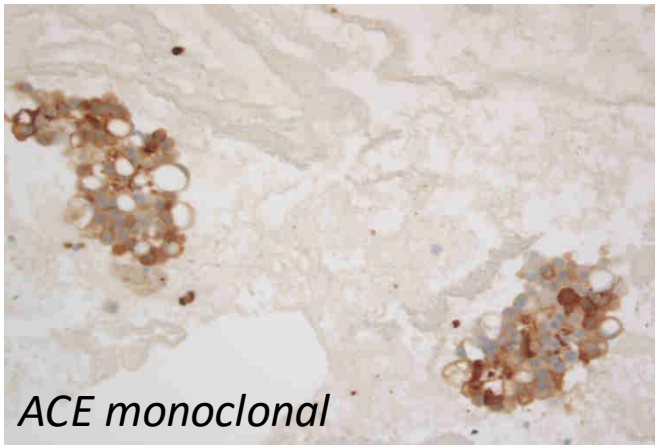
ACE monoclonal

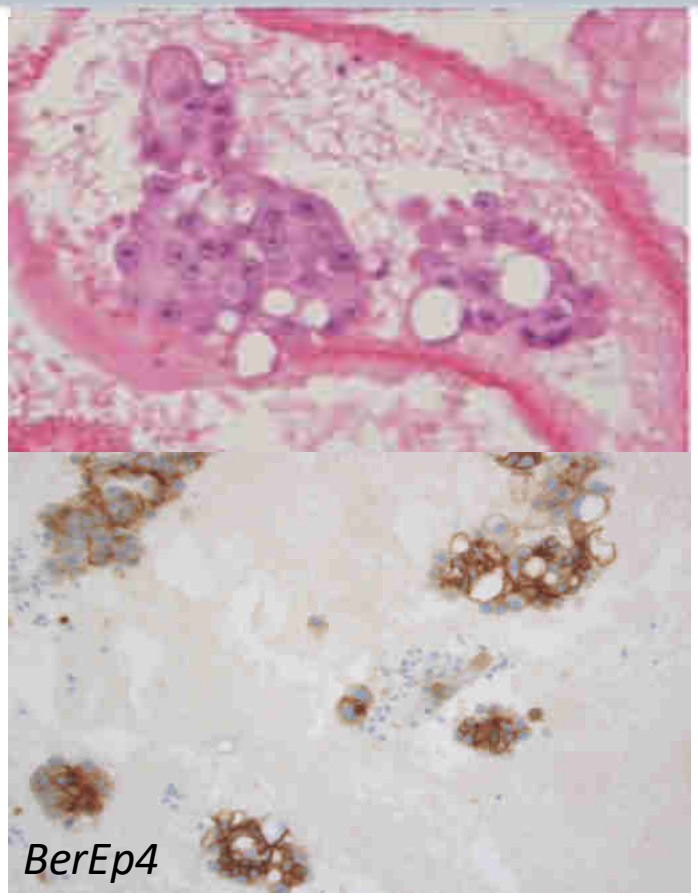
BerEp4

Préciser le site primitif en cas de carcinome

Marqueurs de site – Métastases pleurales

Poumon ADC ++ ► TTF1+++ ou Napsin

CE + rare ► p40 *- dans les MM*

p63 *+ dans 7% des MM*

⚠ CE → 100% K5-6+
40% cal ret + (focal)
donc WT1 intéressant !

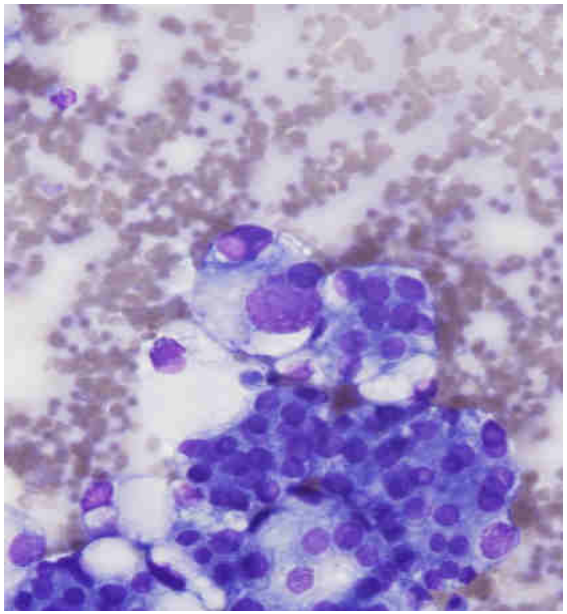

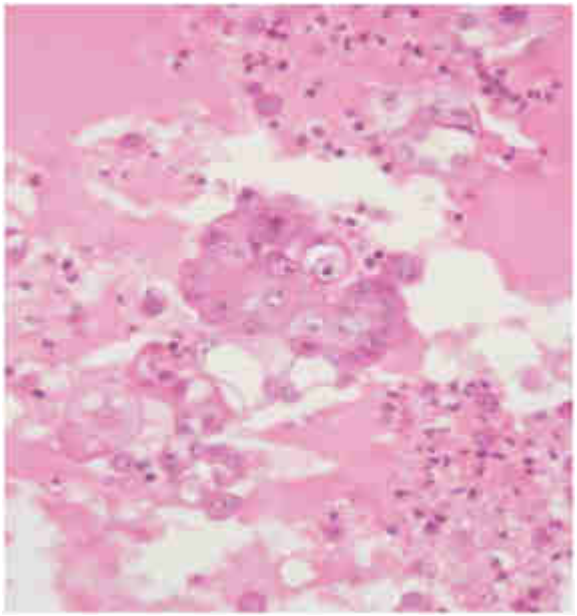

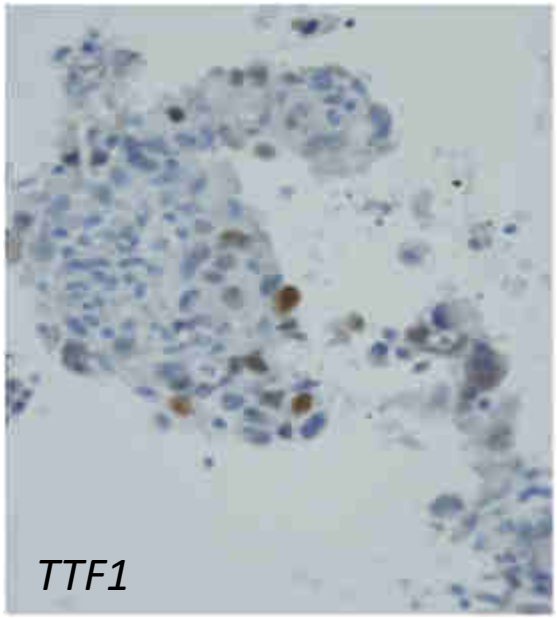

Préciser le site primitif en cas de carcinome

Marqueurs de site – Métastases pleurales

Table 3. Immunohistochemical Markers Used in the Differential Diagnosis of Pleural Malignant Mesothelioma Versus Lung Adenocarcinoma Involving the Pleura

Marker	Current Value/Comments
Epithelioid mesothelioma (positive mesothelioma markers)	
Calretinin	*Very useful.* Is demonstrated in nearly all epithelioid mesotheliomas when antibodies to human recombinant calretinin are used. The staining is often strong and diffuse and is both nuclear and cytoplasmic; 5%–10% of lung adenocarcinomas are positive, but the staining is usually focal.
Cytokeratin 5 or 5/6	*Very useful.* Expressed in 75%–100% of mesotheliomas. About 2%–20% of lung adenocarcinomas can be focally positive.
WT1	*Very useful.* Approximately 70%–95% of mesotheliomas show nuclear positivity. Lung adenocarcinomas are negative.
Podoplanin (D2-40)	*Very useful.* About 90%–100% of mesotheliomas show positivity along the cell membranes; ≤15% of lung adenocarcinomas are focally positive.
Lung adenocarcinoma (positive carcinoma markers)	
Claudin 4	*Very useful.* Essentially all lung adenocarcinomas are positive. Immunoreaction is often strong and diffuse and occurs along the cell membrane in a continuous or punctate pattern. Mesotheliomas are negative.
MOC31	*Very useful.* About 95%–100% of lung adenocarcinomas are positive; 2%–10% of mesotheliomas show focal staining.
CEA	*Very useful.* About 80%–100% of lung adenocarcinomas are positive; <5% of mesotheliomas are focally positive.
B72.3	*Very useful.* About 75%–85% of lung adenocarcinomas are positive. Very few mesotheliomas are positive.
BER-EP4	*Very useful.* About 95%–100% of lung adenocarcinomas are strongly positive; ≤20% of mesotheliomas are focally positive.
BG8 (Lewis^y)	*Very useful.* Approximately 90%–100% of lung adenocarcinomas are positive; 3%–7% of mesotheliomas show focal reactivity.
TTF-1	*Very useful.* About 75%–85% of lung adenocarcinomas show nuclear positivity (usually all nonmucinous lung adenocarcinomas are positive). It is not expressed in mesotheliomas.
Napsin A	*Very useful.* About 80%–90% of lung adenocarcinomas show cytoplasmic staining. It is not expressed in mesotheliomas.

Husain AN et al. Guidelines for Pathologic Diagnosis of Malignant Mesothelioma 2017 Update of the Consensus Statement From the International Mesothelioma Interest Group. Arch Pathol Lab Med. 2018

Préciser le site primitif en cas de carcinome
Marqueurs de site – Métastases pleurales

- Sein ► RO α ++ (cl.EP1), Mammaglobin, GATA3
  GATA3 parfois + dans les MME (souvent + dans les MMS)
  RP peut être + dans les MM ⚠
- Rein ► PAX8 ++, PAX2 (CD15)
  Série Mésopath → Seuls 2% des MM pleuraux PAX8 +
  anti-Pax 8 polyclonal Zytomed Systems Diagomics
  CD10 + dans 50% des MM ⚠
- Ovaire (cf péritoine)
- Autre plus rares Urothélial GATA3 *parfois cal ret +* ⚠
  Thyroide PAX8
  Digestif CDX2
- Aussi Panel K7/K20

Préciser le site primitif en cas de carcinome
Métastase péritonéale (Carcinose péritonéale)

- Gynécologique

  ► Carcinome papillaire séreux CPS - Ovaire, trompe +++

  ► Tumeurs mullériennes

  PAX8 +++ , p53, RO α …

  Série Mésopath → 6 % des MM péritonéaux PAX8 +

  ⚠ *CPS : WT1 + 90%, K5-6 + 30% donc intérêt de la cal rétine (+ marqueurs carcinomes)*

  p16 + CPS et MM

- Digestive (estomac, colon, rectum, pancréas …)

  K5-6 + dans 30% des ADC du pancréas

- Rein, sein, utérus, poumon plus rare

CAS N°1

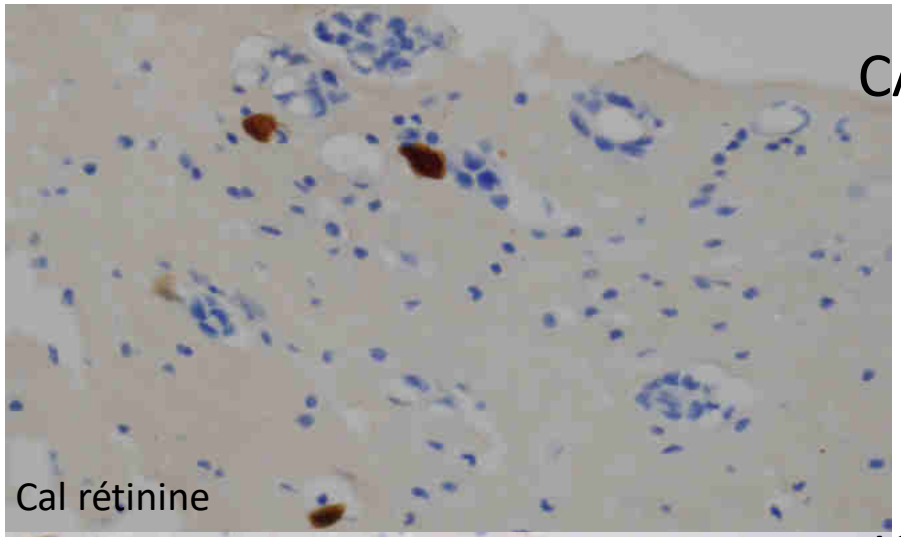

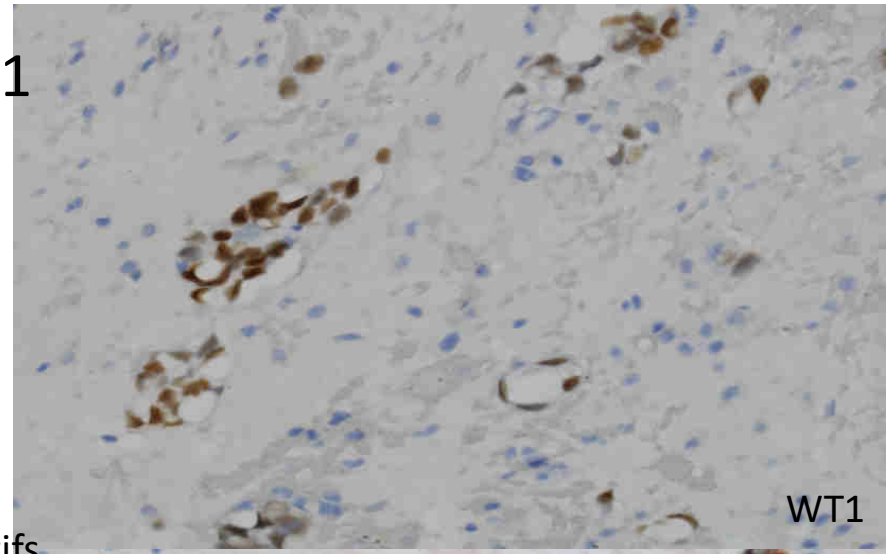

Et TTF1
ACE négatifs

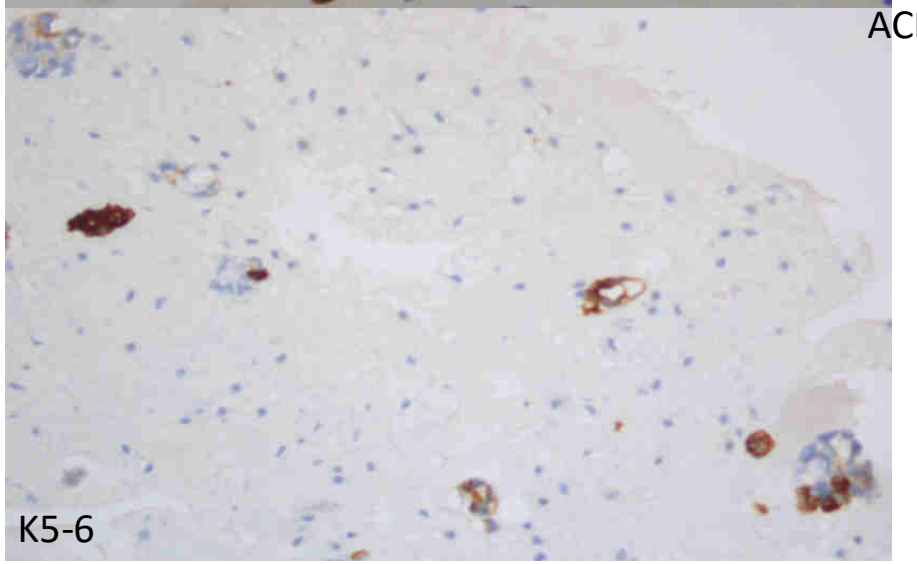

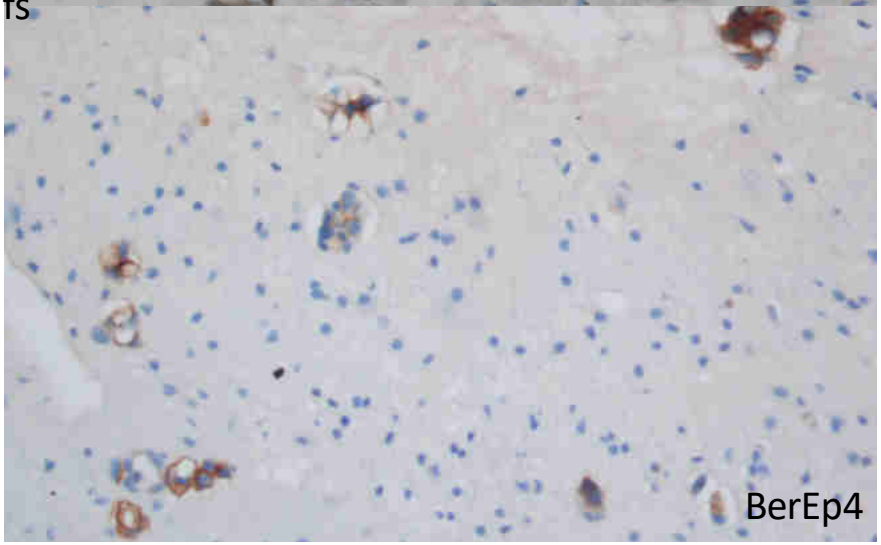

CAS N°1

Liquide pleural
Métastase d'un carcinome séreux de l'ovaire

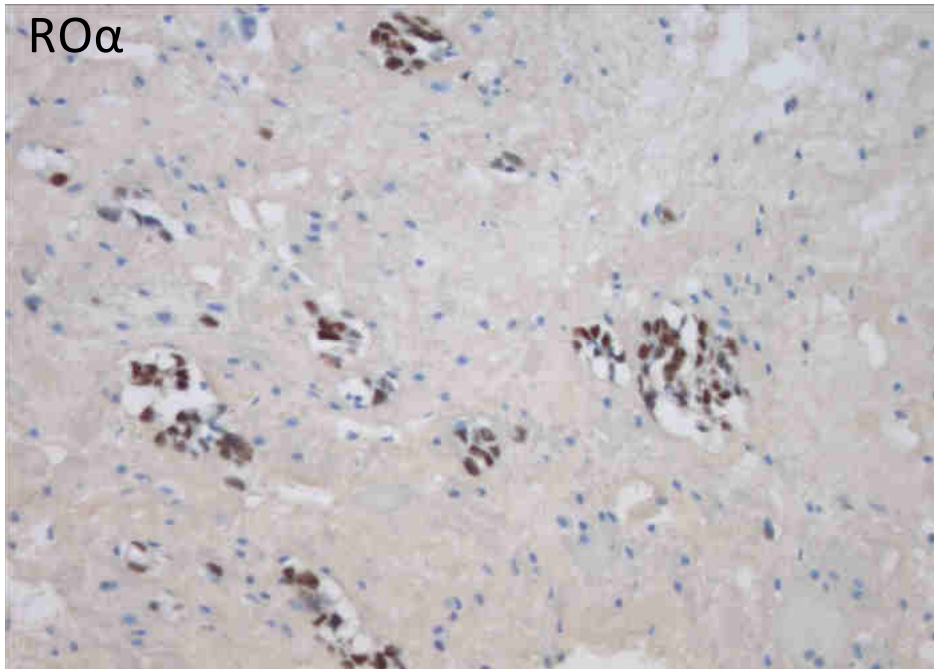

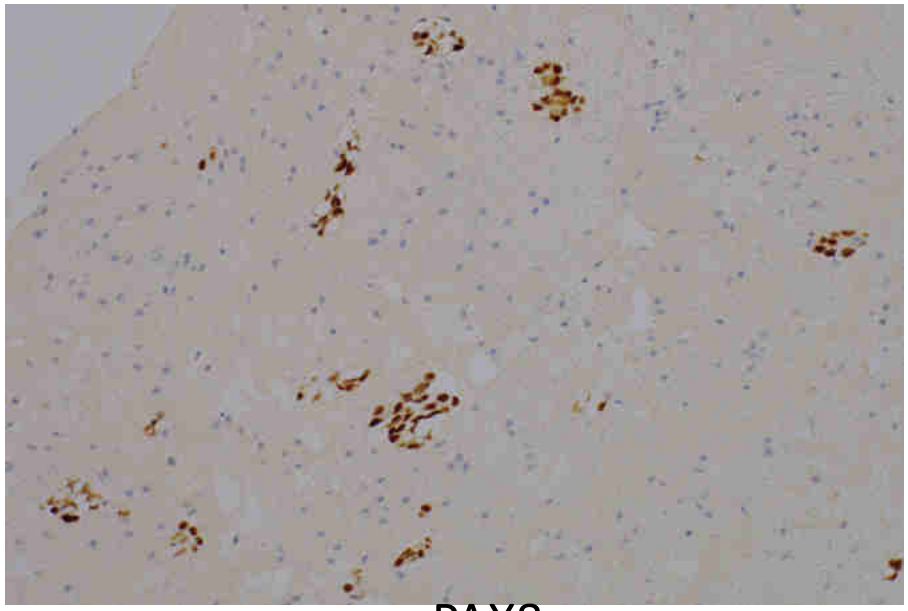

PAX8

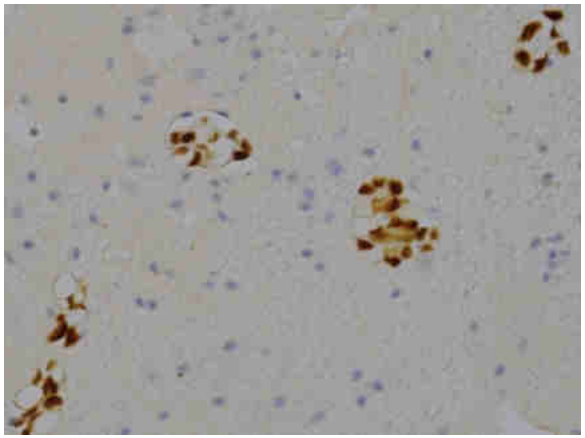

Pour conclure

- La « porte d'entrée » pour le diagnostic de MM en cytologie est la morphologie
- Se méfier des aspects pseudocarcinomateux des MME

  ► IHC indispensable

- Panel d'AC proposés (Recommandations IMIG, MESOPATH)

  *Tenir compte du contexte clinique

  *AC validés dans le laboratoire /Contrôles qualité interne et externe (AFAQAP)

  *Tenir compte de la localisation du marquage

  *Connaitre les expressions partagées MM et carcinomes

Cas N°2

Cellules atypiques de nature mésothéliale en cytologie

Hyperplasie mésothéliale atypique (HMA) réactionnelle versus Mésothéliome malin (MM)

CAS N°2

Patient âgé de 70 ans
Tabagique/ BPC0
Employé dans les raffineries de pétrole
Épanchement pleural gauche

Liquide pleural

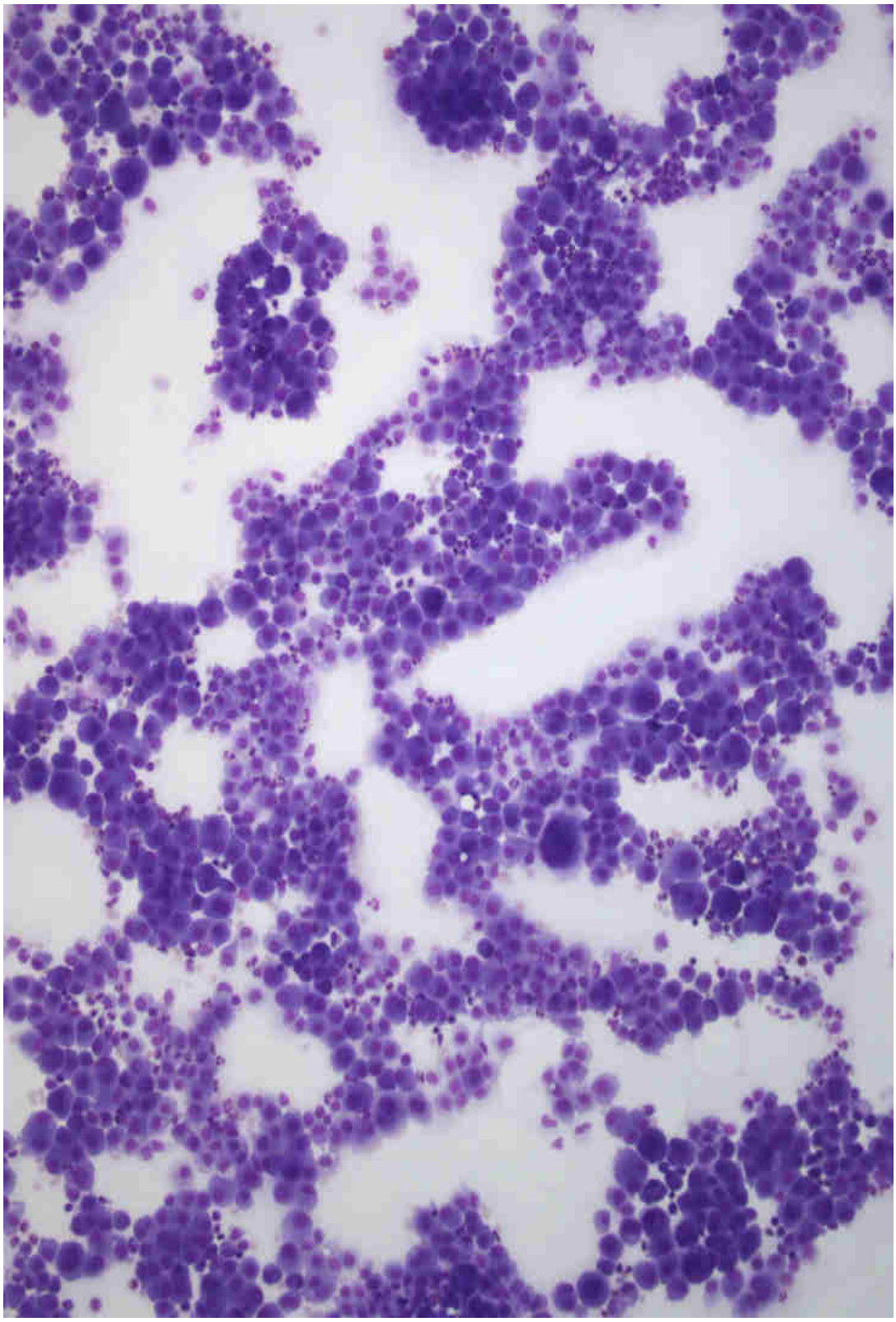

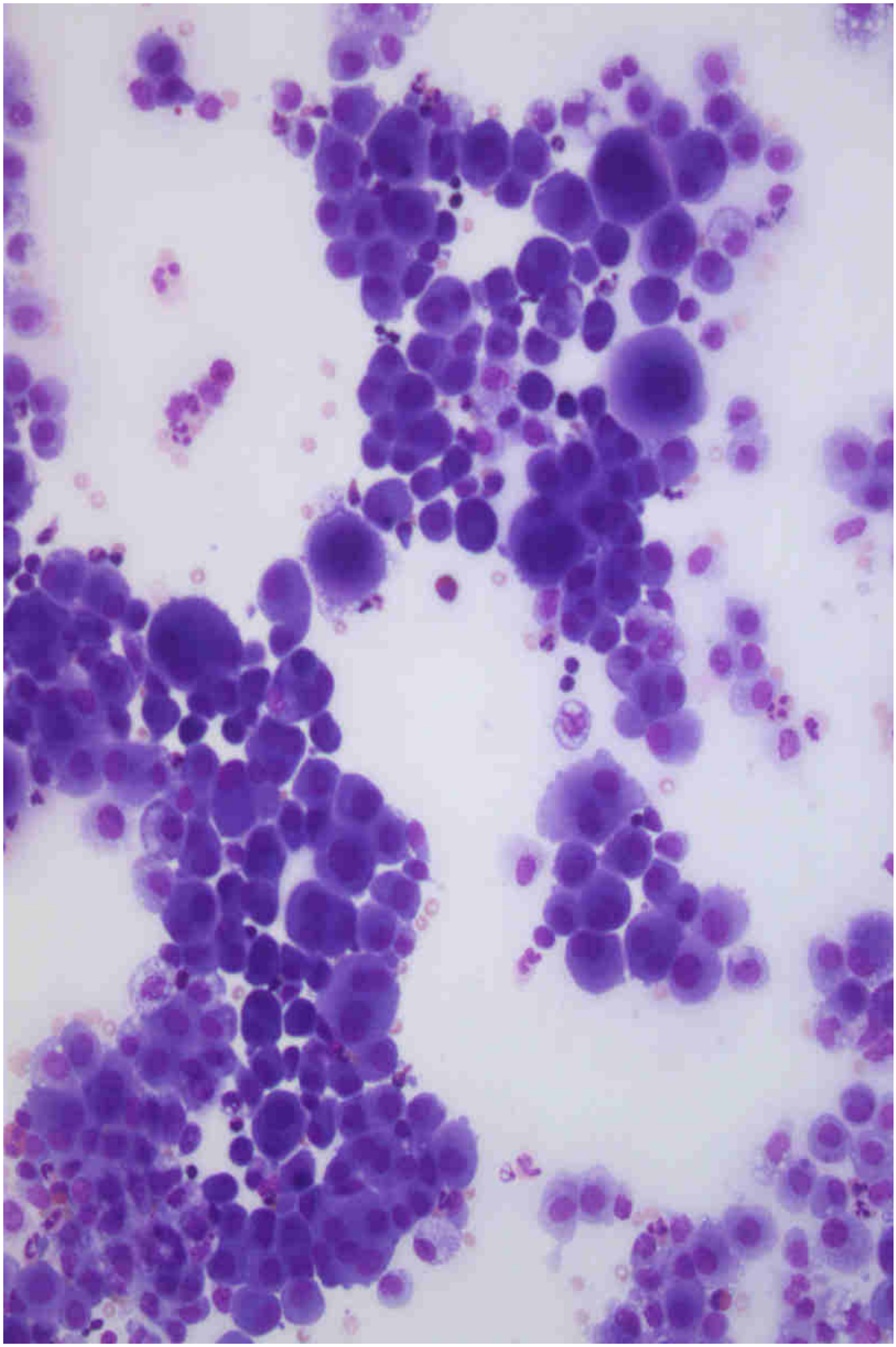

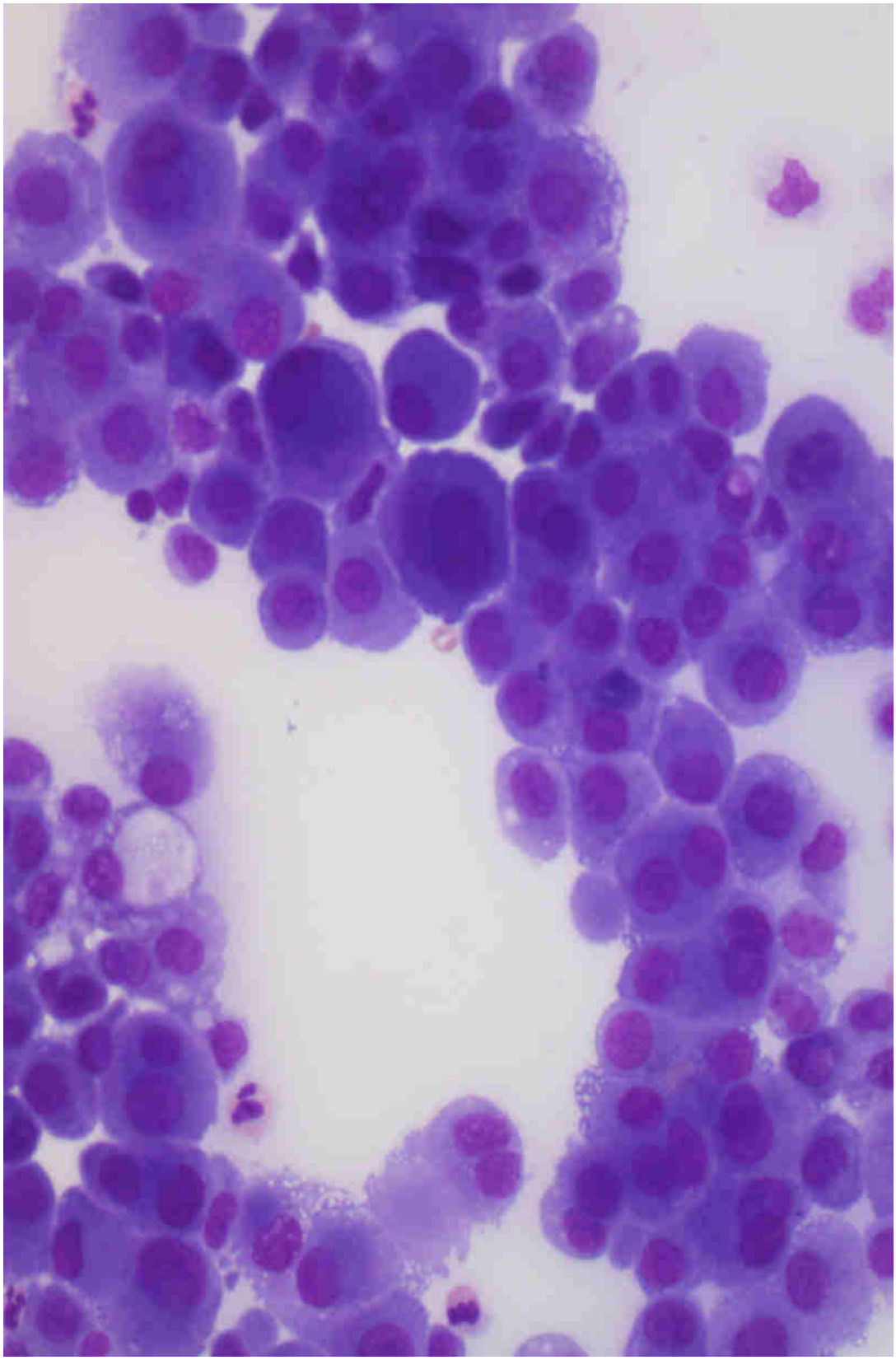

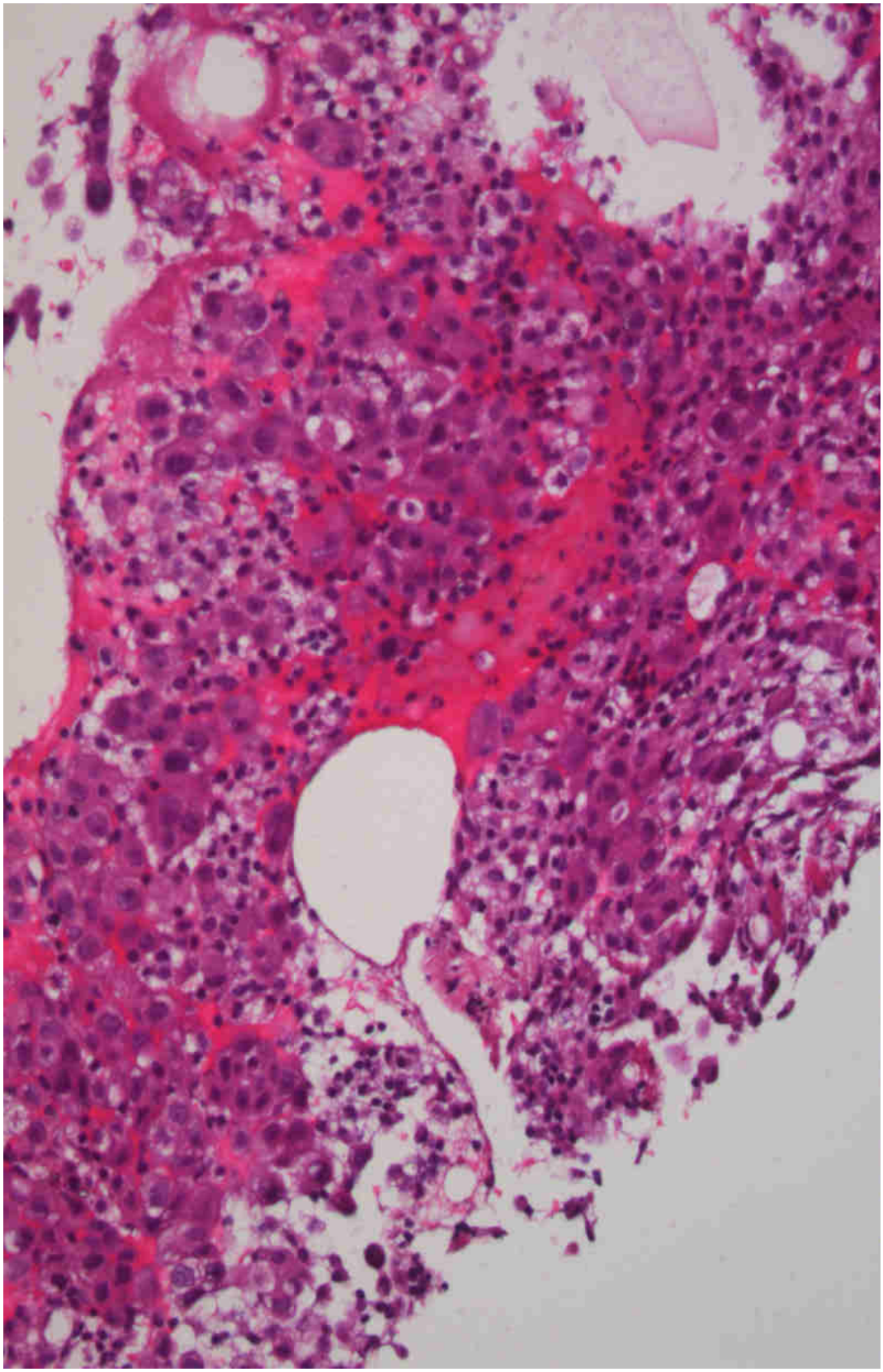

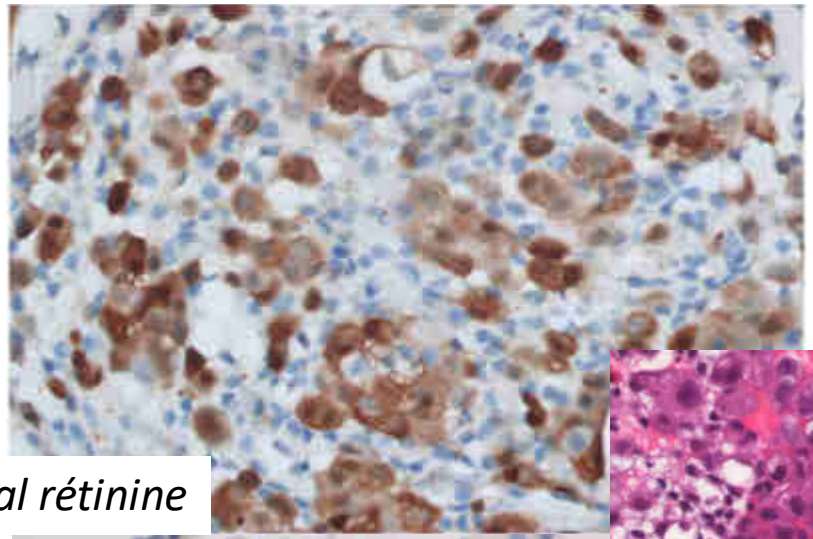

Cal rétinine

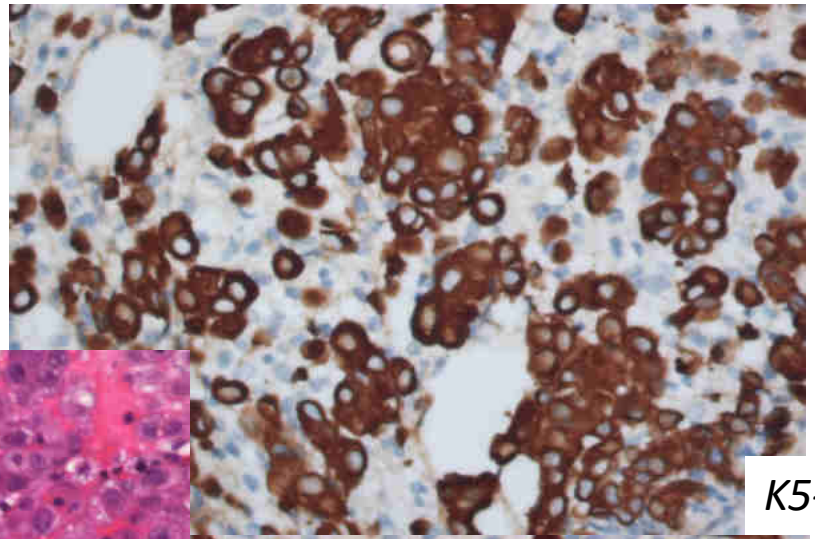

K5-6

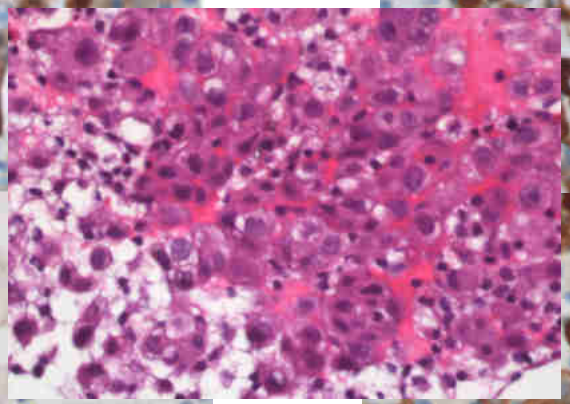

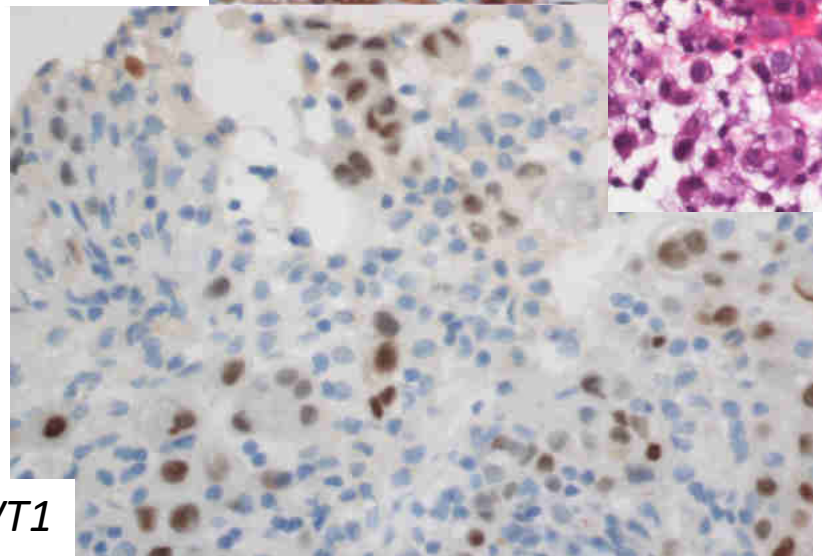

WT1

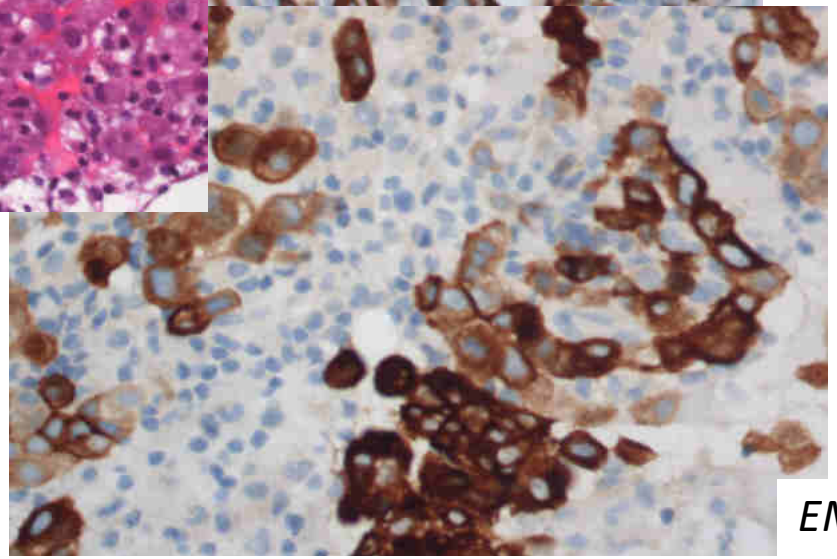

EMA

CAS N°2

Cytologie liquide pleural

Hyperplasie mésothéliale atypique
Cytologie suspecte +++
Mésothéliome possible

HMA réactionnelle / MM (E+++,B)

Cellules mésothéliales bénignes versus malignes

- Critères cytologiques évoquant la malignité décrits +++
  (MME ou MMB à prédominance épithélioïde)
  MMS très rarement diagnostiqués en cytologie

- Diagnostic de MME sur cytologie très controversé (difficile - litigieux)
  ► Faux négatifs (interprétation < échantillonnage ?)
  ► Nécessite généralement une confirmation histologique

HMA réactionnelle / MM (E+++,B)

Cellules mésothéliales bénignes versus malignes

Aspect cytologique d'hyperplasie mésothéliale atypique

HMA réactionnelle

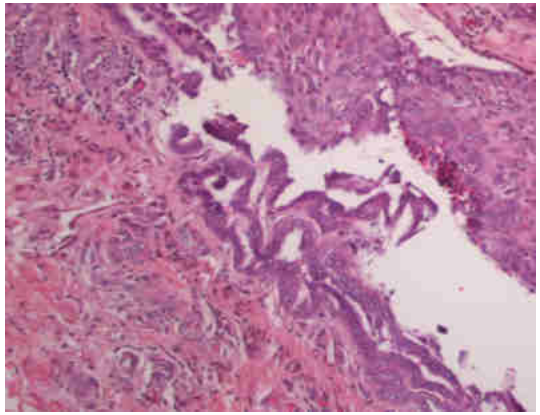

Mésothéliome "in situ "

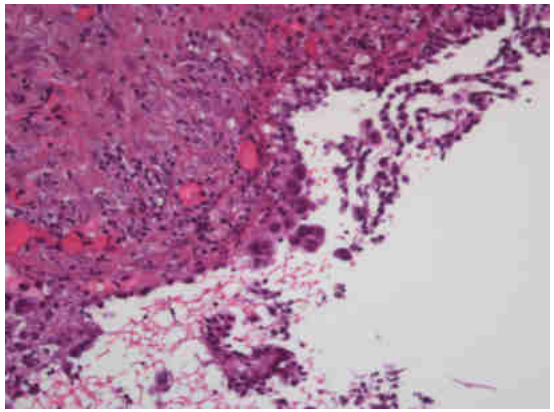

Mésothéliome invasif

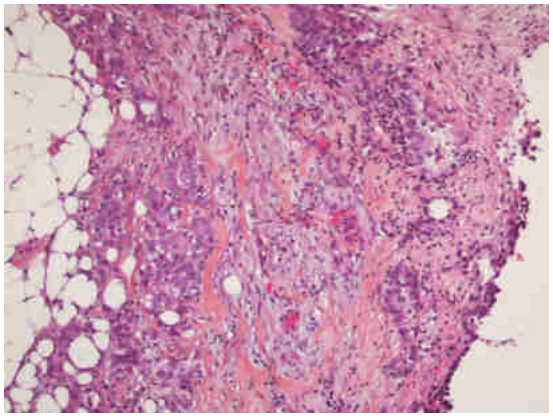

HMA réactionnelle / MM (E+++,B)

Critères cytologiques	HMA réactionnelle	MME
Cellularité	Modérée à élevée	Très élevée
Architecture	Amas, cellules isolées	Amas, cellules isolées, Papilles en proportion variable
Amas cellulaires	Peu cohésifs, petite taille	Peu cohésif ou Amas cohésifs tridimensionnels Bords nets
Fenêtres intercellulaires	Présence	Idem
Cellules	Rondes ou polygonales	Idem
Cellules géantes multinucléées	Présentes - éparses	Nombreuses
Variation de taille cellulaire	Modérée	Très marquée (→ 10 x la taille d'1 cellule N^{ale})
RNP	Peu élevé (Augmentation possible)	Idem (ou un peu augmenté)
Cytoplasme	Abondant, dense, basophile Bordure cytoplasmique basophile ++ Microvillosités Vacuoles possibles	Idem
Noyau	Rond, régulier, atypies possibles Central ou paracentral Membrane fine, Nucléole visible, +/- volumineux	Régulier (parfois irrégulier, atypique) Idem Idem Nucléole volumineux, Mitoses

La plupart des critères cytologiques de malignité sont partagés avec les HM réactionnelles

Hyperplasie mésothéliale simple

Cellularité modérée

Cellules mésothéliales reconnaissables avec atypies modérées

Amas peu cohésifs (≠ tridimensionnels, avec « fenêtres »)

Noyau rond ou ovale avec membrane nucléaire fine

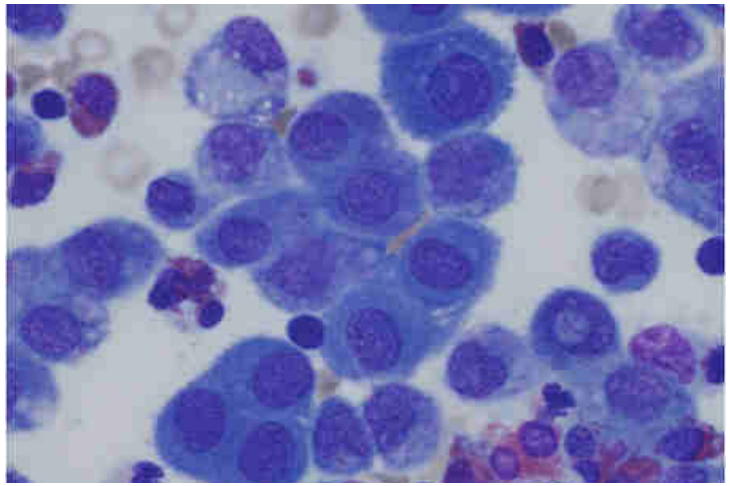

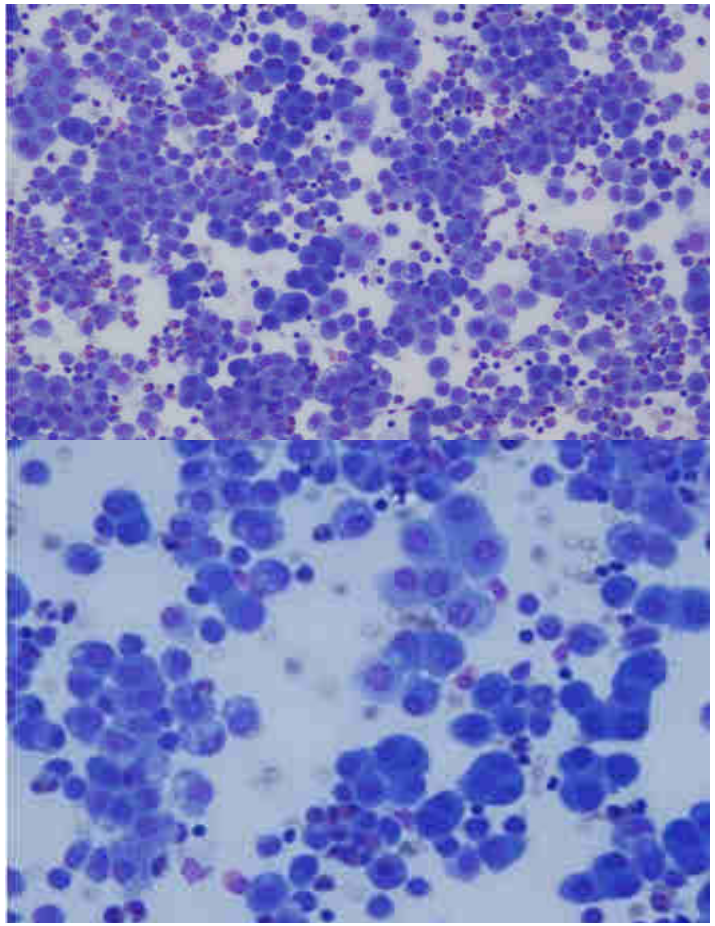

Hyperplasie mésothéliale atypique

Hypercellularité

Amas cohésifs tridimensionnels,

Structures papillaires ou micropapillaires

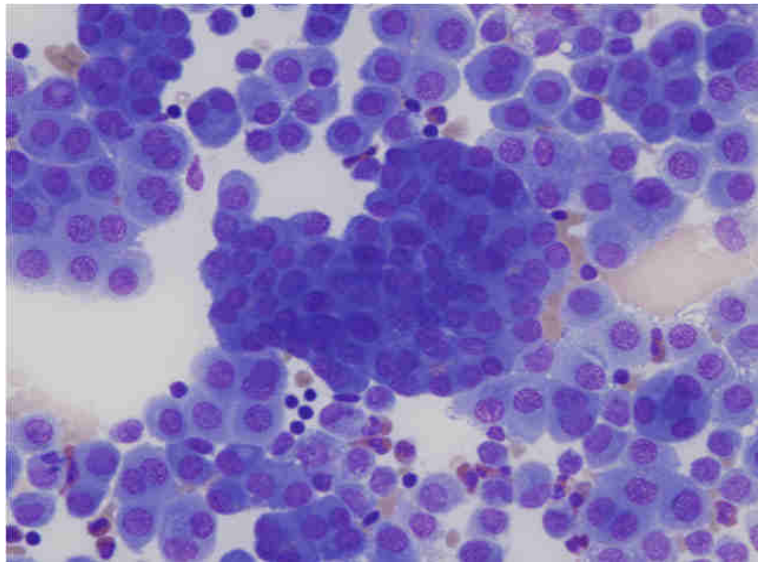

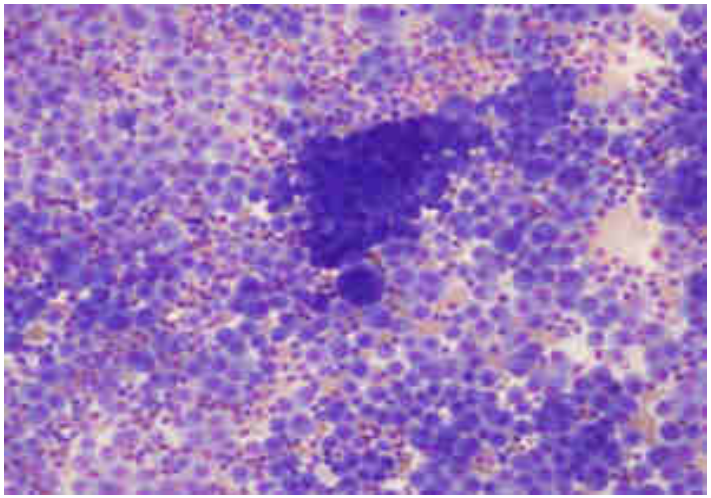

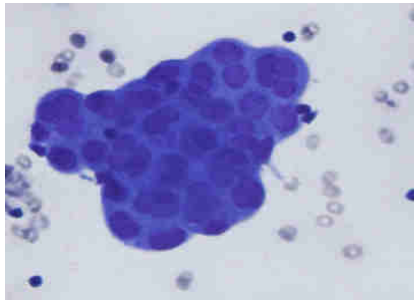

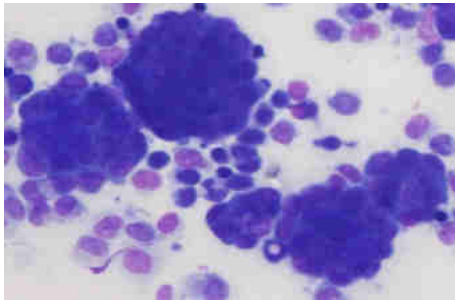

Hyperplasie mésothéliale atypique

Cellules mésothéliales avec atypies <u>sévères</u>
(RNP augmenté, chromatine hétérogène, nucléole hypertrophié, contour nucléaire irrégulier)

Variation de taille des cellules

Mitoses

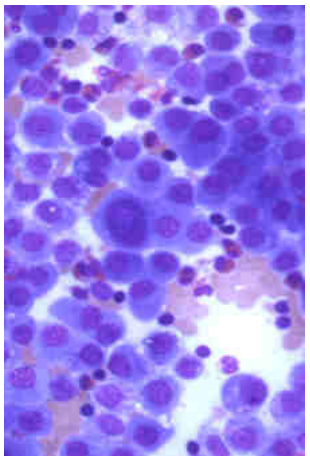

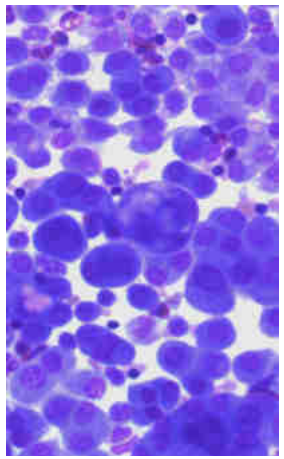

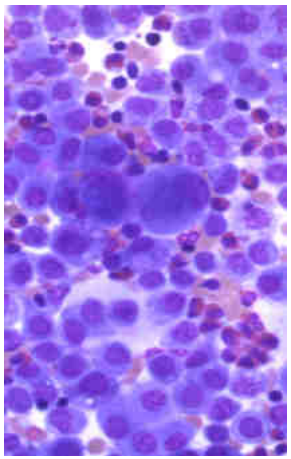

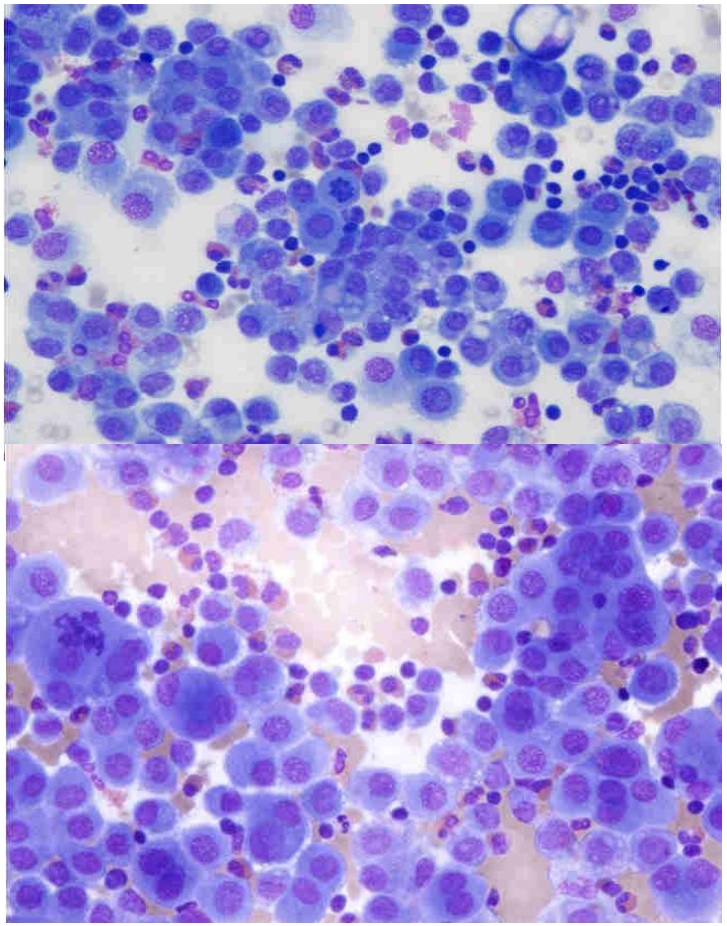

Hyperplasie mésothéliale atypique, cytologie suspecte +++

Cellularité +++
Cytologie « mésothéliale »

Cellules non cohésives +/- amas tridimensionnels

Variation de taille des cellules /Cellules très volumineuses

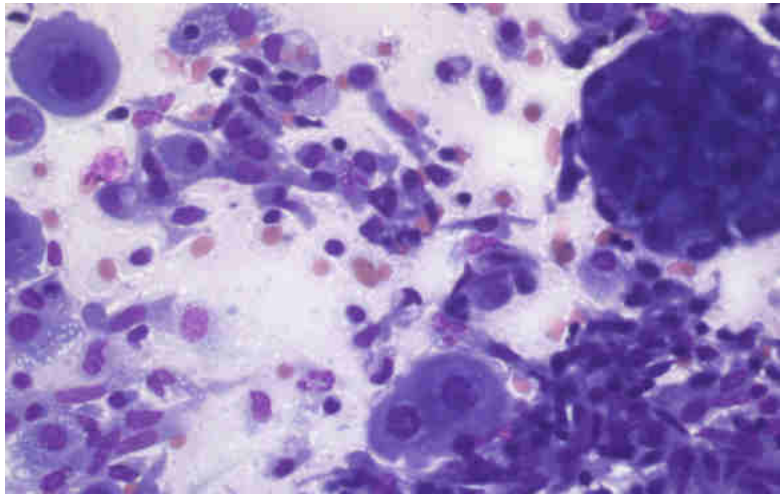

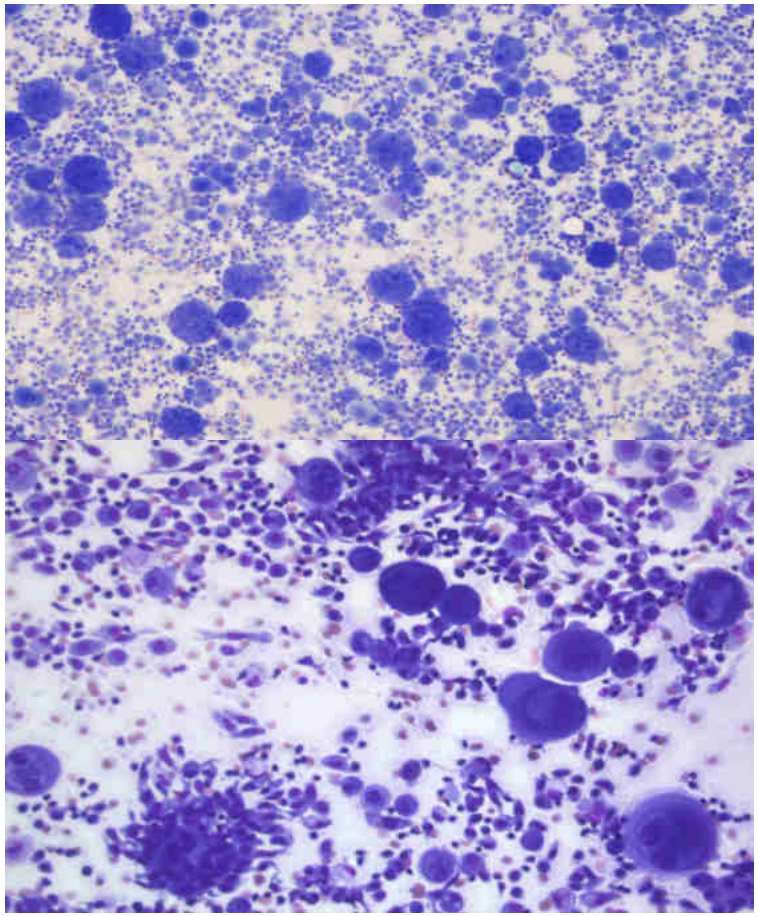

HMA réactionnelle / MM (E+++,B)

Frontière ?

Les HMA réactionnelles peuvent être atypiques et simuler la malignité +++

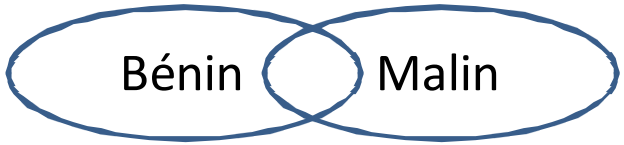

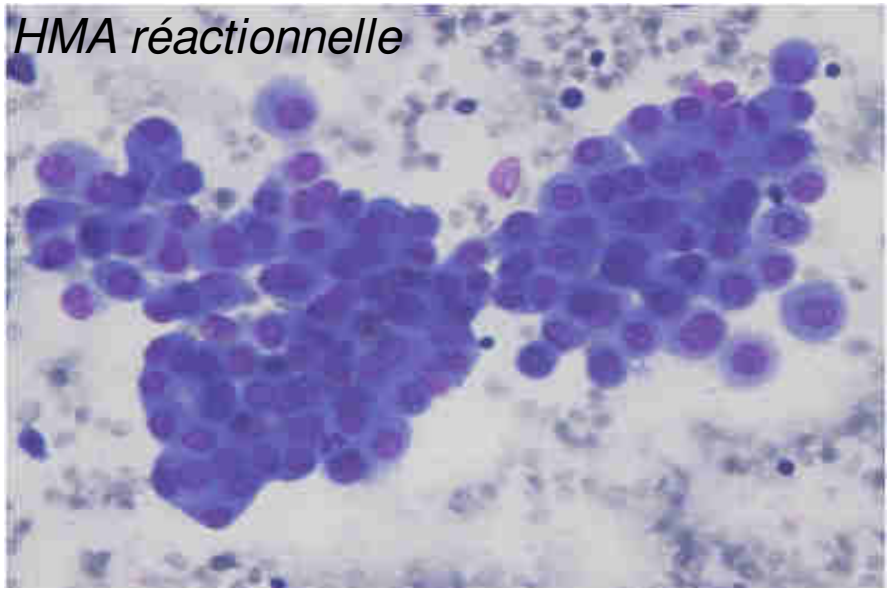

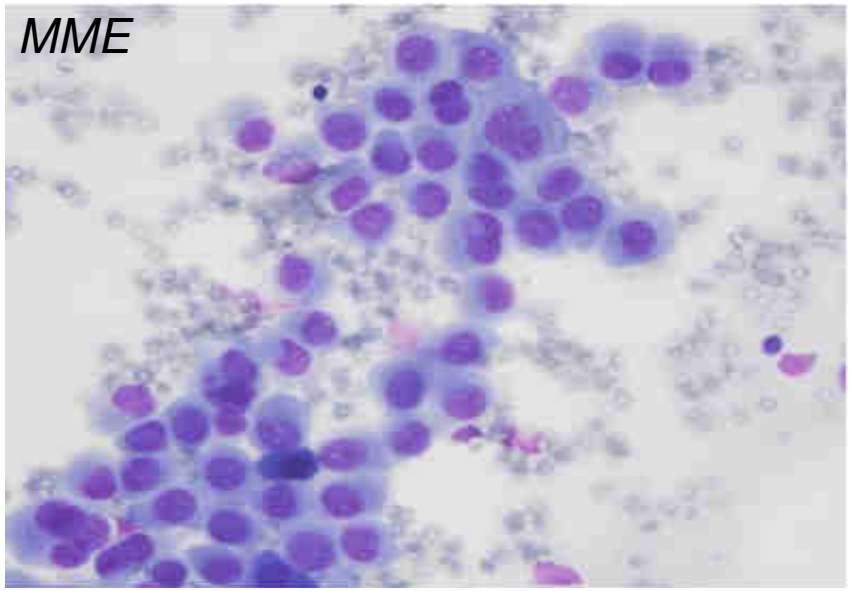

HMA réactionnelle / MM (E+++,B)

Quelques pièges et difficultés

Les faux négatifs

- Epanchements peu cellulaire *Attention au MMS +++*
- Lymphocytose marquée masquant les cellules tumorales
- Cellules tumorales peu atypiques ou pseudomacrophagiques

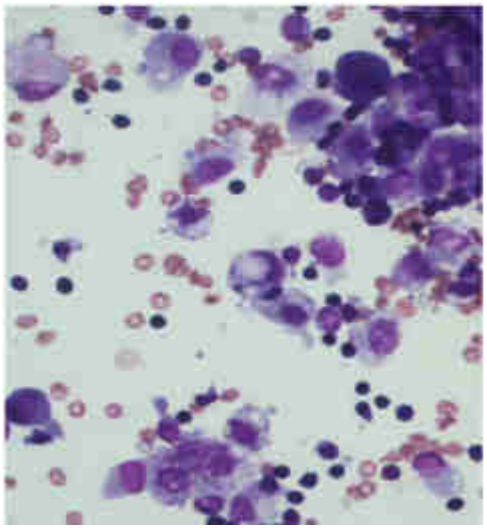

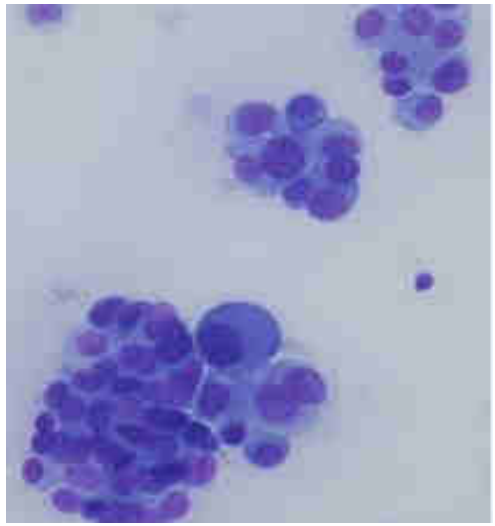

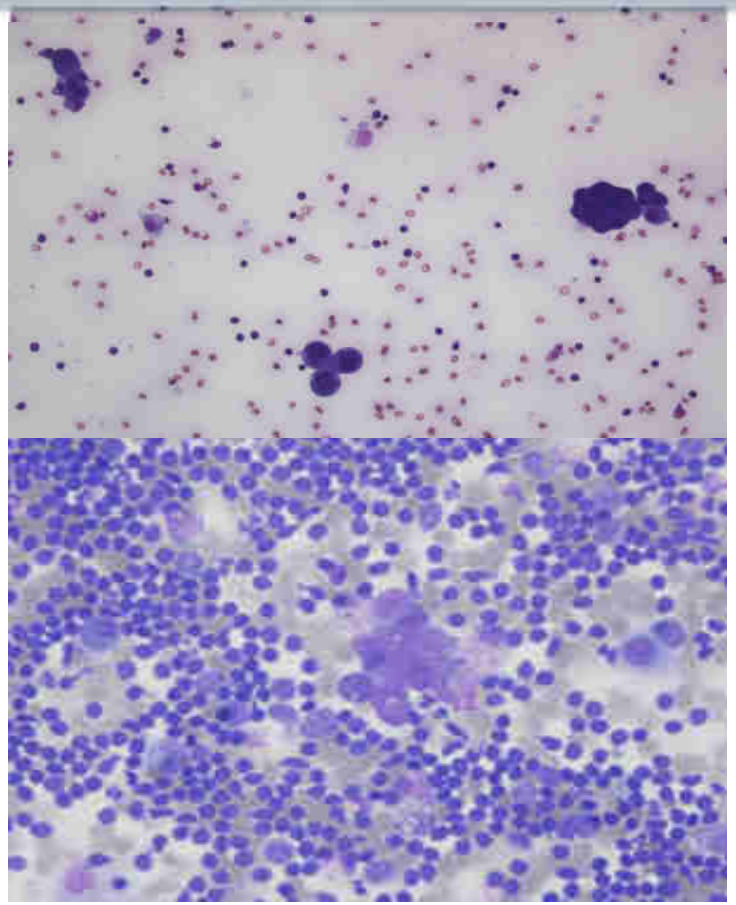

HMA réactionnelle / MM (E+++,B)

Au total

Diagnostic de certitude sur la seule morphologie
des cellules mésothéliales ?

► Pas de certification diagnostique par le groupe Mésopath

HMA réactionnelle / MM (E+++,B)

Tumeurs pleurales → Nouveautés Classification OMS 2015

- MME
  - Sous types histologiques plus détaillés
  - Grading nucléaire

- HMA réactionnelle /MME
  - Critères histologiques affinés, mais restent difficiles +++
  - P53, EMA, GLUT1, desmine : quelques différences statistiques mais pas à titre individuel

- Anomalies moléculaires
  - Délétion homozygote gène *CDKN2A (p16)* (suppresseur de tumeur)
  - Mutation gène *BAP1* (*BRCA1-associated protein 1*)

Galateau-Salle et al, WHO Committee for Tumors of the Pleura. ***The 2015 World Health Organization Classification of Tumors of the Pleura: Advances since the 2004 Classification****. J Thorac Oncol. 2016*

Table 1. World Health Organization Classification of Tumors of the Pleura

	ICD-O Code[a]		ICD-O Code[a]
Mesothelial tumors		**Mesenchymal tumors**	
Diffuse malignant mesothelioma		Epithelioid hemangioendothelioma	9133/3
Epithelioid mesothelioma	9052/3	Angiosarcoma	9120/3
Sarcomatoid mesothelioma	9051/3	Synovial sarcoma	9040/3
Desmoplastic mesothelioma	9051/3	Solitary fibrous tumor	8815/1
Biphasic mesothelioma	9053/3	Malignant solitary fibrous tumor	8815/3
Localized malignant mesothelioma		Desmoid-type fibromatosis	8821/1
Epithelioid mesothelioma	9052/3	Calcifying fibrous tumor	8817/0
Sarcomatoid mesothelioma	9051/3	Desmoplastic round cell tumor	8806/3
Biphasic mesothelioma	9053/3		
Well differentiated papillary mesothelioma	9052/1[b]		
Adenomatoid tumor	9054/0		
Lymphoproliferative disorders			
Primary effusion lymphoma	9678/3		
Diffuse large B-cell lymphoma associated with chronic inflammation	9680/3		

HMA réactionnelle / MM (E+++,B)

Mutation gène *BAP1*

- 60 à 80% des MME pleuraux et péritonéaux (< 20% des MMS)
  Mutation somatique (germinale rare)

- Détectée par IHC : perte d'expression nucléaire ► Non présente dans les HMA réactionnelles
  Anticorps Clone C4 SantaCruz, Clinisciences
  Témoin interne +++ (cellules mésothéliales bénignes, stromales, lymphocytes)

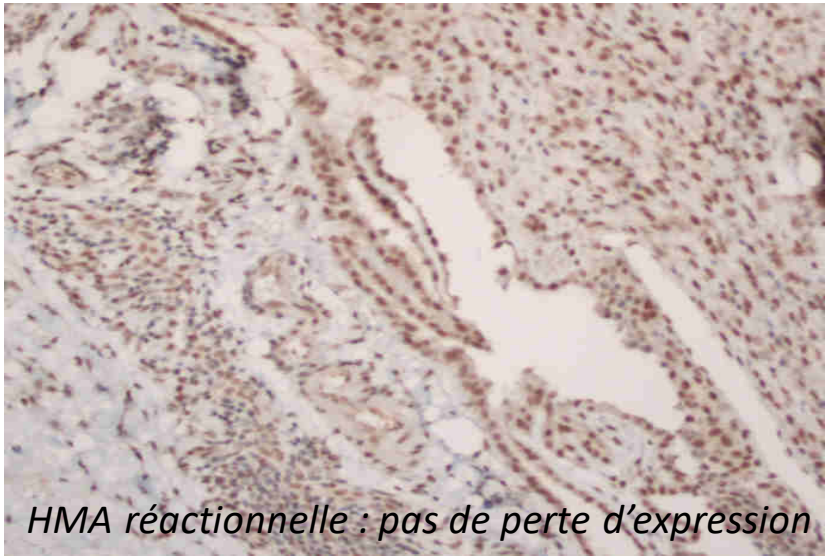

HMA réactionnelle : pas de perte d'expression

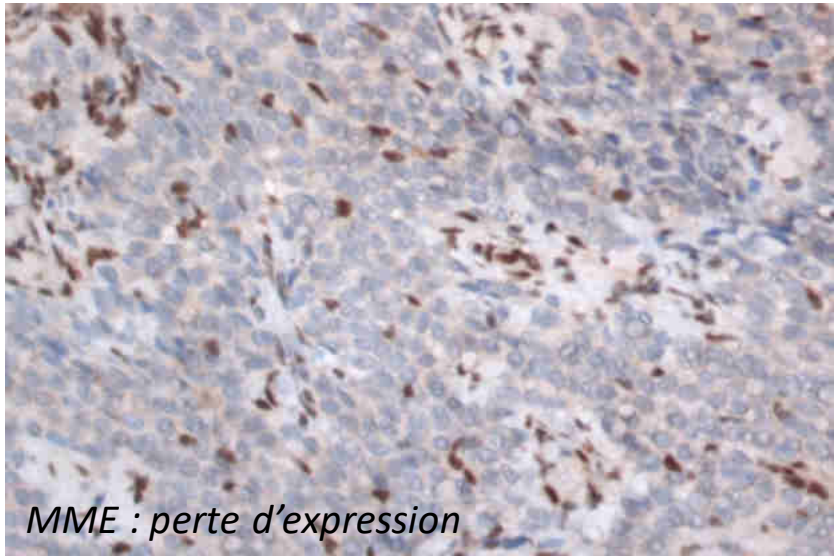

MME : perte d'expression

! MME : absence de perte d’expression de BAP1

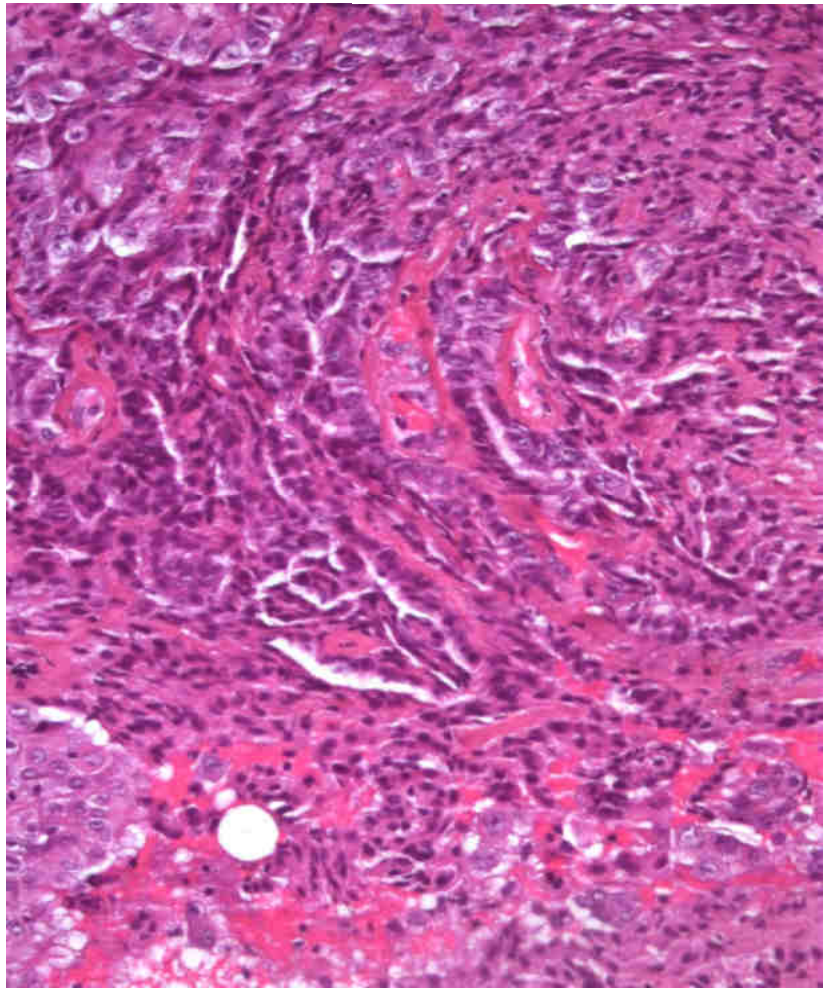

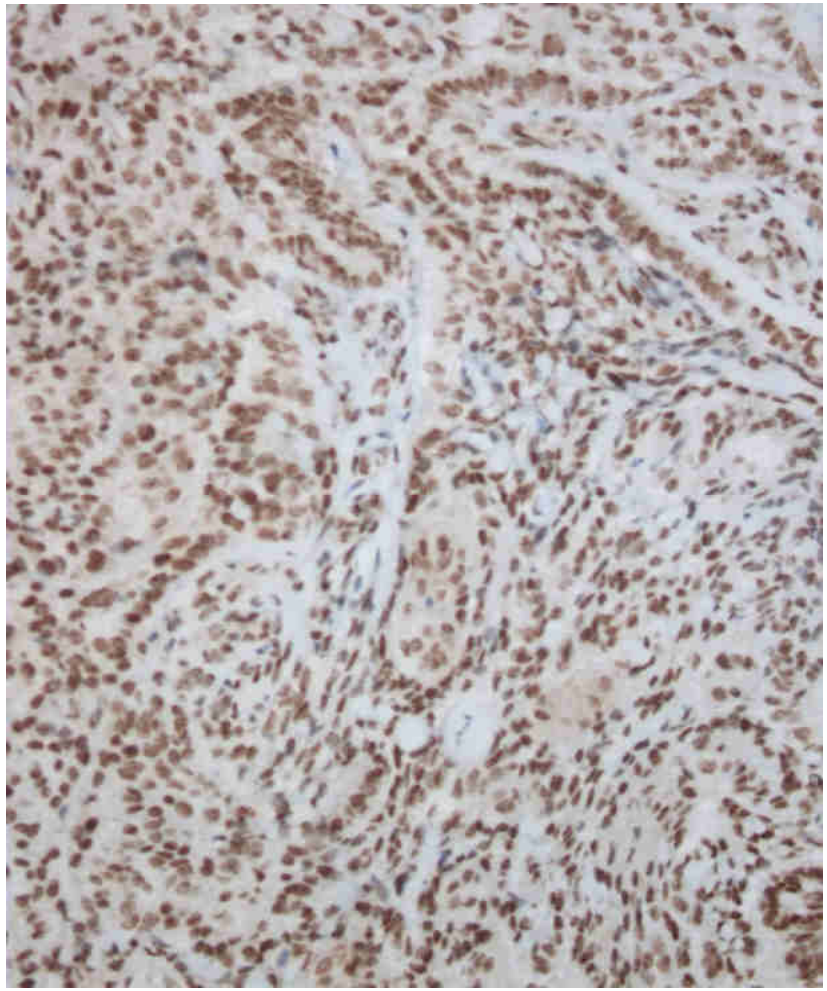

HMA réactionnelle / MM (E+++,B)

Délétion du gène *p16*

- Délétion homozygote du gène *p16INK4A* (*CDKN2A*), gène suppresseur de tumeur

- 45 à 85% des MME pleuraux (90-100% des MMS)
- 15 à 50 % des MME péritonéaux

- Détectée par technique FISH avec > 20 % de cellules délétées

  ⚠ Pas IHC p16 +++

► Pas de délétion de *p16* dans les HMA réactionnelles

MME : délétion homozygote

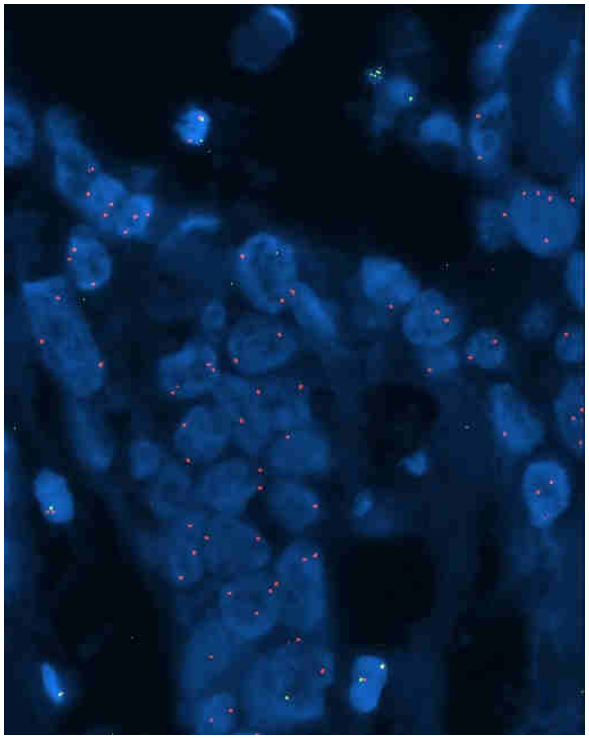

Photo FISH Daniel Pissaloux

HMA réactionnelle / MM (E+++,B)

Mutation du gène *BAP1* /Délétion du gène *p16*

- Utilisation des tests *p16* et BAP1

  ► Méthode hautement spécifique pour détecter la malignité notamment en cas d'invasion douteuse sur prélèvements tissulaires

  ⚠ *Anomalies retrouvées dans d'autres tumeurs*

  ► Sensibilité moins bonne

  ⚠ *Tous les MM ne sont pas BAP1 perdu ou p16 délétés*

- Marqueurs ROBUSTES utilisables sur prélèvements cytologiques (Cytoblocs) AVEC MATERIEL SUFFISANT

- Inconvénients FISH : plateforme équipée, coût, long, lecteur expérimenté

  ⚠ *Distinguer cellules mésothéliales réactionnelles et cellules inflammatoires*

Hwang H. Utility of BAP1 Immunohistochemistry and p16 (CDKN2A) FISH in the Diagnosis of Malignant Mesothelioma in Effusion Cytology Specimens. Am J Surg Pathol. 2016

HMA réactionnelle / MM (E+++,B)

Algorithme sur cytobloc

1. Nature mésothéliale des cellules atypiques

2. BAP1 IHC
- BAP1 perdu : MME
- BAP1 non perdu : faire FISH *p16*

3. FISH p16
- Délétion de *p16* : MME
- Absence de délétion de *p16* : tests non utiles
  MME possible, biopsie +++

Mésopath

►1 des 2 marqueurs autorise le diagnostic de MM sur cytologie sans biopsie

MAIS cellularité suffisante nécessaire et contexte clinique et TDM evocateurs ++

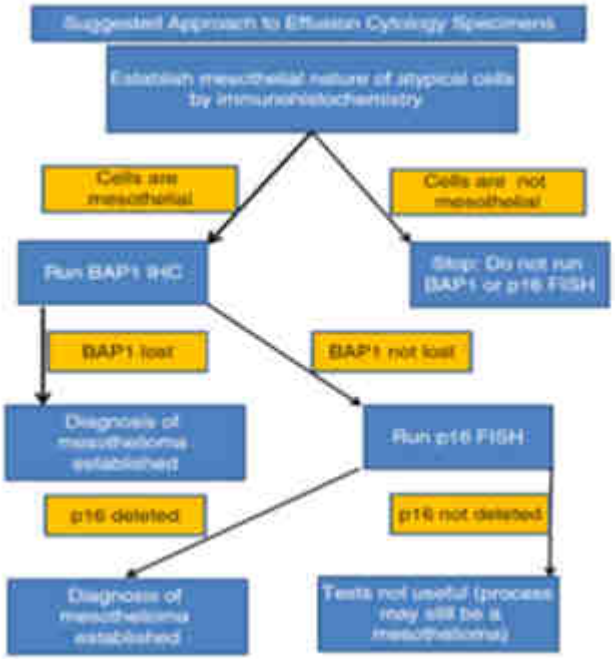

***Hwang**. Utility of BAP1 Immunohistochemistry and p16 (CDKN2A) FISH in the Diagnosis of Malignant Mesothelioma in Effusion Cytology Specimens. Am J Surg Pathol. 2016*
***Churg.** New Markers for Separating Benign From Malignant Mesothelial Proliferations: Are We There Yet? Arch Pathol Lab Med. 2016*

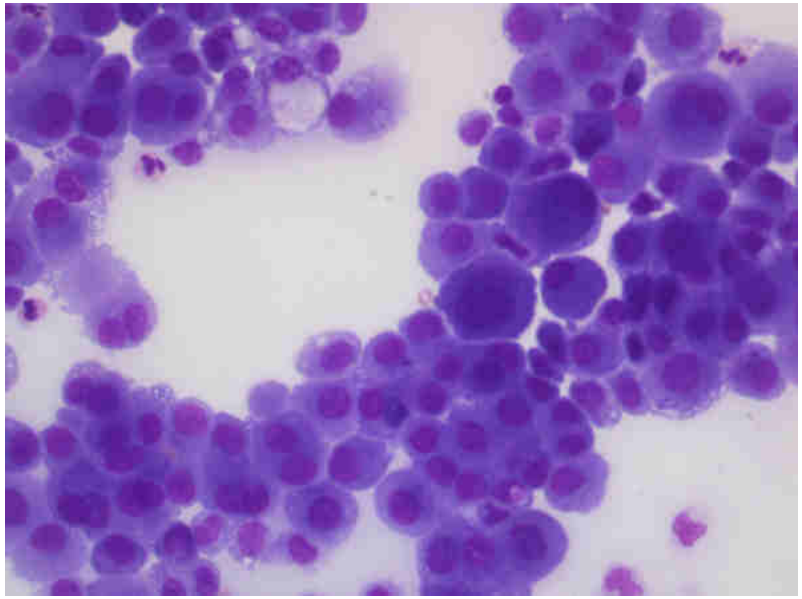

CAS N°2

Cytologie liquide pleural

Hyperplasie mésothéliale atypique
Cytologie suspecte +++
Mésothéliome possible

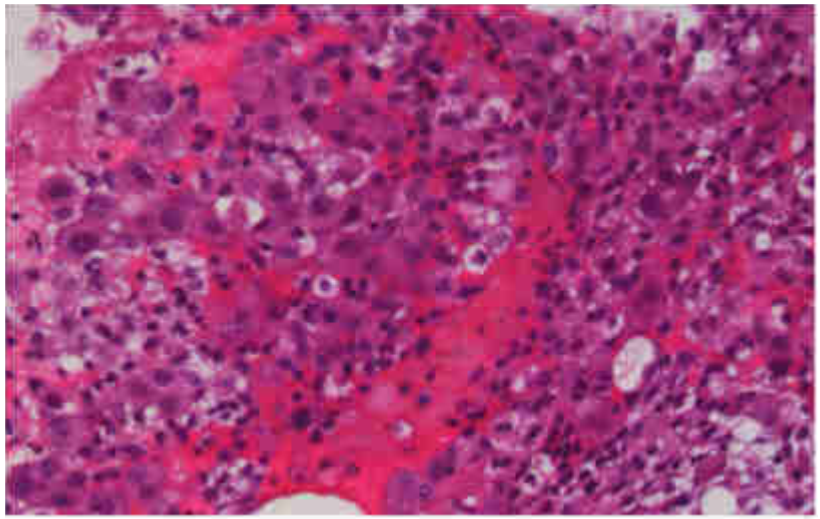

CAS N°2

Perte d'expression de BAP1

BAP1

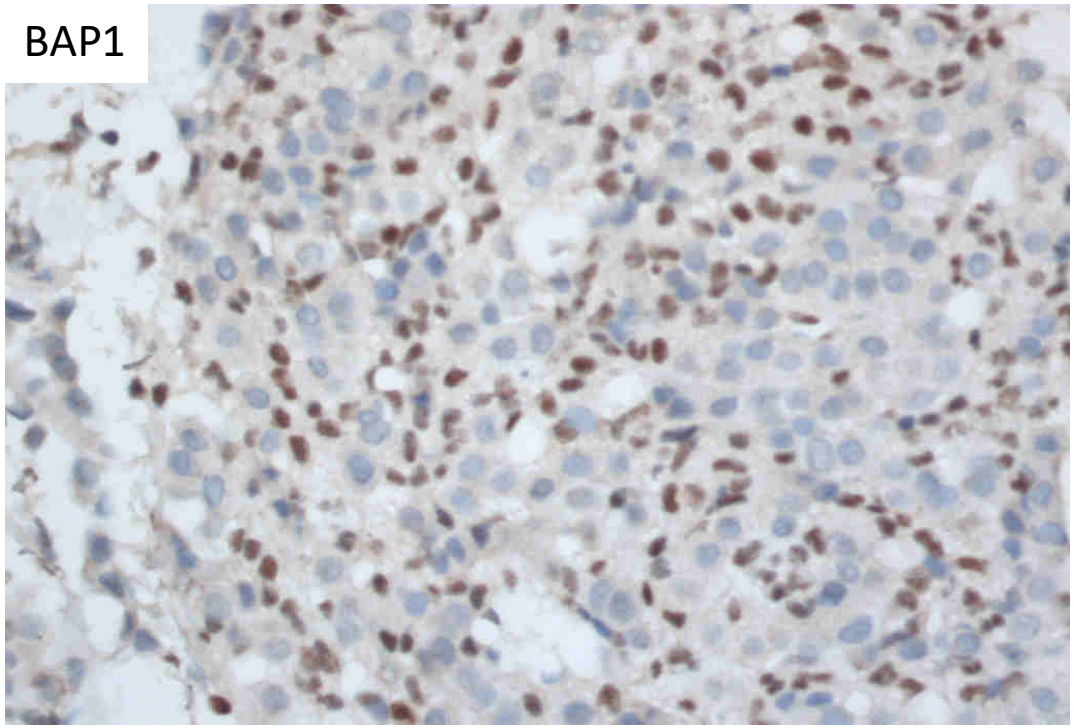

CAS N°2

Perte d'expression de BAP1 + Exposition à l'amiante + TDM évocateur ► MME

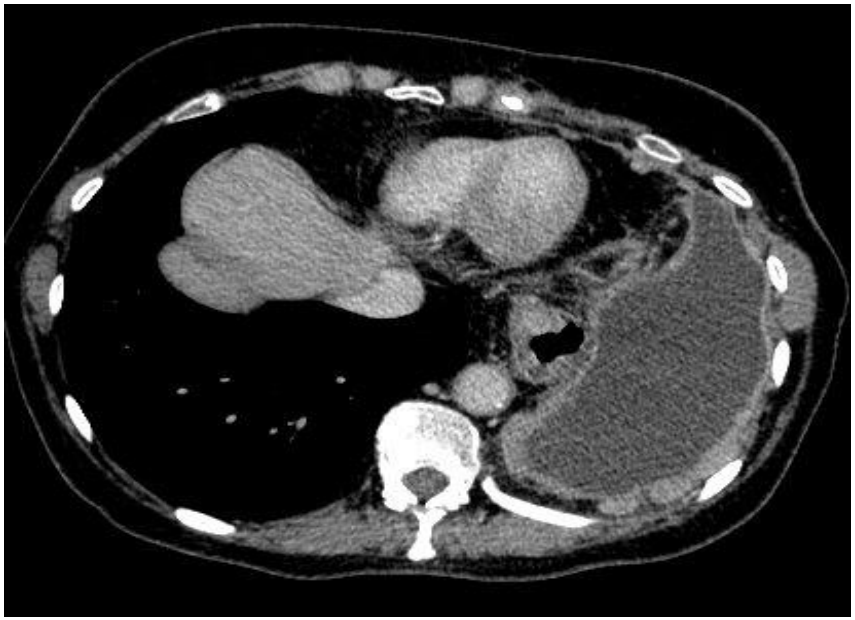

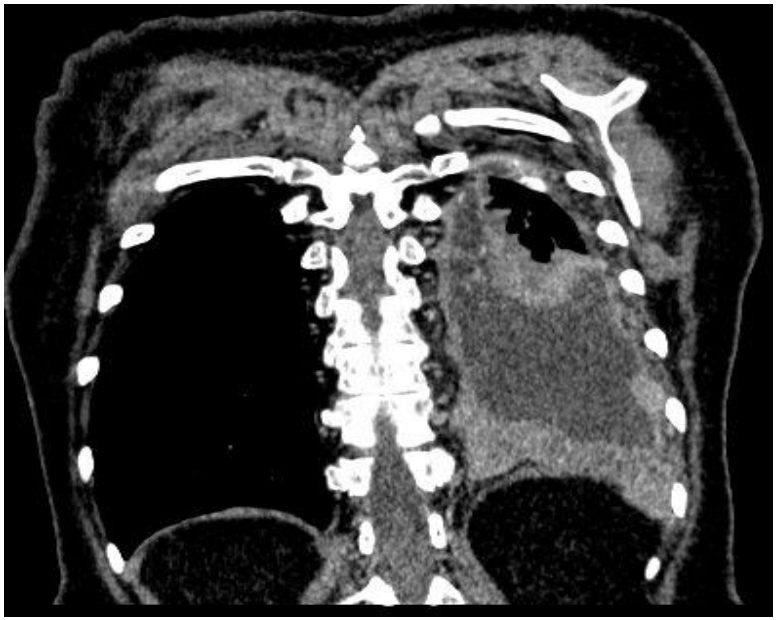

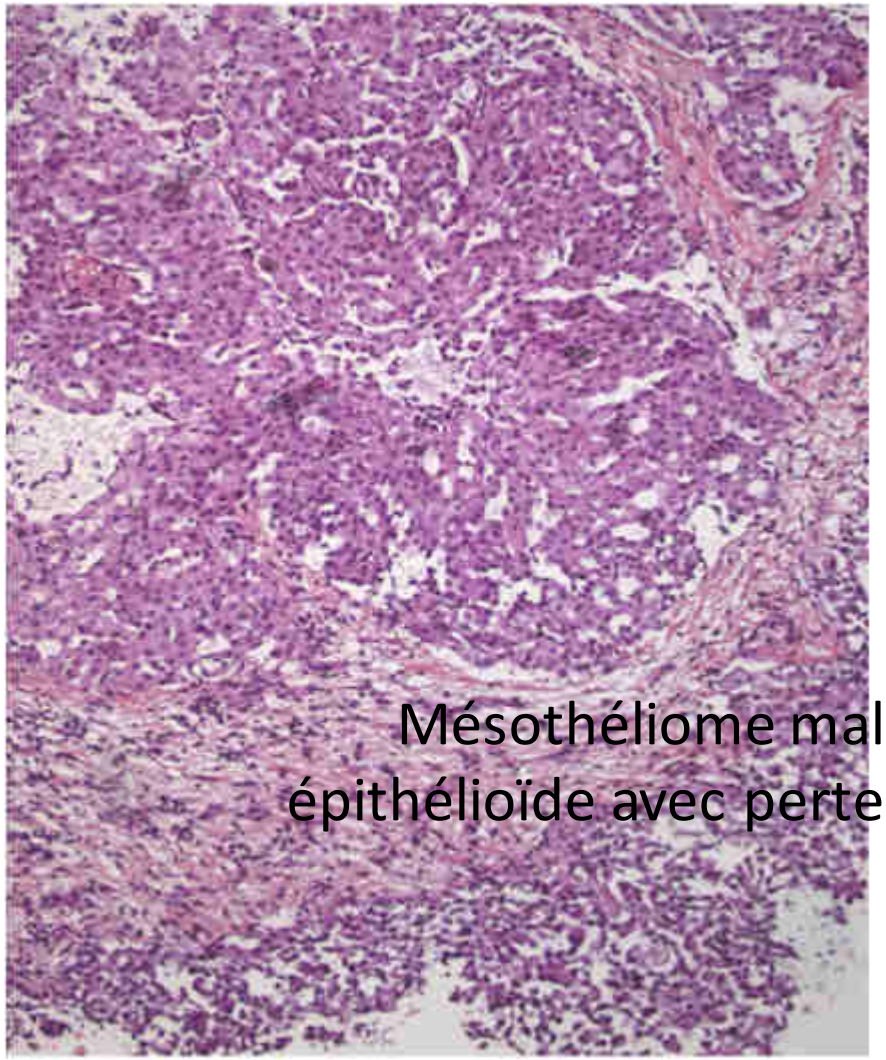

Mésothéliome malin invasif variante
épithélioïde avec perte d'expression de BAP1

Pour conclure

- Diagnostic histologique de MM = Gold standard
- Perte expression BAP1 et/ou délétion *p16*
  - ► MME (B) certain (100% de spécificité)
  - ► Diagnostic de HMA réactionnelle exclu

- Absence d'anomalies BAP1 et/ou *p16* : HMA réactionnelle et MM possibles
  - ► Sensibilité moyenne

Diagnostic de MM possible en CYTOLOGIE avec certification Mésopath

- Contexte clinique et anomalies radiologiques évocatrices d'un MM
- Echantillon avec cellularité suffisante
- Cellules atypiques de nature mésothéliales certaine
- Perte de BAP1 avec contrôle interne et/ou délétion *p16*

Husain AN. Guidelines for Pathologic Diagnosis of Malignant Mesothelioma 2017 Update of the Consensus Statement From the International Mesothelioma Interest Group. Arch Pathol Lab Med. 2018

Churg A, Sheffield BS, Galateau-Salle F. New Markers for Separating Benign From Malignant Mesothelial Proliferations: Are We There Yet? Arch Pathol Lab Med. 2016

Hwang H. Utility of BAP1 Immunohistochemistry and p16 (CDKN2A) FISH in the Diagnosis of Malignant Mesothelioma in Effusion Cytology Specimens. Am J Surg Pathol. 2016

Galateau-Salle. WHO Committee for Tumors of the Pleura. The 2015 World Health Organization Classification of Tumors of the Pleura: Advances since the 2004 Classification. J Thorac Oncol. 2016

Berg KB. Utility of Methylthioadenosine Phosphorylase Compared With BAP1 Immunohistochemistry, and CDKN2A and NF2 Fluorescence In Situ Hybridization in Separating Reactive Mesothelial Proliferations From Epithelioid Malignant Mesotheliomas. Arch Pathol Lab Med 2018

Churg A. Highlights of the 14th international mesothelioma interest group meeting: Pathologic separation of benign from malignant mesothelial proliferations and histologic/molecular analysis of malignant mesothelioma subtypes. Lung Cancer 2018

mes PATH im@ec

European Society of Pathology

31st European Congress of Pathology

Pathology is Nice

7 – 11 September 2019
Nice, France

Table 5. Immunohistochemical Markers Used in the Differential Diagnosis of Pleural Malignant Mesothelioma Versus Metastatic Renal Cell Carcinomas

Marker	Current Value/Comments
Epithelioid mesothelioma (positive mesothelioma markers)	
Calretinin	*Very useful*. Essentially all mesotheliomas are positive, and the staining is often strong and diffuse with nuclear and cytoplasmic staining; 4%–10% of renal cell carcinomas are focally positive.
Cytokeratin 5 or 5/6	*Very useful*. About 75%–100% of mesotheliomas are positive. Renal cell carcinomas are negative.
Podoplanin (D2-40)	*Very useful*. About 80%–100% of mesotheliomas show positivity along the cell membrane. Renal cell carcinomas are negative.
Mesothelin	*Very useful*. All (100%) of mesotheliomas are positive. Renal cell carcinomas are negative.
WT1	*Useful*. Approximately 70%–93% of mesotheliomas show nuclear positivity; 4% of renal cell carcinomas are positive.
Renal cell carcinoma (positive carcinoma markers)	
PAX8	*Very useful*. About 85%–100% of renal cell carcinomas are positive. Mesotheliomas are mostly negative.
PAX2	*Useful*. About 60%–75% of renal cell carcinomas are positive. Mesotheliomas are negative.
Claudin 4	*Useful*. About 90% of renal cell carcinomas are positive. Mesotheliomas are negative.
CD15 (Leu-M1)	*Useful*. About 65% of renal cell carcinomas are positive. Mesotheliomas only rarely show focal positivity. Can stain any necrotic tissue.
RCC Ma	*Somewhat useful*. About 50%–70% of renal cell carcinomas are positive; 28% of mesotheliomas are focally positive.
Napsin A	*Limited utility*. About 30% of renal cell carcinomas are positive. Mesotheliomas are negative.
MOC31	*Limited utility*. About 50% of renal cell carcinomas are positive; 2%–10% of mesotheliomas show focal staining.
BER-EP4	*Not useful*. About 40% of renal cell carcinomas are positive; ≤20% of mesotheliomas are focally positive.
CD10	*Not useful*. About 80% of renal cell carcinomas are positive. About 50% of mesotheliomas are positive.
BG8 (Lewis^{Y})	*Not useful*. About 4% of renal cell carcinomas and 3% –7% of mesotheliomas are positive.

Husain AN et al. Guidelines for Pathologic Diagnosis of Malignant Mesothelioma 2017 Update of the Consensus Statement From the International Mesothelioma Interest Group. Arch Pathol Lab Med. 2018