SEANCE FLASH SFP- CARREFOUR PATHOLOGIE 2018

Que doit faire le pathologiste en 2018 devant un paragangliome/phéochromocytome?

Emmanuelle Leteurtre, Lille

FACULTE DE MEDECINE
UNIVERSITE DE LILLE 2
HENRI WAREMBOURG

Université de Lille

Centre Hospitalier Régional Universitaire de Lille

Paragangliome/ Phéochromocytome en 2018

Diagnostic

Histopronostic

Identification des formes familiales

Diagnostic positif

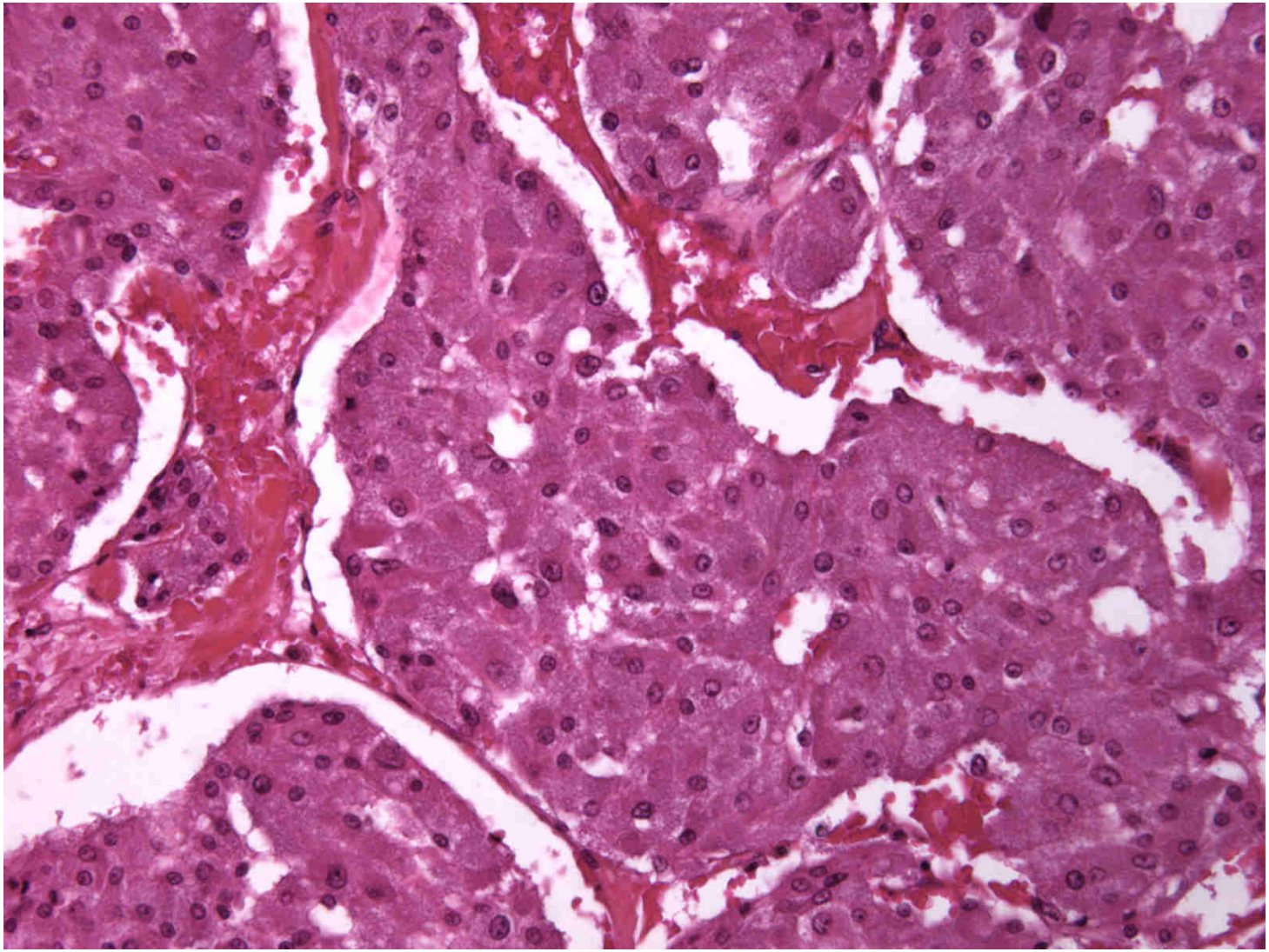

Diagnostic positif

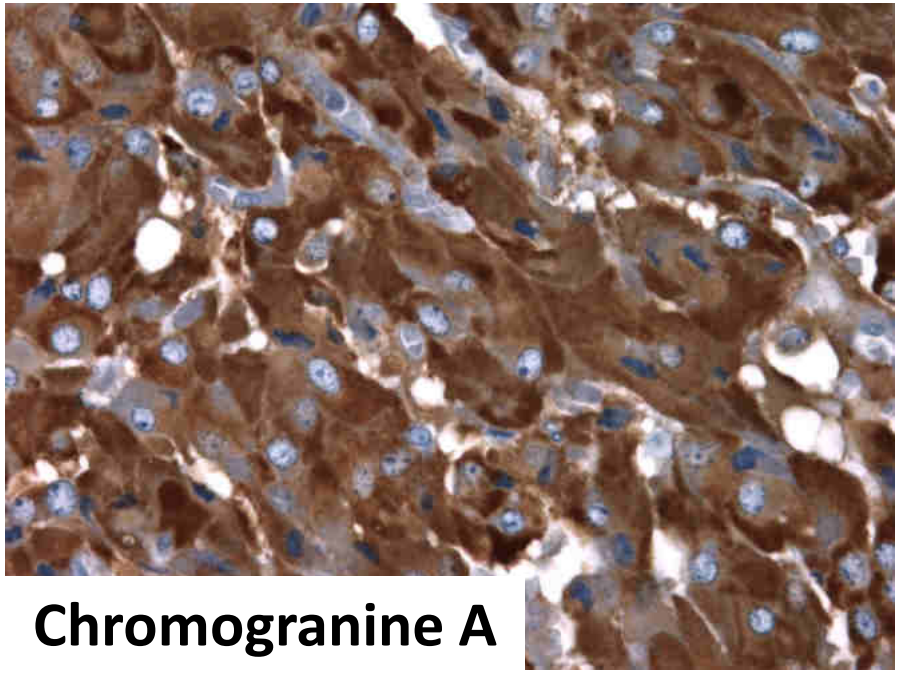

Chromogranine A

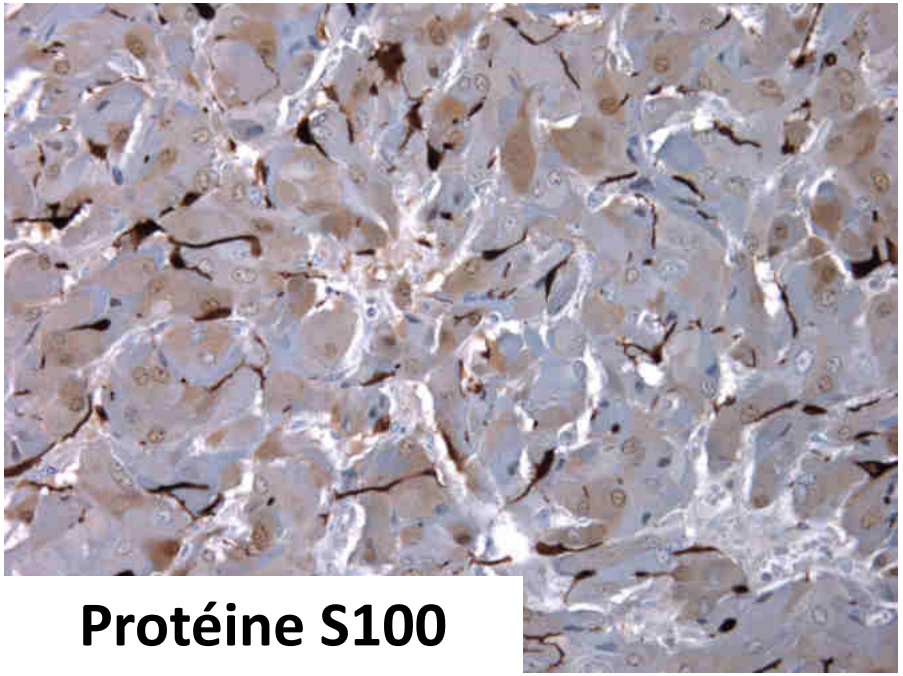

Protéine S100

Diagnostic positif – difficultés dans la surrénale

- **Cellules oxyphiles possibles à la fois pour les phéochromocytomes et les tumeurs de la corticosurrénale avec un profil immunohistochimique inattendu**
- **Certains phéochromocytomes – ACTH- cushing**

	Chromogranine A	Mélanine A	Inhibine	SF1
Phéochromocytome	++	-	-	-
Tumeur de la corticosurrénale	-	+	+	+
Phéochromocytome à cellules oxyphiles	+	+/-	+/-	-

Diagnostic positif – difficultés dans la surrénale

- **Cellules claires**
- **Penser à l'éventualité d'une métastase surrénalienne d'un carcinome rénal (EMA et PAX8 positifs)**

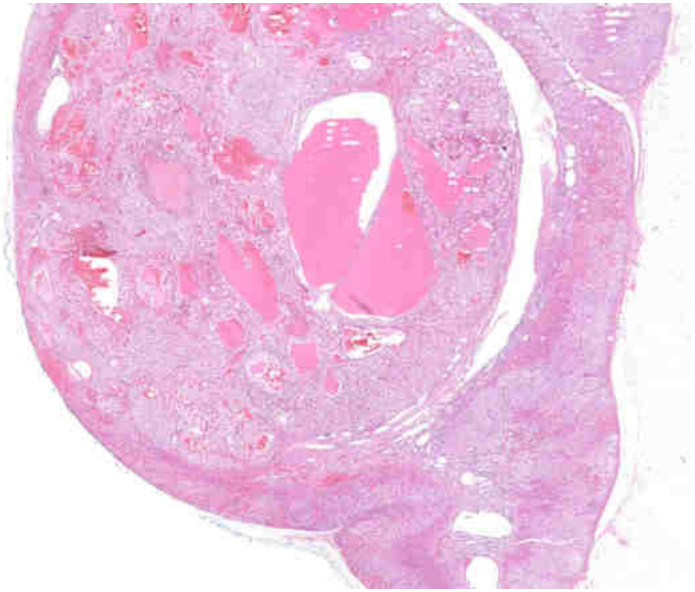

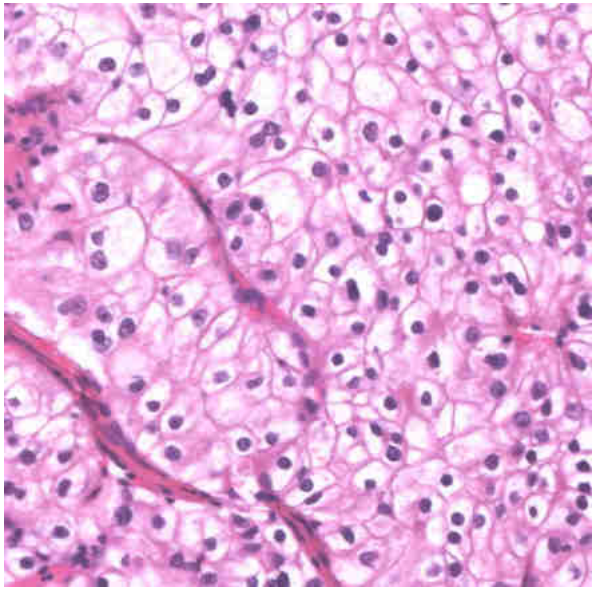

PAX 8 +

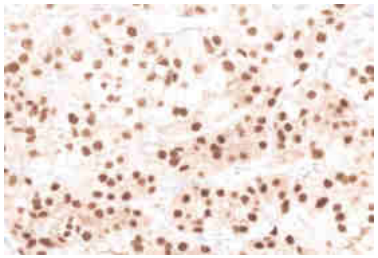

Diagnostic positif – difficultés hors surrénale

- **Penser au paragangliome** devant toute tumeur d'aspect endocrine de bas grade

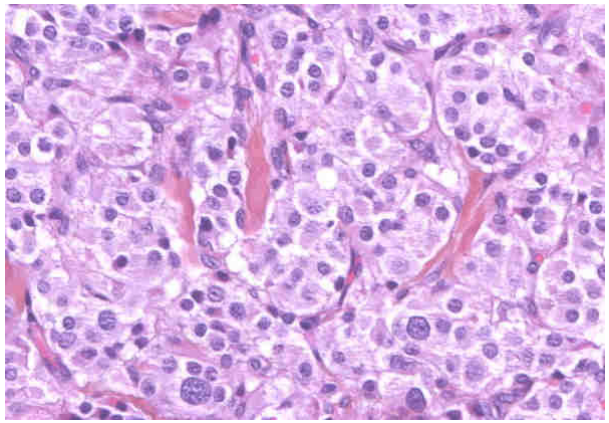

	Chromogranine A	Synaptophysine	CK
Paragangliome	+	+	-
Tumeur neuroendocrine	+	+	+

Diagnostic positif – cas rares

- **Tumeurs combinant phéochromocytome/paragangliome et tumeur neuroblastique ou nerveuse périphérique**
- **Stroma schwannien/ fond fibrillaire**
- **HES**

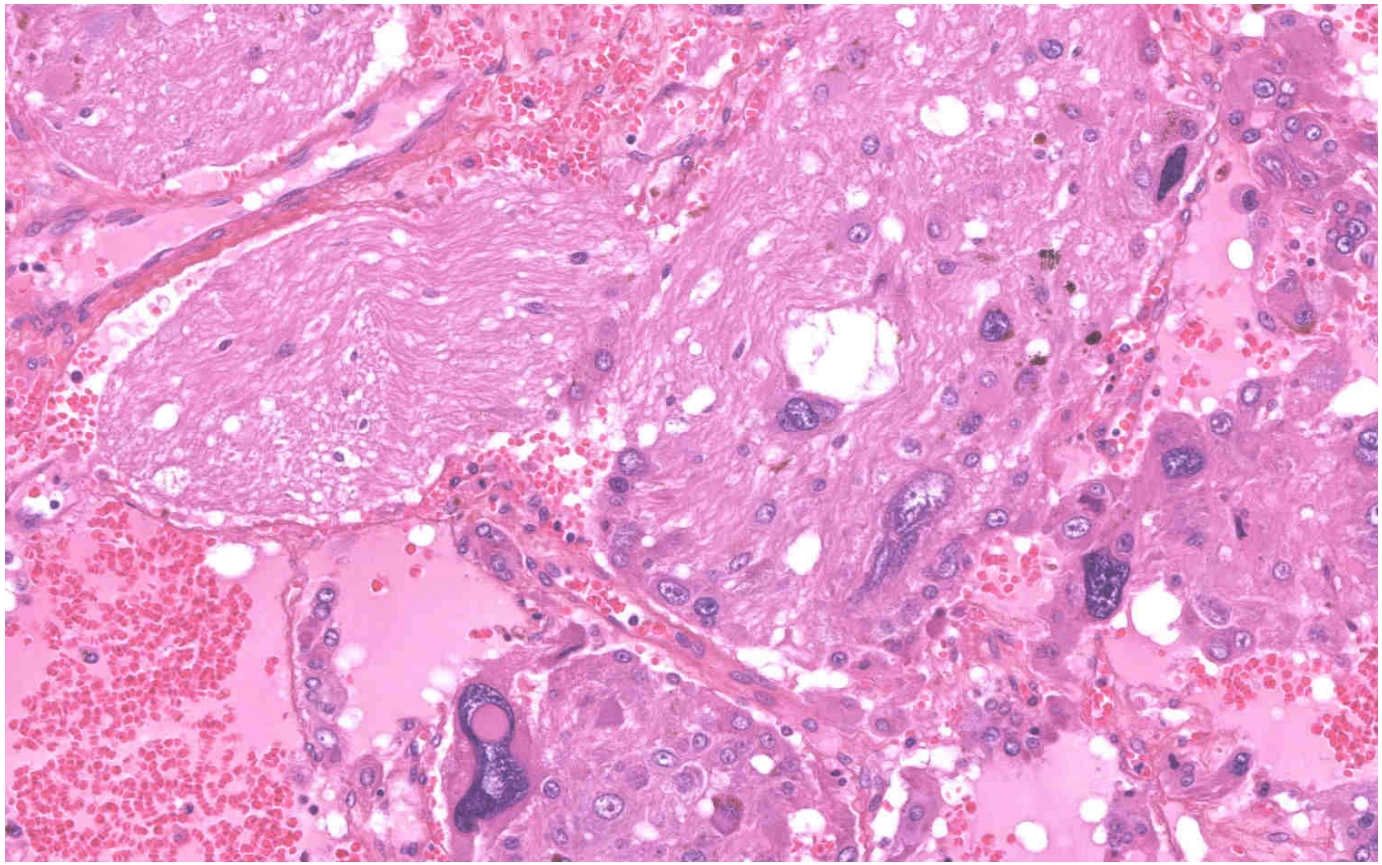

Diagnostic

Critères diagnostiques bien établis en 2018

- **Bonne connaissance des diagnostics différentiels**
- **Bonne connaissance des résultats immunohistochimiques**

Quel est le marqueur le plus utile pour le diagnostic différentiel entre tumeur neuroendocrine et paragangliome ?

a SDH
b chromogranine B
c cytokératines
d synaptophysine

Histopronostic

- **Tout phéochromocytome/paragangliome présente un potentiel de malignité (OMS 2017)** ***Nouveauté*** **2018**

- **Preuve de malignité – métastase foie, os, poumon, ganglion**

- **15% des phéochromocytomes/paragangliomes**

- **Risque de métastase plus élevé**

- **Taille tumorale >5 cm**
- **Paragangliome abdominal ou thoracique**
- **Nécrose**
- **Mitoses >3/10 HPF**
- **Infiltration tissus avoisinants**

- **Angioinvasion**
- **Hypercellularité**
- **Architecture en larges nids**
- **Ki-67 >3-5%**

Turchini J *et al.* Histopathology 2018;72:97-105

Histopronostic

Nécrose

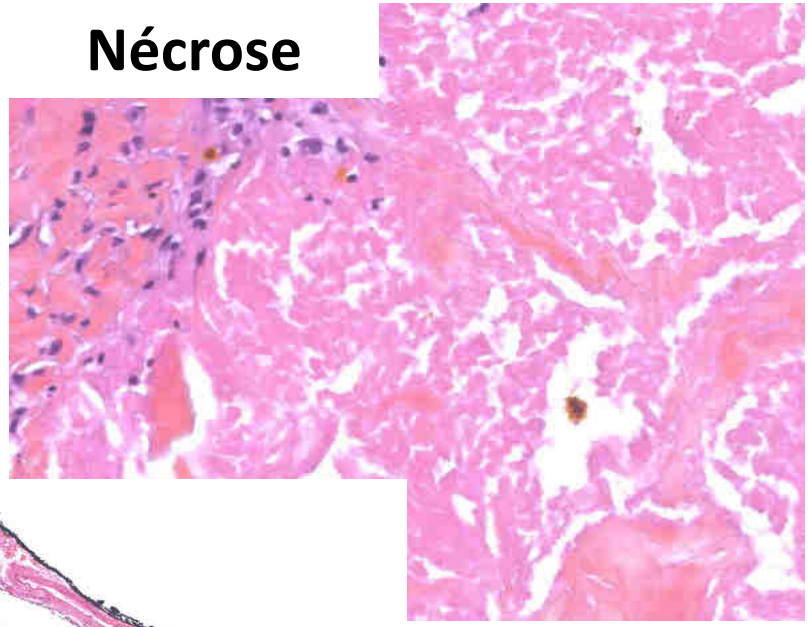

Infiltration capsule

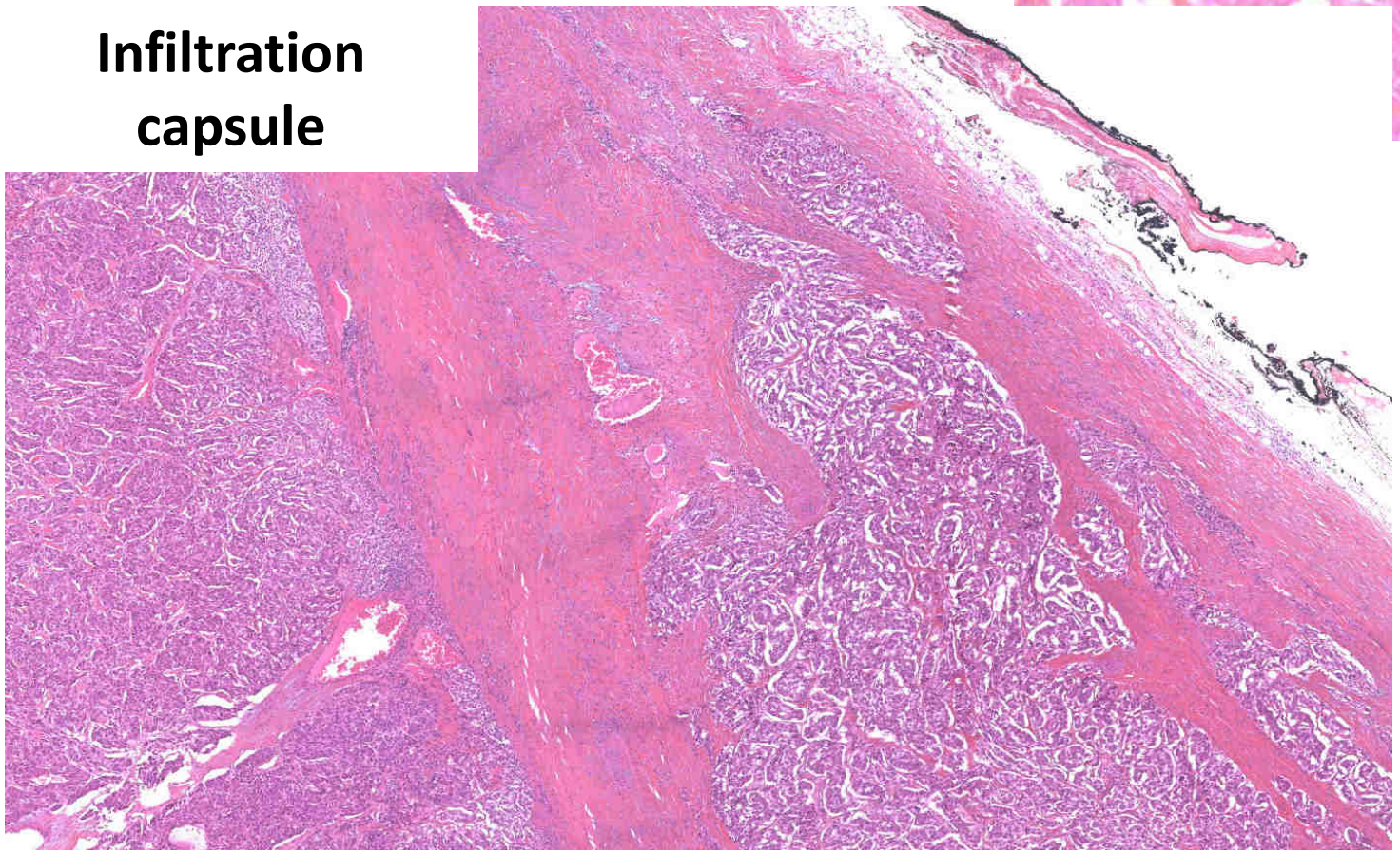

Histopronostic

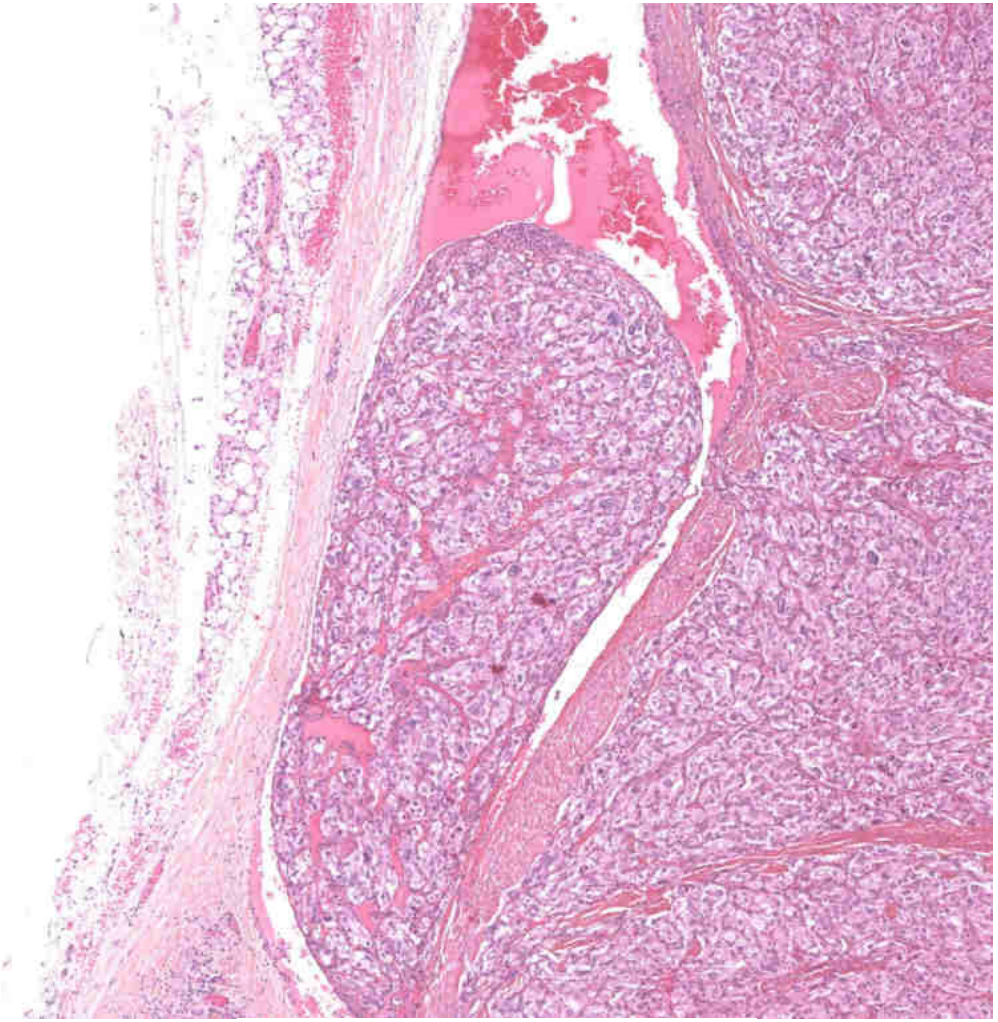

Angioinvasion

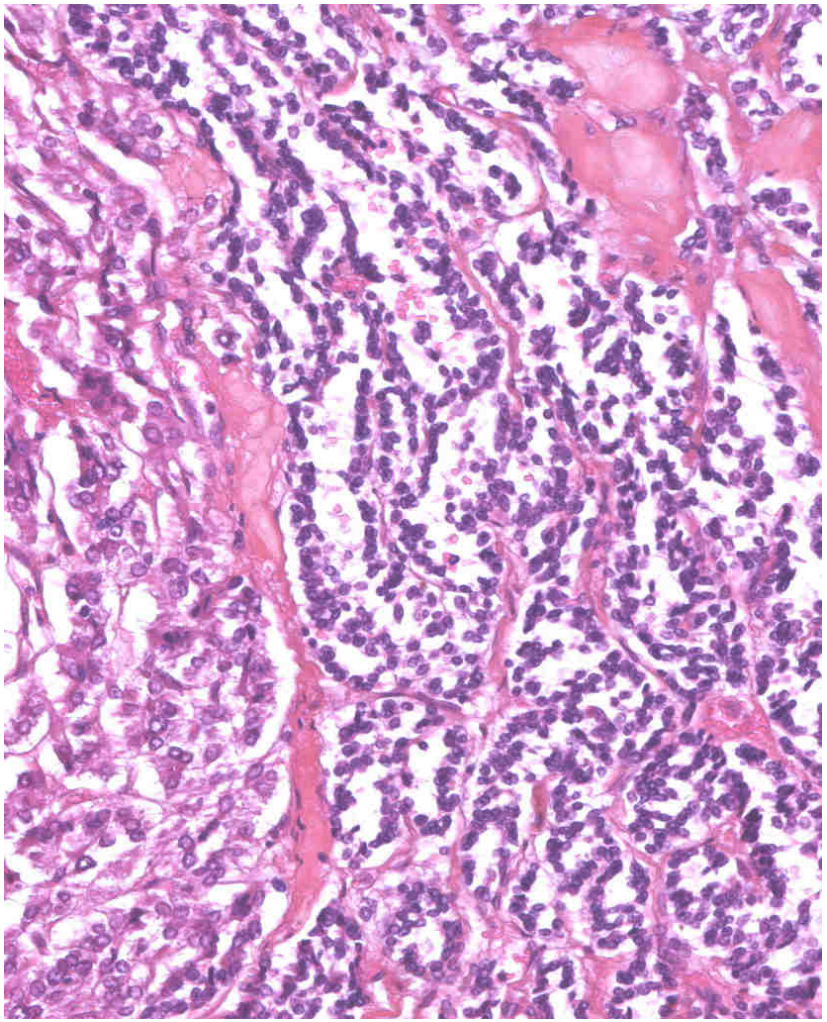

hypercellularité

Histopronostic - scores

- **Utilisation inégale en pratique**

- **Score PASS (0 à 20 ; seuil ≥4)**
  - Invasion vasculaire
  - Invasion capsulaire
  - Infiltration de la graisse
  - Architecture diffuse/larges nids
  - Nécrose
  - Forte cellularité
  - Cellules fusiformes
  - Monotonie cellulaire
  - Mitoses >3/10 HPF
  - Mitose anormale
  - Pléiomorphisme nucléaire
  - Hyperchromatisme nucléaire

- **Score GAPP (0 à 10)**
  - Architecture (nids réguliers, larges nids irréguliers, pseudorosettes)
  - Cellularité (faible, modérée, forte)
  - nécrose (absente, présente)
  - Invasion capsulaire ou vasculaire (absente, présente)
  - Ki67 (<1, 1-3, >3)
  - Type de catécholamine (épinéphrine, norépinéphrine, non fonctionnel)

Thompson LDR. Am J Surg Pathol 2002;26:551-66.
Kimura N *et al*. Endocrine-Related Cancer 2014;21:405-14.

Identification des formes familiales

- **Histoire familiale, multifocalité, patients jeunes**
- **Etude génétique ++**
- **30-40% des cas**

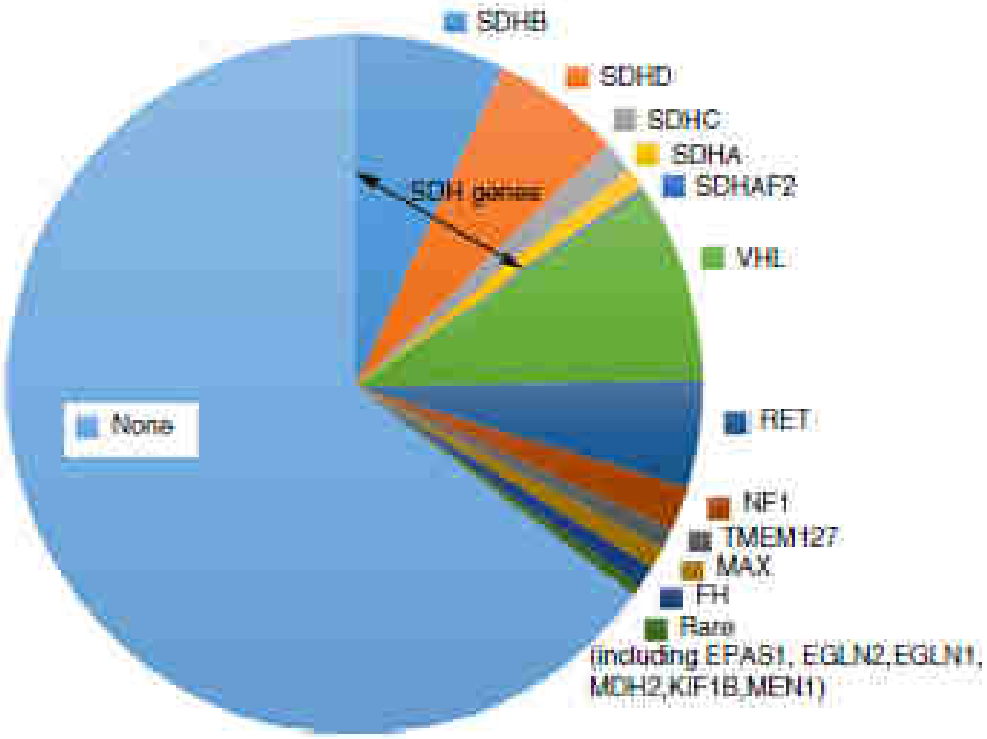

Turchini J *et al.* Histopathology 2018;72:97-105

Identification des formes familiales

- **Hyperplasie médullaire**
  - **NEM2**
- **Cellules claires**
  - **Von Hippel - Lindau**
  - **Complexe *SDH***
- **Stroma myxoide**
  - **Von Hippel - Lindau**
- **Capsule riche en vaisseaux**
  - **Von Hippel - Lindau**

Turchini J *et al.* Histopathology 2018;72:97-105

Identification des formes familiales

Etude immunohistochimique – anti-SDHB et anti-SDHA

Perte d'expression

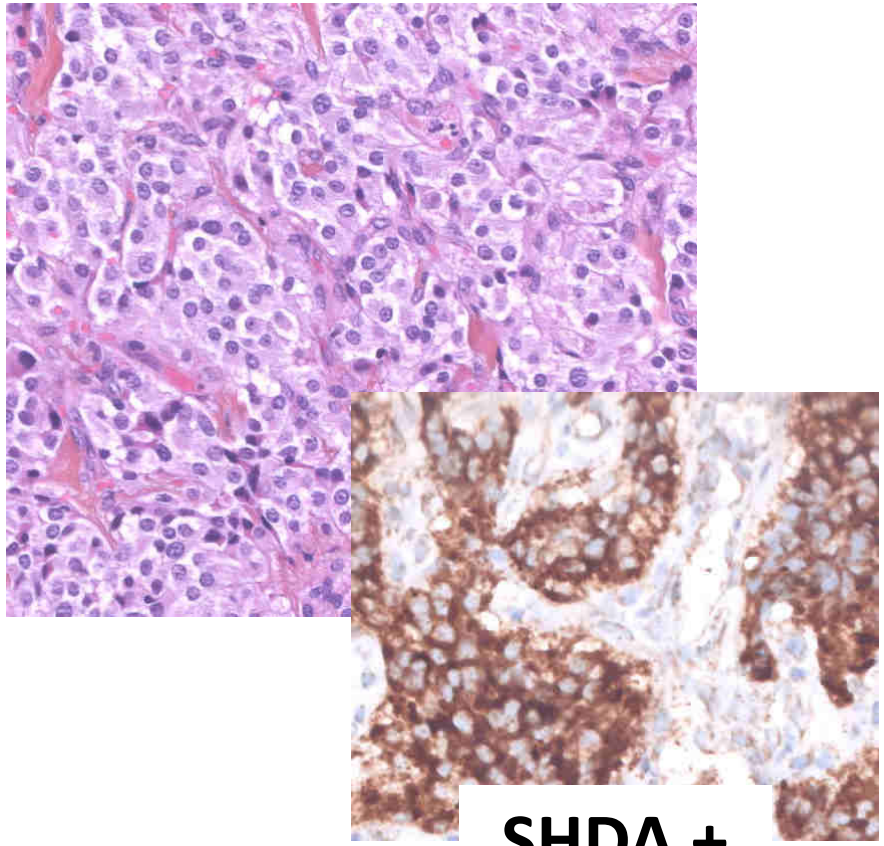

SHDA +

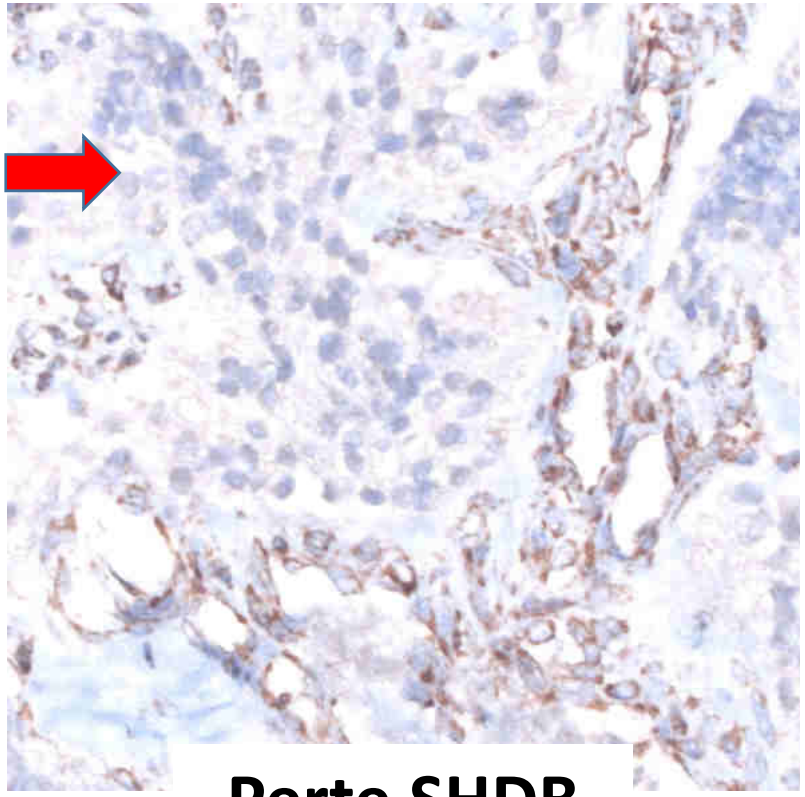

Perte SHDB

Signification de la perte d'expression SDHA

- Anomalie génétique germinale gène *SDHA*

Signification de la perte d'expression SDHB

- Anomalie génétique germinale complexe *SDH* (*SDHA, SDHB, SDHC, SDHD*..)
- Associé à un risque élevé de métastase

Histopronostic

Identification des formes familiales

Turchini J *et al.* Histopathology 2018;72:97-105

Que doit retenir le pathologiste en 2018 devant un paragangliome/phéochromocytome?

Particularités des cellules oxyphiles

- **Immunoréactivité inattendue (phéo versus cortico)**

Particularités des cellules claires

- **Métastases K rein**
- **Formes familiales (VHL et complexe *SDH*)**

Tout phéochromocytome/paragangliome présente un potentiel de malignité (OMS 2017)

Etude immunohistochimique - anti-SDHB et anti-SDHA
Identification des formes familiales complexe *SDH*
Histopronostic