Symposium SFP / SFCC
Les glandes salivaires:
Le point sur les nouveautés en cytopathologie et pathologie

CYTOPONCTION ECHOGUIDEE D'UNE MASSE SALIVAIRE: TECHNIQUE ET INTERETS

LE SYSTEME DE MILAN: TUMEURS BENIGNES – TUMEURS A POTENTIEL DE MALIGNITE INCERTAIN

C. Bigorgne – Pathologiste
Centre de Pathologie et d'Imagerie, Paris 14e

Introduction

Identifier et trier les lésions pour lesquelles il existe une prise en charge clinique et thérapeutique précise

Malgré ses limites diagnostiques, la cytoponction à l'aiguille fine (CPAF) est la procédure la plus efficace et la moins invasive pour accomplir cette tâche

Séquence diagnostique initiale d'une masse salivaire (clinique, IRM ++)

La découverte continue d'altérations génétiques et la mise au point de tests moléculaires en découlant augmentent la spécificité des résultats diagnostiques de certaines lésions en cyto- et en histopathologie.

Introduction

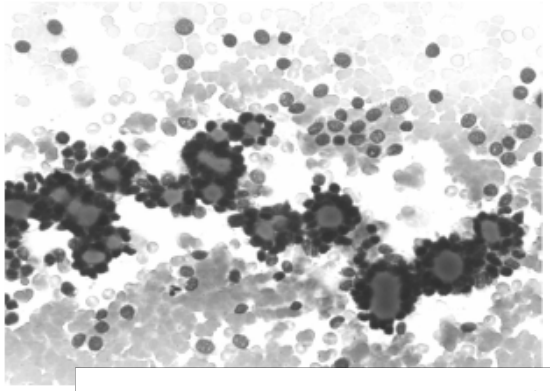
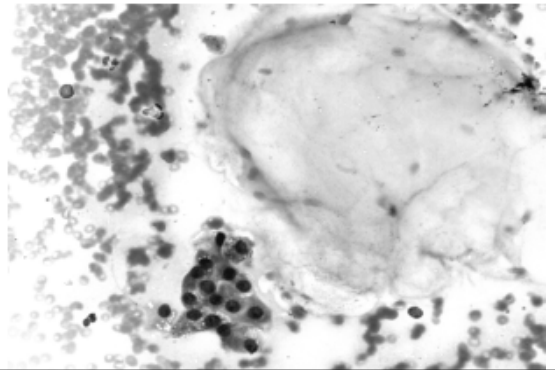
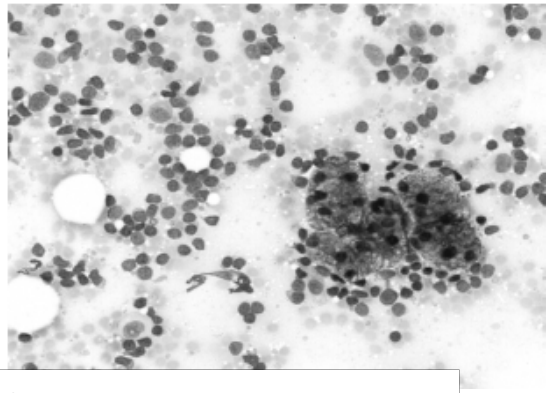

Le diagnostic cytologique des lésions des glandes salivaires est un des domaines les plus difficiles de la cytopathologie du fait de:

- la très grande diversité des tumeurs salivaires
- l'hétérogénéïté tissulaire au sein d'une même tumeur
- les similitudes de présentation cytologique de nombreuses tumeurs entre elles

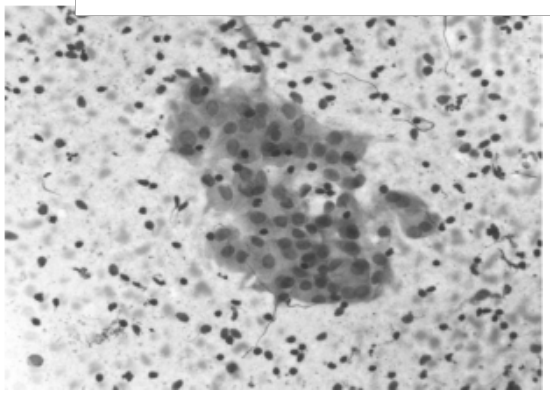
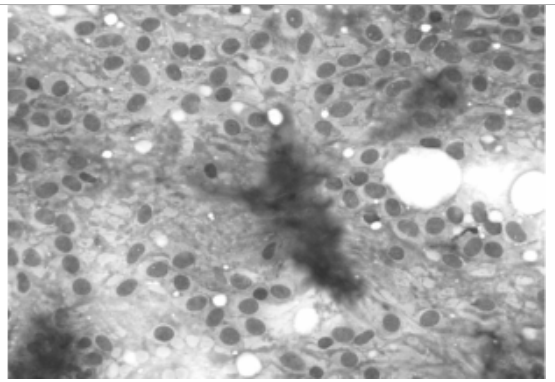
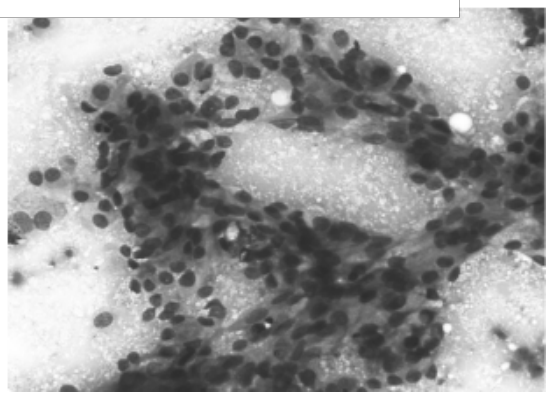

Introduction: le système de Milan

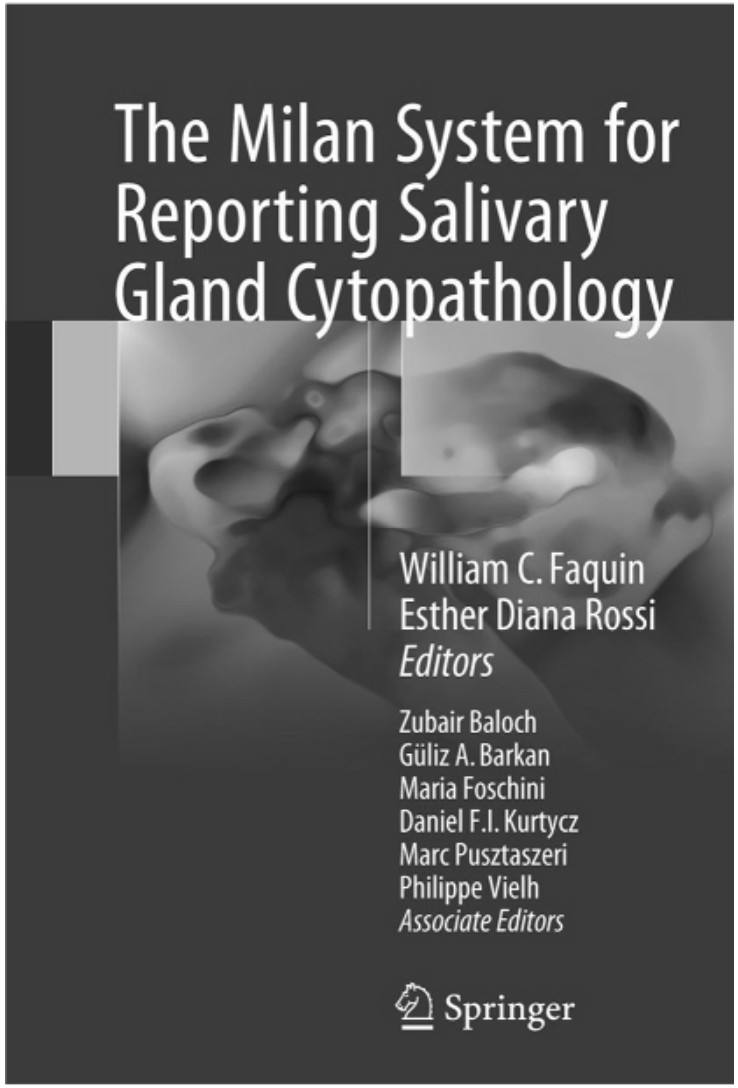

Faquin WC, Rossi ED (eds) 2018. The Milan System for Reporting Salivary Gland Cytopathology – Springer, New York.

Pourquoi le Milan maintenant?

Besoin d'une terminologie logique et pragmatique

Buts

- Uniformiser le langage ACP
- Permettre une meilleure compréhension entre pathologistes et cliniciens
- Permettre une meilleure communication entre les différentes institutions
- Améliorer la prise en charge des patients

Technique de prélèvement d'une masse salivaire: La cytoponction guidée par l'échographie

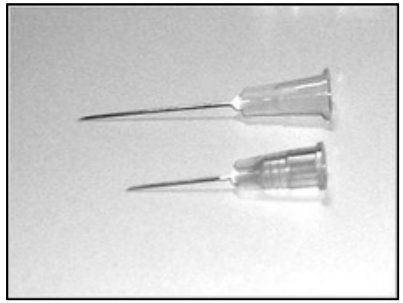

- Aiguilles fines 23 à 27 Gauge (entre 20 et 40 mm)
- Technique dite « de capillarité »: SANS ASPIRATION
  (sauf pour les masses exclusivement kystiques)
- 1 ou 2 passages radiés
- A deux ou quatre mains (notre équipe)
- Matériel recueilli sur lames (MGG) ou monocouche

Le guidage échographique: pourquoi? Fiabilité du diagnostic – Sécurité de la procédure

Cibler la masse pour adapter la longueur de l'aiguille à utiliser et définir l'abord plus ou moins tangentiel en fonction de la profondeur de la cible

Sélectionner la composante charnue d'une masse hétérogène

Visualiser les zones hypervascularisées pour les éviter

Technique de Cytoponction: guidage échographique: Localisation et volume de la masse Masse hétérogène et vascularisation

Accéder à la cible en profondeur

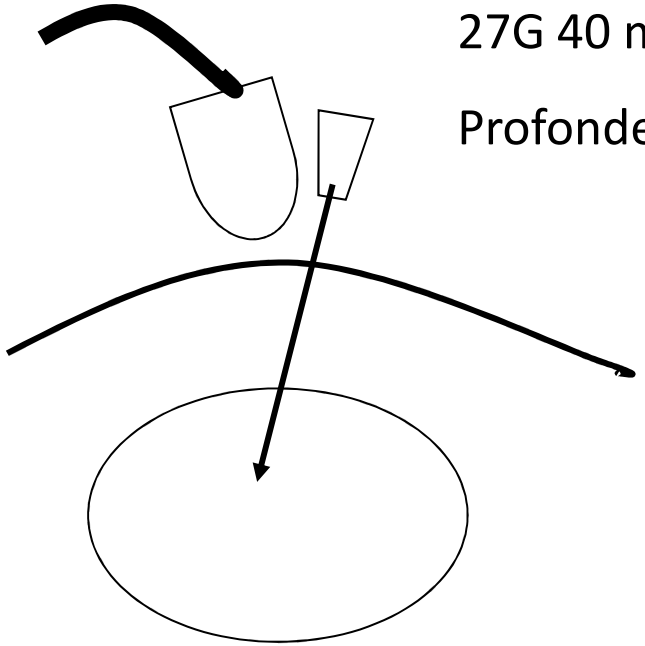

27G 40 mm

Profondeur

Éviter de transfixier la lésion

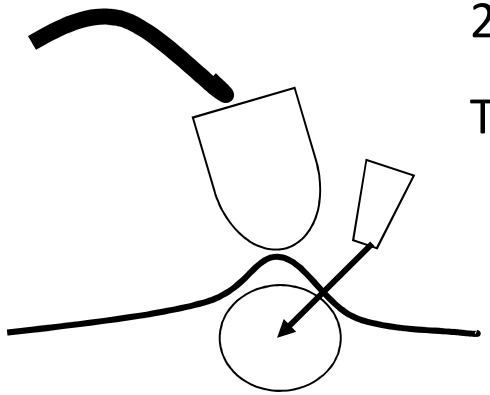

27G 20 mm

Tangentiel

Prélèvement sélectif de la zone charnue

En évitant les zones hypervascularisées

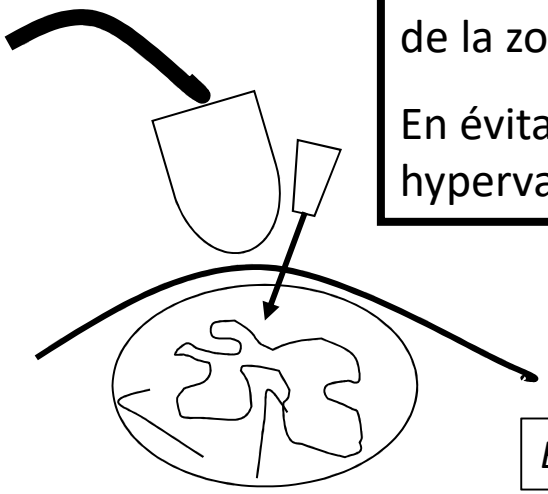

Limitation du geste de CPAF: localisation au niveau du lobe profond de la parotide

Bénédicte Royer

Technique de Cytoponction
Intérêt du guidage échographique

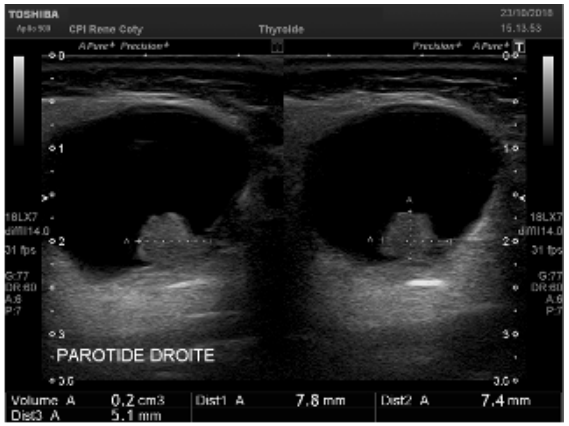

Gilles Russ

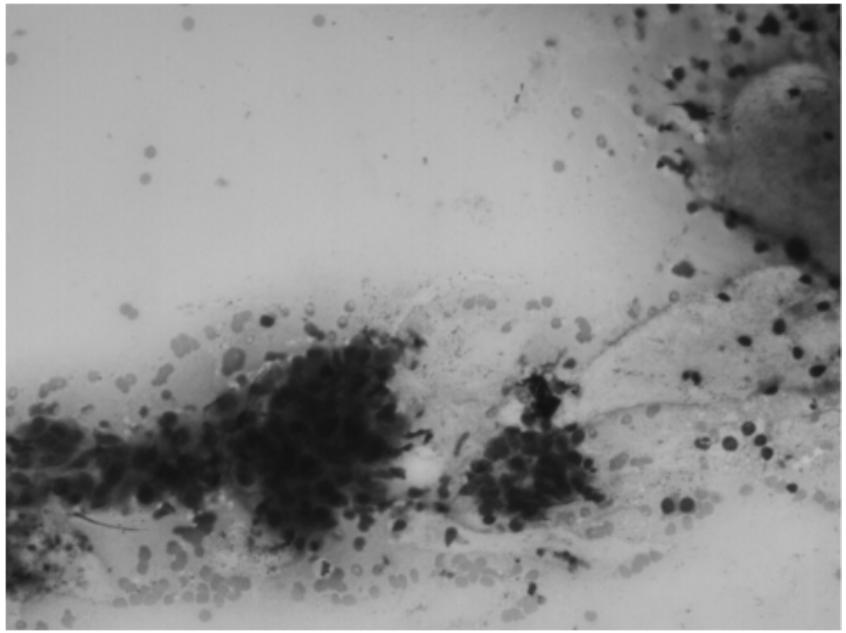

Le guidage échographique permet:

- Prélèvement sélectif de la zone charnue
- Suivi en temps réel de l'aiguille
- Visualisation de l'aiguille dans la cible
- Limitation du risque traumatique

(Siewert J Ultrasound Med 2004)

Complications de la cytoponction: rares

- Saignement intra-tumoral ⟶ limité par
  doppler préalable / guidage échographique / aiguilles de très fin calibre
- Modifications tissulaires post-ponction
  nécrose (lésions à cell. oncocytaires) / tissu de granulation / remaniements métaplasiques /images de pseudo-effraction capsulaire
  (Mukunyadzi Am J Clin Pathol 2000, Siewert J Ultrasound Med 2004)
- Dissémination sur le trajet de ponction ⟶ Risque très faible
  aiguilles de très petit calibre (27G) / technique de capillarité (pas d'aspiration) / un seul passage par masse / guidage échographique

Limitations du geste

- Essentiellement liées au siège de la lésion
  (lobe profond parotide / gl salivaires accessoires – siège palatin)
- Phénomènes douloureux (T malignes: carc adénoïde kystique)

Le système de Milan - 2018

Table 1.1 Milan System for Reporting Salivary Gland Cytopathology: diagnostic categories, definitions, and explanatory notes

Diagnostic category and definition	Explanatory notes
I. *Non-Diagnostic* Insufficient cellular material for a cytologic diagnosis	• This diagnostic category should only be used after all the material has been processed and examined • Exceptions include matrix material and mucinous cyst contents
II. *Non-Neoplastic* Benign entities such as chronic sialadenitis, reactive lymph node, granulomas, and infection	• The ROM for this category would be expected to be low if strict inclusion criteria are applied • Specimens will include those lacking cytomorphologic evidence of a neoplastic process • Inflammatory, metaplastic, and reactive changes • Specimens showing evidence of reactive lymphoid tissue (flow cytometry is recommended based on clinical and morphologic suspicion)
III. *Atypia of Undetermined Significance (AUS)* (≤10% of all salivary gland FNA samples); containing limited atypia; indefinite for a neoplasm	• Samples are indefinite for a neoplasm; a neoplastic process cannot be excluded after examination of all the cellular material • A majority of these FNAs will represent reactive atypia or poorly sampled neoplasms
IV. *Neoplasm*	
A. *Benign* Reserved for benign neoplasms diagnosed based on established cytologic criteria	• This category will include classic cases of pleomorphic adenoma, Warthin tumor, lipoma, etc
B. *Salivary Gland Neoplasm of Uncertain Malignant Potential (SUMP)* Reserved for FNA samples that are diagnostic of a neoplasm; however, diagnosis of a specific entity cannot be made	• This diagnosis should be used for cases where a malignant neoplasm cannot be excluded. • A majority of these cases will include cellular benign neoplasms, neoplasms with atypical features, and low-grade carcinomas
V. *Suspicious for Malignancy (SM)* This category is for FNA samples showing features that are highly suggestive of, but not unequivocal for malignancy.	• The FNA report should state which type of malignant tumor is suspected or provide a differential diagnosis • A majority of specimens in this category will be high-grade carcinoma on histopathologic follow-up (An attempt should be made on histopathologic examination to subclassify the neoplasm following complete surgical excision into specific types and grades of carcinoma for cytologic-histologic correlation).
VI. *Malignant* This category is for FNA specimens that are diagnostic of malignancy	• An attempt should be made to subclassify the neoplasm into specific types and grades of carcinoma: e.g., low-grade (low-grade mucoepidermoid carcinoma) vs. high-grade (salivary duct carcinoma) "Other" malignancies such as lymphomas, metastases, and sarcomas are also included in this category and should be specifically designated

ROM risk of malignancy, *FNA* fine-needle aspiration

Table 1.2 The Milan System for Reporting Salivary Gland Cytopathology: implied risk of malignancy and recommended clinical management

Diagnostic category	Risk of malignancy (%)[a]	Management[b]
I. Non-Diagnostic[c]	25	Clinical and radiologic correlation/repeat FNA
II. Non-Neoplastic	10	Clinical follow-up and radiologic correlation
III. Atypia of undetermined significance (AUS)	20[d]	Repeat FNA or surgery
IV. Neoplasm		
A. Neoplasm: Benign	<5	Surgery or clinical follow-up[e]
B. Neoplasm: Salivary Gland Neoplasm of Uncertain Malignant Potential (SUMP)	35	Surgery[f]
V. Suspicious for malignancy (SM)	60	Surgery[f]
VI. Malignant	90	Surgery[f, g]

Diagnostic Categories: Diagnostic category numbers should not be used without the category designation in cytology reports. FNA fine-needle aspiration

[a]The following ranges for risk of malignancy for diagnostic categories have been cited in the literature: Non-Diagnostic 0–67%; Non-Neoplastic 0–20%; AUS 10–35%; Neoplasm: Benign 0–13%; SUMP 0–100%; Suspicious for Malignancy 0–100%; and Malignant 57–100% (Colella et al. [2]; Griffith et al. [3]; Liu et al. [5]; Rossi et al. [6]; Wei et al. [12], Schmidt et al. [20])

[b]For detailed discussion see Chap. 9, "Clinical Management"

[c]Specimen adequacy criteria have not been validated

[d]A limited number of studies in the literature have classified cases either as atypical or inconclusive

[e]A subset of patients may be followed clinically

[f]Intraoperative consultation may be helpful to determine the extent of surgery

[g]Extent of surgery depends upon type and grade of malignant tumor

Principes généraux

- 6 catégories diagnostiques
- Risque de malignité associé
- Recommandations de prise en charge clinique

Faquin WC, Rossi ED (eds) 2018. The Milan System for Reporting Salivary Gland Cytopathology – Springer, New York.

Le système de Milan - 2018

Table 1.1 Milan System for Reporting Salivary Gland Cytopathology: diagnostic categories, definitions, and explanatory notes

Diagnostic category and definition	Explanatory notes
I. *Non-Diagnostic* Insufficient cellular material for a cytologic diagnosis	• This diagnostic category should only be used after all the material has been processed and examined • Exceptions include matrix material and mucinous cyst contents
II. *Non-Neoplastic* Benign entities such as chronic sialadenitis, reactive lymph node, granulomas, and infection	• The ROM for this category would be expected to be low if strict inclusion criteria are applied • Specimens will include those lacking cytomorphologic evidence of a neoplastic process • Inflammatory, metaplastic, and reactive changes • Specimens showing evidence of reactive lymphoid tissue (flow cytometry is recommended based on clinical and morphologic suspicion)
III. *Atypia of Undetermined Significance (AUS)* (≤10% of all salivary gland FNA samples); containing limited atypia; indefinite for a neoplasm	• Samples are indefinite for a neoplasm; a neoplastic process cannot be excluded after examination of all the cellular material • A majority of these FNAs will represent reactive atypia or poorly sampled neoplasms
IV. *Neoplasm*	
A. *Benign* Reserved for benign neoplasms diagnosed based on established cytologic criteria	• This category will include classic cases of pleomorphic adenoma, Warthin tumor, lipoma, etc
B. *Salivary Gland Neoplasm of Uncertain Malignant Potential (SUMP)* Reserved for FNA samples that are diagnostic of a neoplasm; however, diagnosis of a specific entity cannot be made	• This diagnosis should be used for cases where a malignant neoplasm cannot be excluded. • A majority of these cases will include cellular benign neoplasms, neoplasms with atypical features, and low-grade carcinomas
V. *Suspicious for Malignancy (SM)* This category is for FNA samples showing features that are highly suggestive of, but not unequivocal for malignancy.	• The FNA report should state which type of malignant tumor is suspected or provide a differential diagnosis • A majority of specimens in this category will be high-grade carcinoma on histopathologic follow-up (An attempt should be made on histopathologic examination to subclassify the neoplasm following complete surgical excision into specific types and grades of carcinoma for cytologic-histologic correlation).
VI. *Malignant* This category is for FNA specimens that are diagnostic of malignancy	• An attempt should be made to subclassify the neoplasm into specific types and grades of carcinoma: e.g., low-grade (low-grade mucoepidermoid carcinoma) vs. high-grade (salivary duct carcinoma) "Other" malignancies such as lymphomas, metastases, and sarcomas are also included in this category and should be specifically designated

ROM risk of malignancy, *FNA* fine-needle aspiration

CATEGORIE NON DIAGNOSTIQUE (ou non significatif)

- cellularité insuffisante pour le diagnostic
- présence de cellules glandulaires salivaires non néoplasiques
- artéfacts de préservation
- prélèvement kystique exclusif, acellulaire et non ganglionnaire
- inflammation granulomateuse

Ne devrait pas excéder 10% des diagnostics cytologiques d'une même équipe

Le ROM devrait être bas si critères d'inclusion stricts càd absence de critère cytologique évident en faveur d'une lésion tumorale

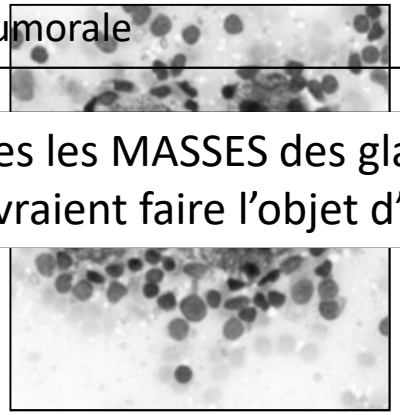

Rappel: seules les MASSES des glandes salivaires devraient faire l'objet d'une CPAF

Le système de Milan: « Neoplasm »
Préambule

CPAF Excellente spécificité pour distinguer TB et TM

Tumeurs des glandes salivaires 80% sont bénignes
dont 8/10 ADENOME PLEOMORPHE
TM de haut grade

⇨ DIAGNOSTIC CYTOLOGIQUE SIMPLE

D'OÙ

SENSIBILITE

86 – 100%

SPECIFICITE

> 98% pour AP et T de Warthin

81 à 98% pour le DD TB et TM FG / TM de HG

48 à 94% pour typer de façon précise le processus tumoral (notamment les TM)

Le système de Milan: « Neoplasm »: Généralités

IV. *Neoplasm*	TUMEURS BENIGNES Terme à réserver aux prélèvements pour lesquels le diagnostic de BENIGNITE est FORMEL en cytologie Caractéristiques cytomorphologiques bien établies
A. *Benign* Reserved for benign neoplasms diagnosed based on established cytologic criteria	
B. *Salivary Gland Neoplasm of Uncertain Malignant Potential (SUMP)* Reserved for FNA samples that are diagnostic of a neoplasm; however, diagnosis of a specific entity cannot be made	T SALIVAIRES à POTENTIEL de MALIGNITE INCERTAIN Terme à réserver aux aspects cytologiques pour lesquels le diagnostic de lésion tumorale est certain MAIS le diagnostic d'une entité histologique précise ne peut pas être fait La sous-catégorie TS à PMI devrait être utilisée pour les cas où une tumeur maligne ne peut être exclue

Faquin WC, Rossi ED (eds) 2018. The Milan System for Reporting Salivary Gland Cytopathology – Springer, New York.

Le système de Milan: « Neoplasm »: tumeurs bénignes

Neoplasm

Benign

FNA specimens showing cytomorphologic features of a benign epithelial or mesenchymal neoplasm

1. Epithelial origin[a]
   a. Pleomorphic Adenoma
   b. Warthin Tumor
   c. Oncocytoma
2. Mesenchymal origin
   a. Lipoma
   b. Schwannoma
   c. Lymphangioma
   d. Hemangioma

Faquin WC, Rossi ED (eds) 2018. The Milan System for Reporting Salivary Gland Cytopathology – Springer, New York.

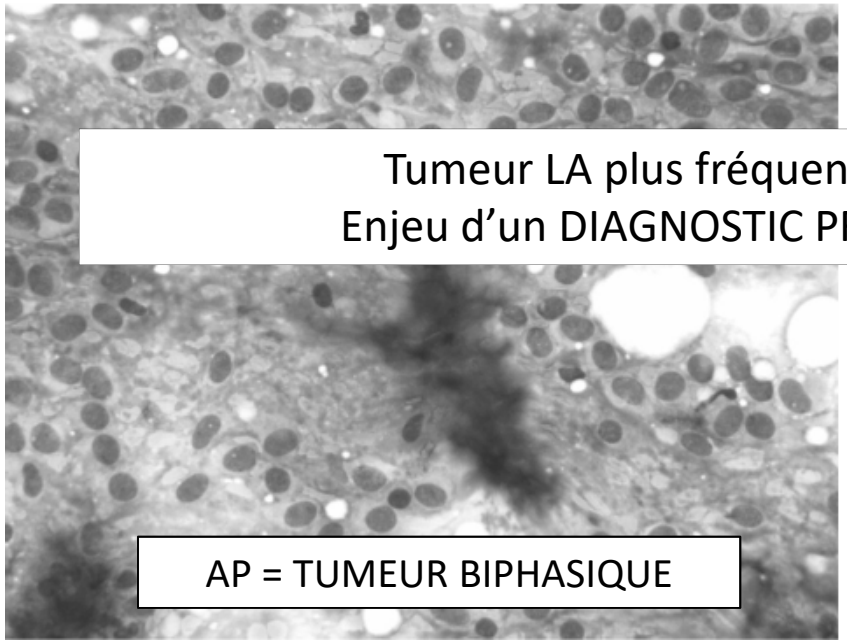

AP = TUMEUR BIPHASIQUE

ADENOME PLEOMORPHE

Tumeur LA plus fréquente des tumeurs salivaires (65%)
Enjeu d'un DIAGNOSTIC PRE-OPERATOIRE FIABLE important

- stroma myxoïde
- cellules myoépithéliales +++
- cellules épithéliales glandulaires

Le système de Milan: « Neoplasm »: tumeurs bénignes

ADENOME PLEOMORPHE: présentations cytologiques

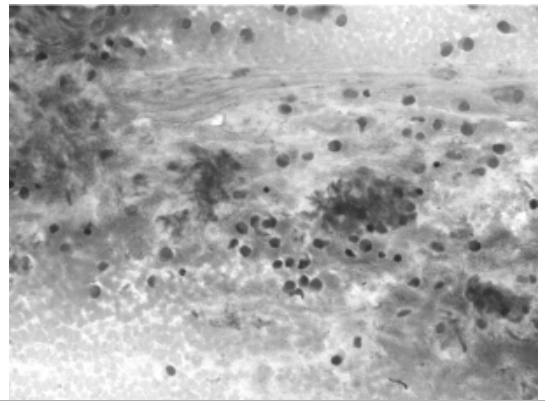

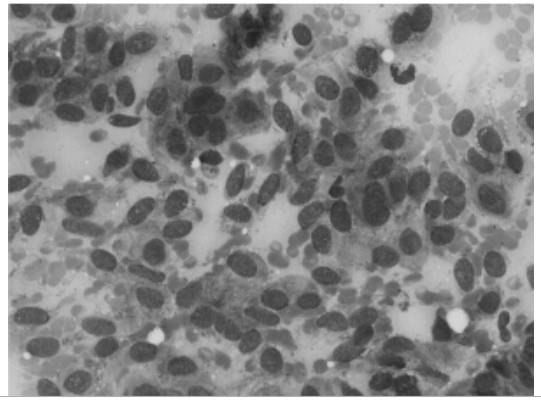

AP = tumeur produisant du stroma:
Le plus important = exclure un carcinome adénoïde kystique

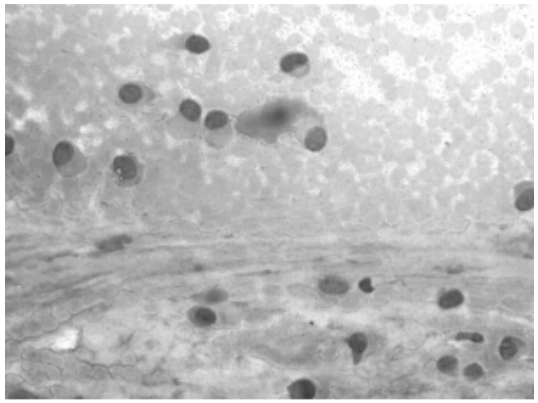

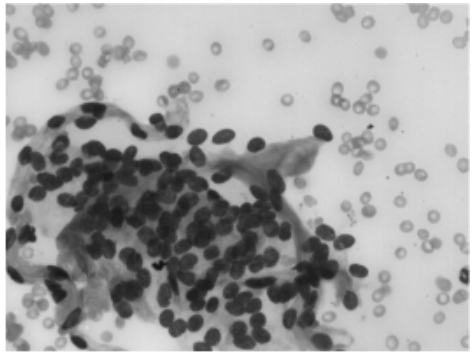

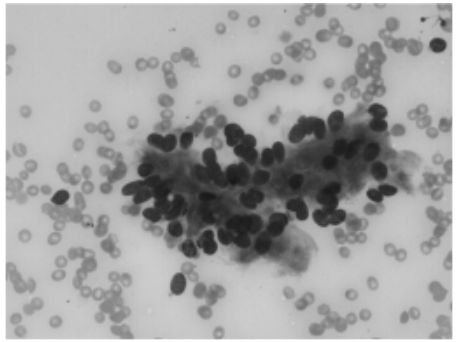

AP avec aspects pseudo-cylindromateux

Le système de Milan: « Neoplasm »: tumeurs bénignes

Neoplasm

Benign

FNA specimens showing cytomorphologic features of a benign epithelial or mesenchymal neoplasm

1. Epithelial origin[a]
   a. Pleomorphic Adenoma
   b. Warthin Tumor
   c. Oncocytoma
2. Mesenchymal origin
   a. Lipoma
   b. Schwannoma
   c. Lymphangioma
   d. Hemangioma

Faquin WC, Rossi ED (eds) 2018. The Milan System for Reporting Salivary Gland Cytopathology – Springer, New York.

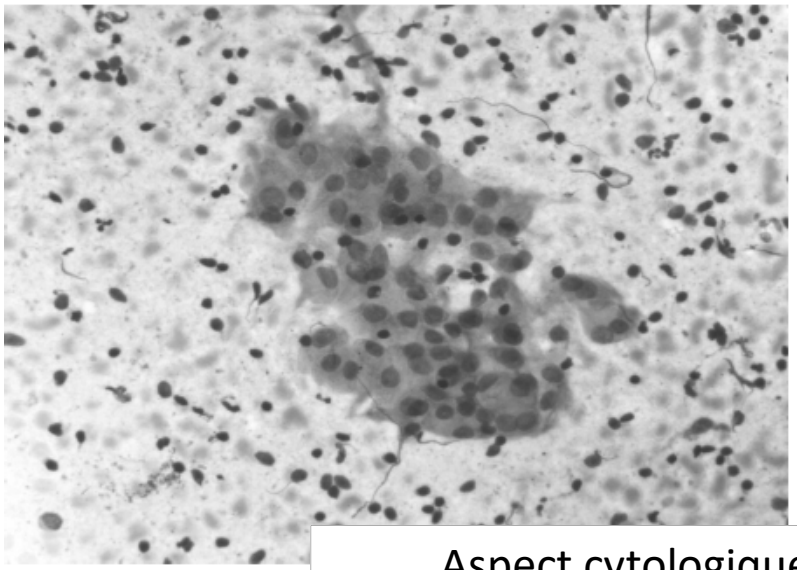

TUMEUR DE WARTHIN

Critères cytologiques classiques

- fond kystique parfois sale
- éléments lymphoïdes (lymphocytes +++)
- cellules épithéliales oncocytaires

Aspect cytologique très différent de celui de l'AP

Le système de Milan: « Neoplasm »: tumeurs bénignes

Neoplasm
Benign
FNA specimens showing cytomorphologic features of a benign epithelial or mesenchymal neoplasm
1. Epithelial origin[a]
a. Pleomorphic Adenoma
b. Warthin Tumor
c. Oncocytoma
2. Mesenchymal origin
a. Lipoma
b. Schwannoma
c. Lymphangioma
d. Hemangioma

ONCOCYTOME

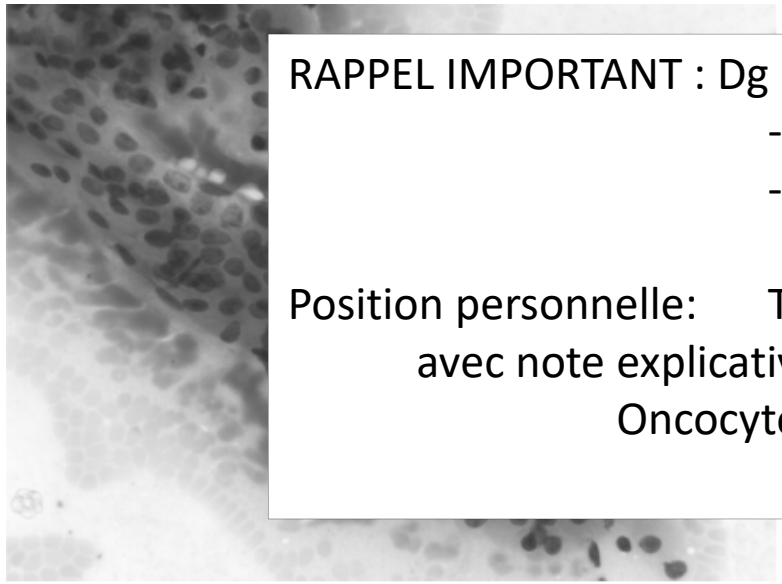

RAPPEL IMPORTANT : Dg de malignité des T. oncocytaires:

- envahissement capsulaire
- invasion vasculaire

Position personnelle: T oncocytaires = SUMP

avec note explicative précisant l'argument de fréquence

Oncocytome >>> carcinome oncocytaire

Le système de Milan: « Neoplasm »:
SUMP: tumeurs salivaires à potentiel de malignité incertain

Salivary Gland Neoplasm of Uncertain Malignant Potential (SUMP)

FNA specimens showing cytomorphologic features diagnostic of a neoplastic process, but a malignant neoplasm cannot be excluded

3. Cellular basaloid neoplasm
4. Cellular oncocytic/oncocytoid neoplasm
5. Cellular neoplasm with clear cell features

SUMP = TUMEUR SALIVAIRE A POTENTIEL DE MALIGNITE INCERTAIN

Nombreux chevauchements de présentation cytologique d'une tumeur à l'autre

Très nombreux diagnostics différentiels possibles : T. bénignes et T. malignes

La plupart des TS à PMI incluront:
- des tumeurs bénignes hypercellulaires
- des lésions tumorales avec qq atypies
- les carcinomes de bas grade

Le système de Milan: « Neoplasm »:
SUMP: tumeurs salivaires à potentiel de malignité incertain

Tumeurs salivaires à cellules basaloïdes

Cytomorphologic features[a]	Differential diagnosis[b]
1. Cellular basaloid neoplasm *with* fibrillary stroma	• Cellular pleomorphic adenoma • Epithelial-myoepithelial carcinoma • Basal cell adenoma/adenocarcinoma
2. Cellular basaloid neoplasm *with* hyaline stroma	• Basal cell adenoma/adenocarcinoma • Adenoid cystic carcinoma • Epithelial-myoepithelial carcinoma • Polymorphous adenocarcinoma[c]
3. Cellular basaloid neoplasm *with* mixed/other stroma	• Adenoid cystic carcinoma • Polymorphous adenocarcinoma[c]
4. Cellular basaloid neoplasm *with* scant to no stroma	• Cellular pleomorphic adenoma • Canalicular adenoma • Myoepithelioma • Myoepithelial carcinoma • Adenoid cystic carcinoma

Importance de l’analyse du STROMA

Le système de Milan: « Neoplasm »:
SUMP: tumeurs salivaires à potentiel de malignité incertain

Tumeurs salivaires à cellules basaloïdes

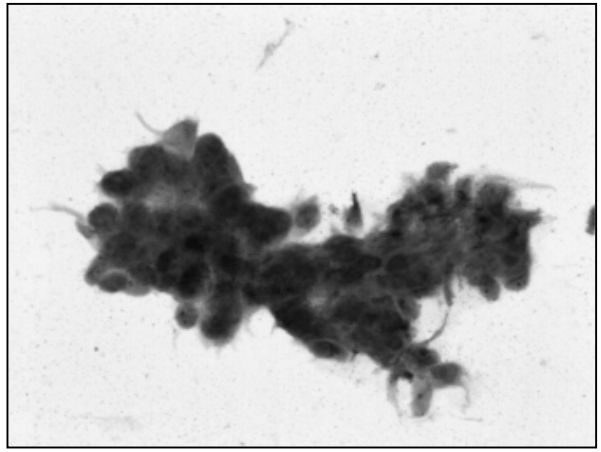

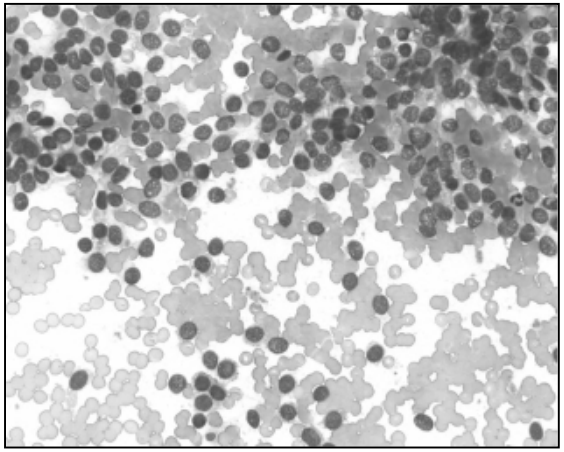

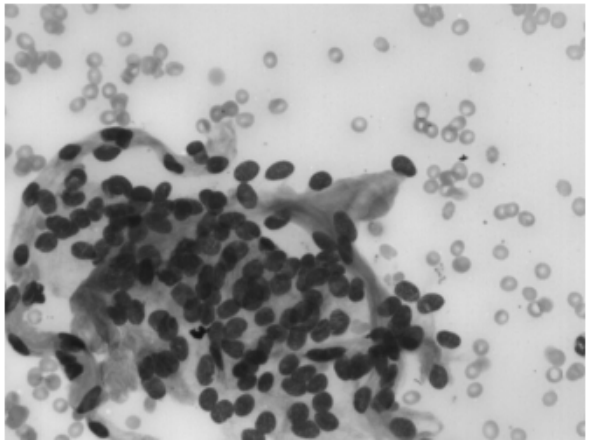

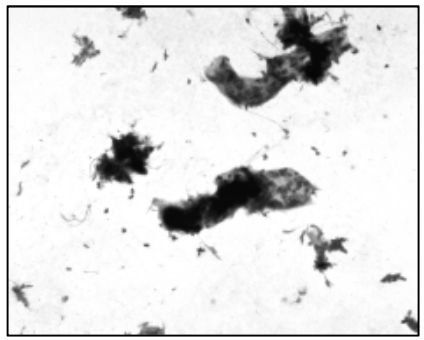

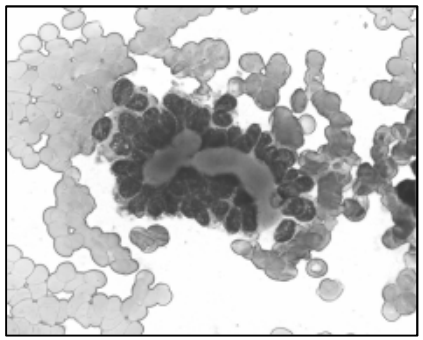

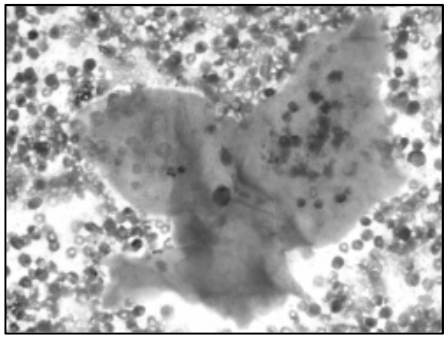

Adénome à cellules basales

Carcinome adénoïde kystique

AP hypercellulaire

Le système de Milan: « Neoplasm »:
SUMP: tumeurs salivaires à potentiel de malignité incertain

Tumeurs salivaires à cellules oncocytaires / oncocytoïdes

Cellular oncocytic/oncocytoid neoplasm *with*	
1. Cystic background (histiocytes, proteinaceous debris, ± inflammatory cells)	• Warthin tumor[a] • Cystadenoma, oncocytic
2. Mucinous background	• Mucoepidermoid carcinoma, oncocytic variant
cytoplasm	• Secretory carcinoma / Mammary analogue secretory carcinoma (MASC) • Metastatic renal cell carcinoma
5. Appreciable focal nuclear atypia[d]	• Salivary duct carcinoma • High grade mucoepidermoid carcinoma • Metastatic carcinoma

Tumeur à cellules oncocytaires la plus fréquente = tumeur de Warthin

Oncocytome >>> carcinome oncocytaire

Analyse du fond
Analyse des cytoplasmes

Appréciation d'atypies nucléaires focales