Carrefour Pathologie 2018

5 au 8 novembre
Palais des Congrès Paris

1. Le rôle des différentes modalités
2. Performance de l'IRM
   1. Topographie
   2. Extension
   3. Caractérisation
3. Exploration du nerf facial

Symposium SFP-SFCC

06 novembre 2018

Anne-Laure Gaultier

Les glandes salivaires

Le point sur l'imagerie

ASSISTANCE PUBLIQUE HÔPITAUX DE PARIS

HEGP
Hôpital Européen Georges Pompidou

Principes généraux

- Trois principaux types tumoraux
  - Adénome pléomorphe
  - Tumeur de Warthin
  - Tumeurs épithéliales malignes
- Mais aussi: LNH, métastases

- Hors parotide : malignité ↗↗↗
- Plus petite la glande, plus maligne la lésion (SL > SM > parotide)
- Parotide : plus profonde est la lésion, plus elle risque d'être maligne

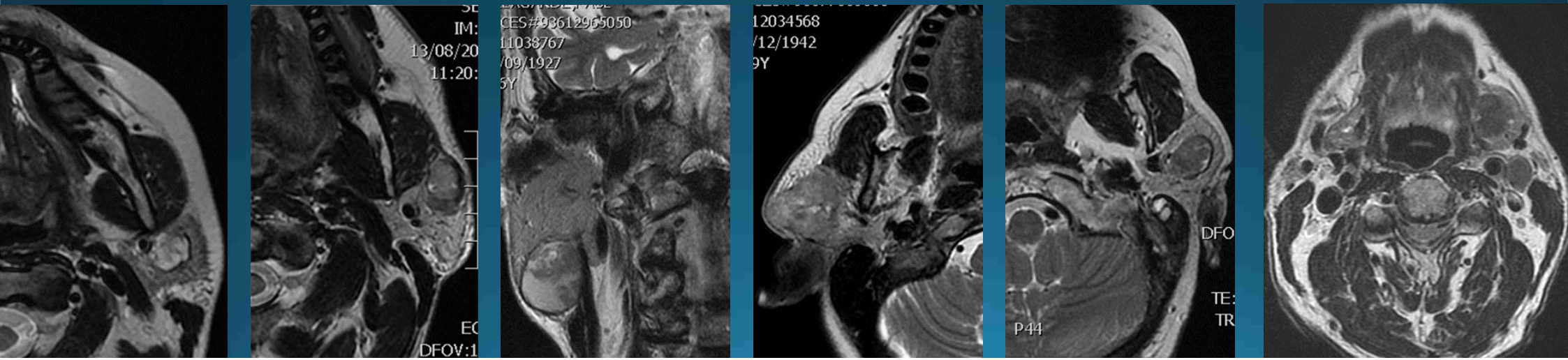

Quelle imagerie ?

IRM

Examen d'imagerie de première intention

- Confirmation de la **situation intra parotidienne**
- Solitaire / multiple / bilateral et **topographie**
- **Caractérisation** possible dans 90% des cas:
  - **Morphologie**
  - Fonctionnel
    - **Diffusion** (ADC mapping)
    - **Perfusion**
- Etude du **nerf facial** et de ses rapports

- Lobe profond ≠ espace parapharyngé

Quelle imagerie ?

ECHOGRAPHIE

Guide la cytoponction à l'aiguille fine

- Utile pour les lésions superficielles : **intra ou extra parotidien** ?
- Permet d'identifier une **nature ganglionnaire normale**

- **Pas indispensable** en première ligne
- **Peu fiable** pour différentier lésions kystiques et tissulaires
- À ce jour, **caractérisation impossible**
- **Exploration incomplète** (lobe profond, extension périnerveuse, nerf facial)

Intégration imagerie et cytologie

- Diagnostic positif de lésion intra-parotidienne et extension
- Caractérisation de la tumeur

Concordance IRM et cytologie : chirurgie si
Lésion bénigne à **potentiel de transformation maligne**
Lésions **malignes** de grade intermédiaire ou élevé

Discordance IRM et cytologie ou caractérisation de faible précision: chirurgie

Tumeur de Warthin et lésions kystiques : surveillance clinique

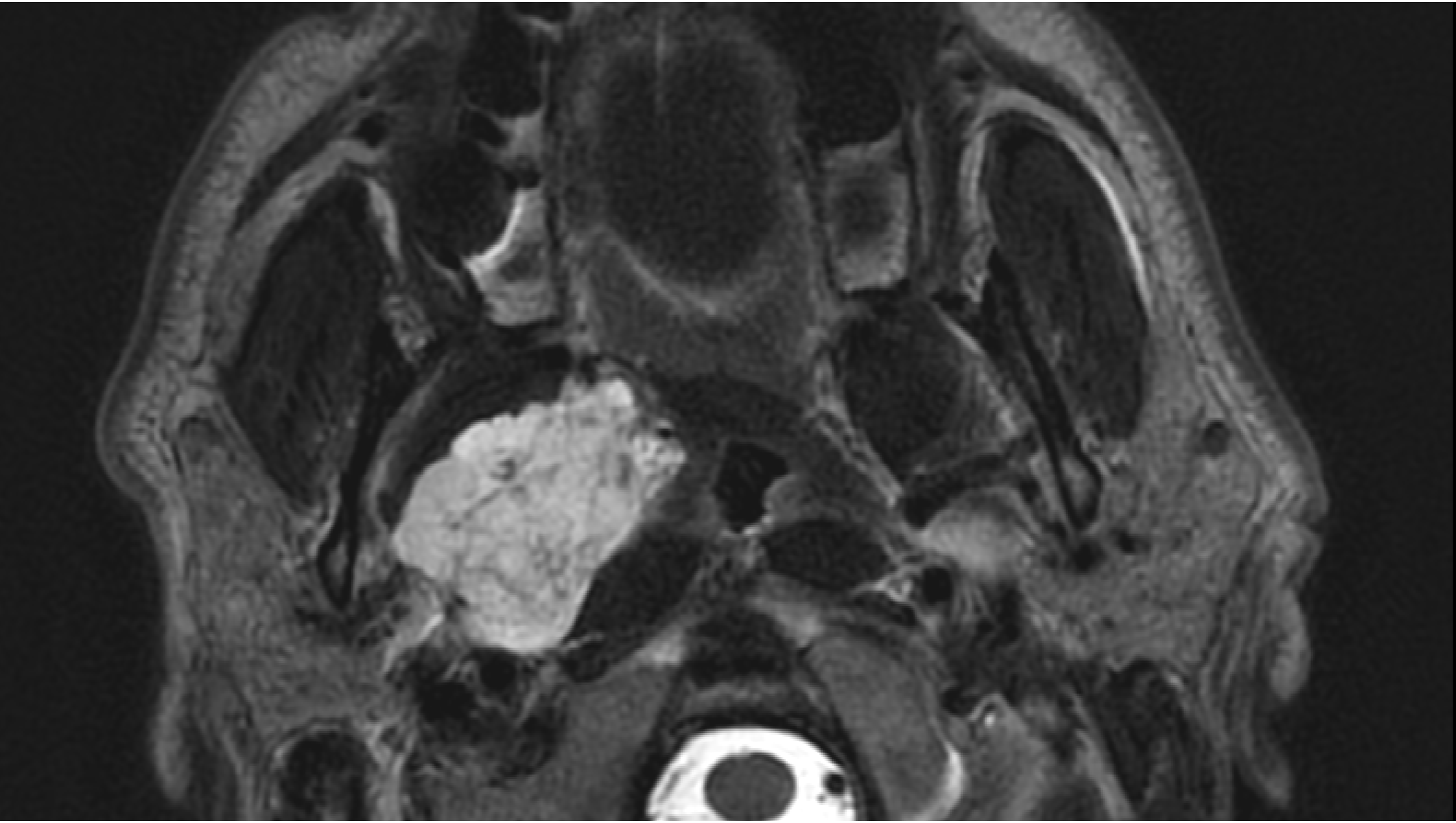

T1

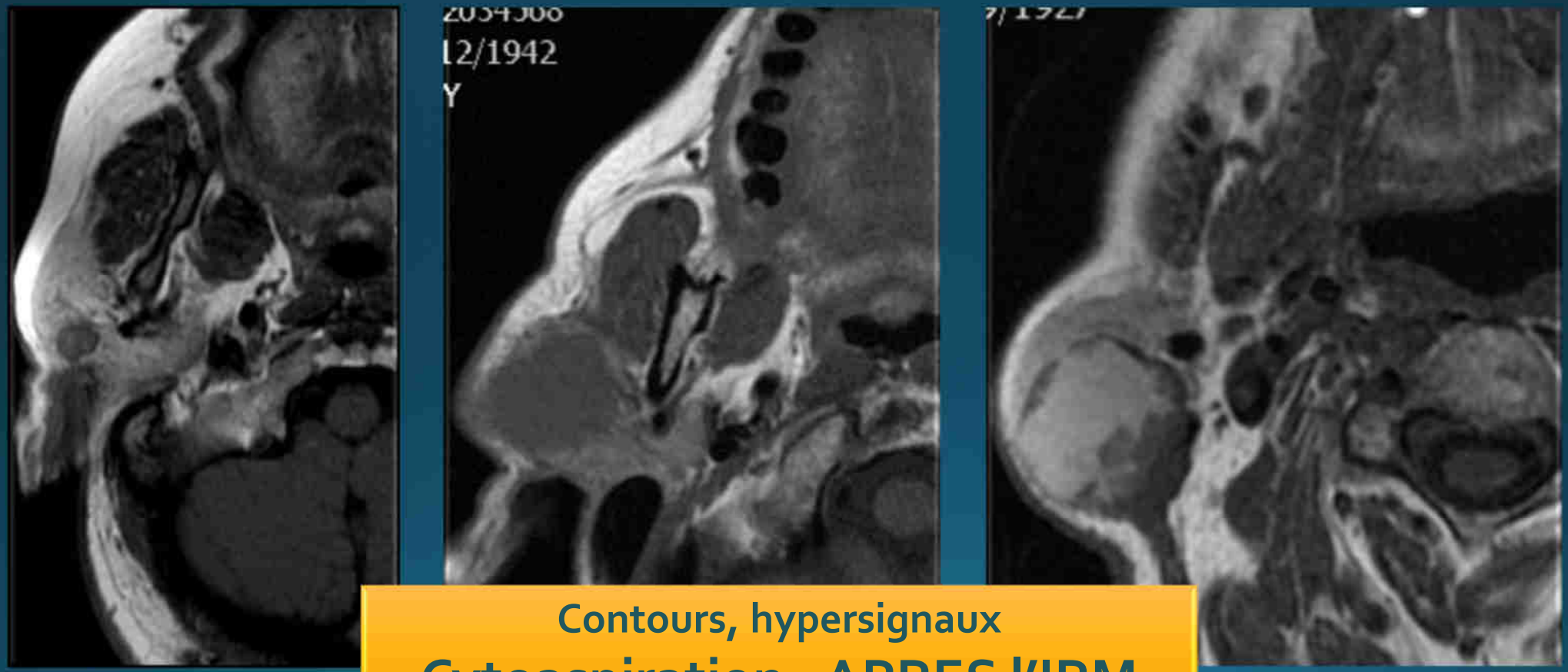

Contours, hypersignaux

Cytoaspiration : APRES l'IRM

T2

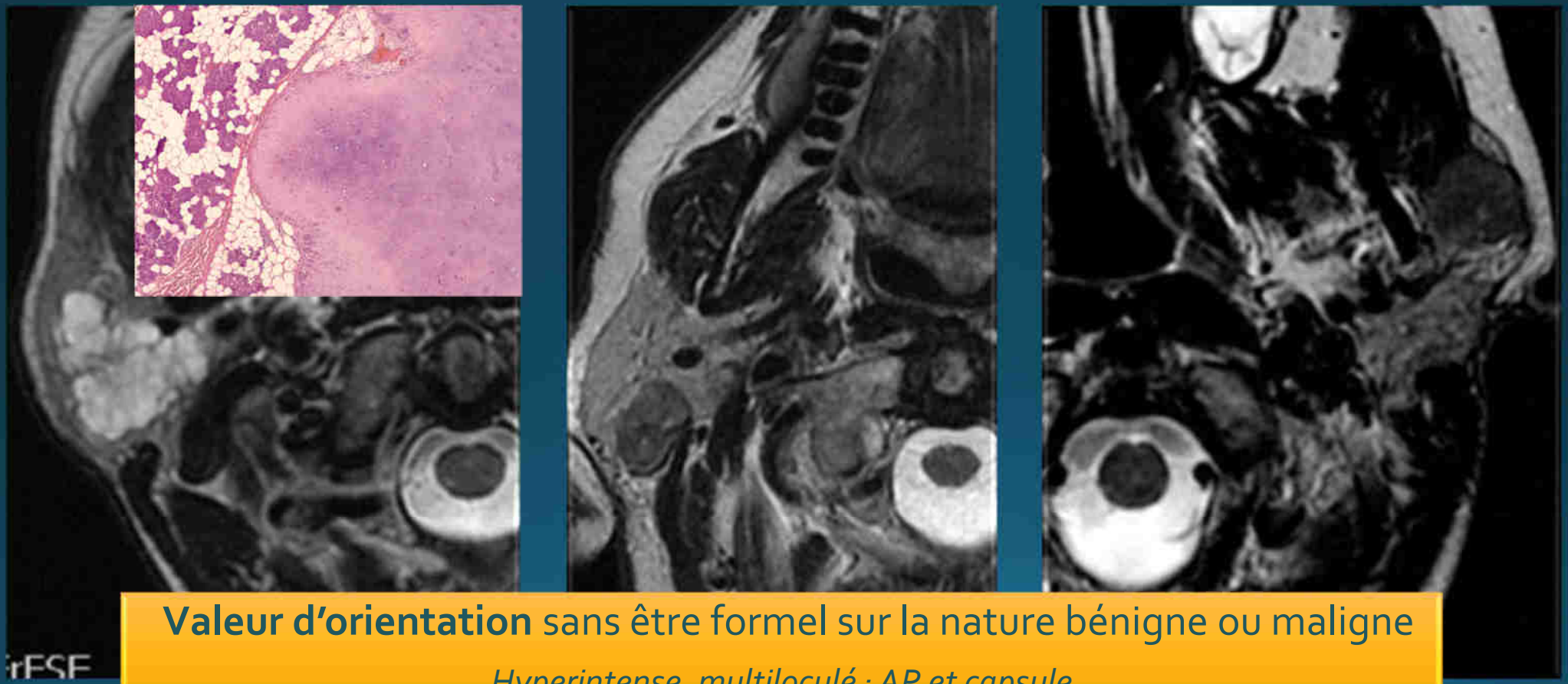

Valeur d'orientation sans être formel sur la nature bénigne ou maligne

Hyperintense, multiloculé : AP et capsule

Diffusion

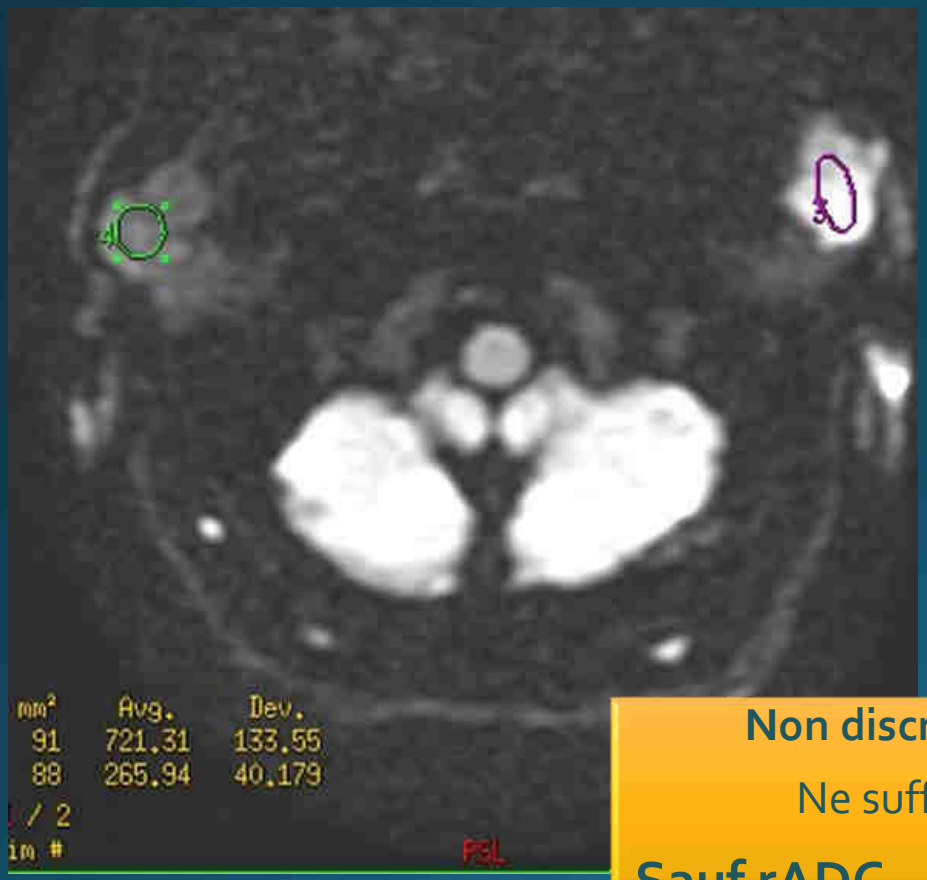

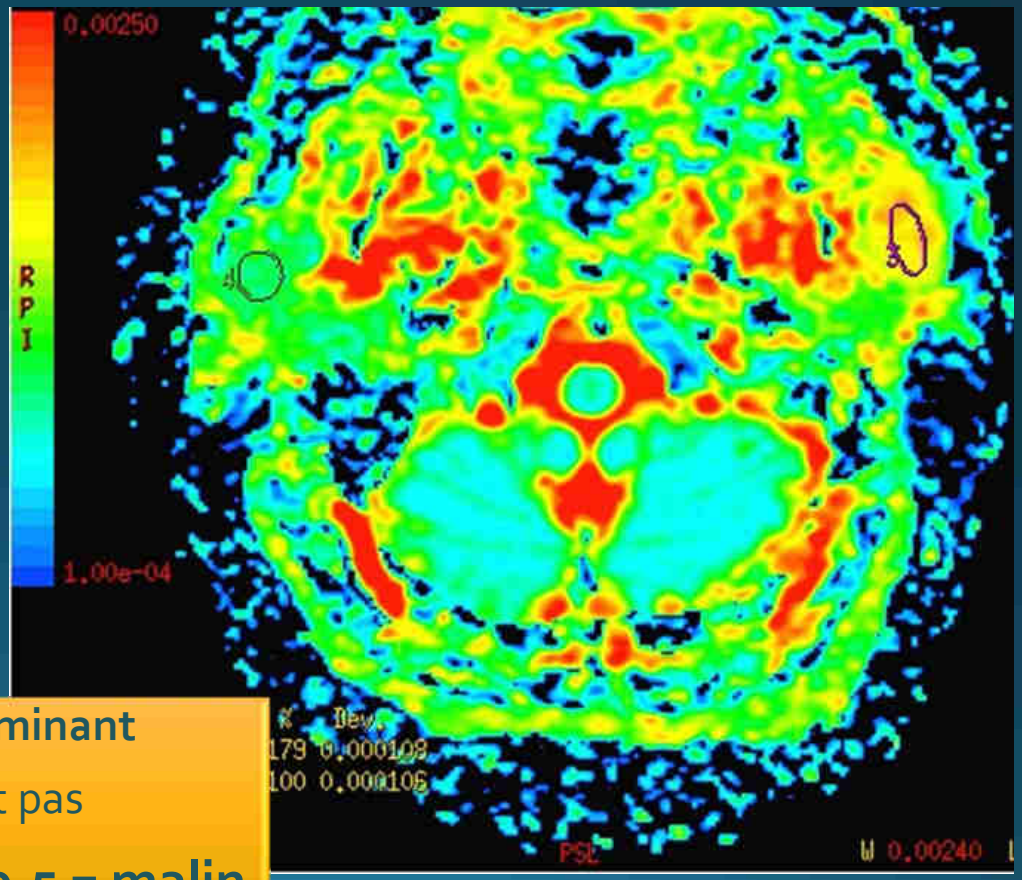

Non discriminant

Ne suffit pas

Sauf rADC ~ 0,5 = malin

Perfusion

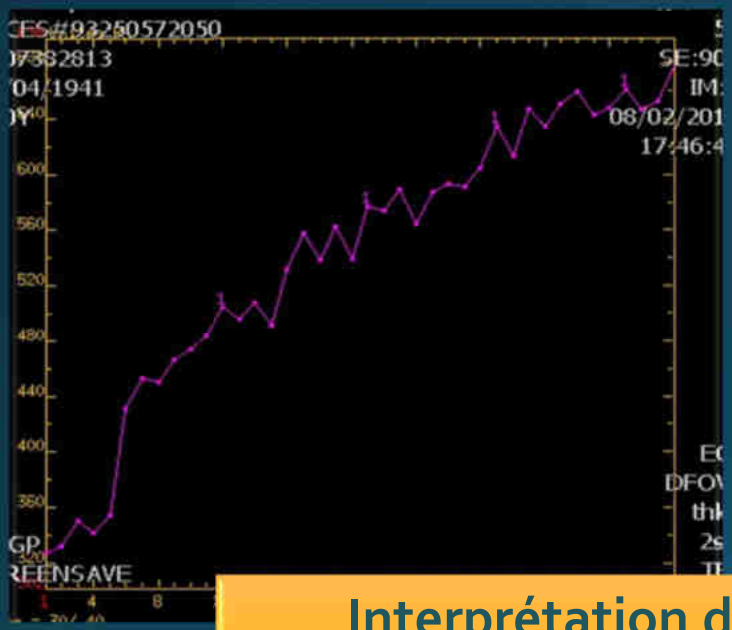

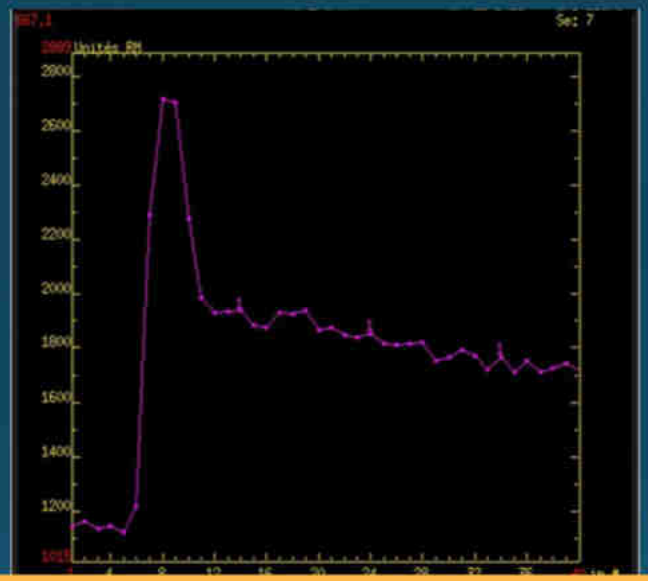

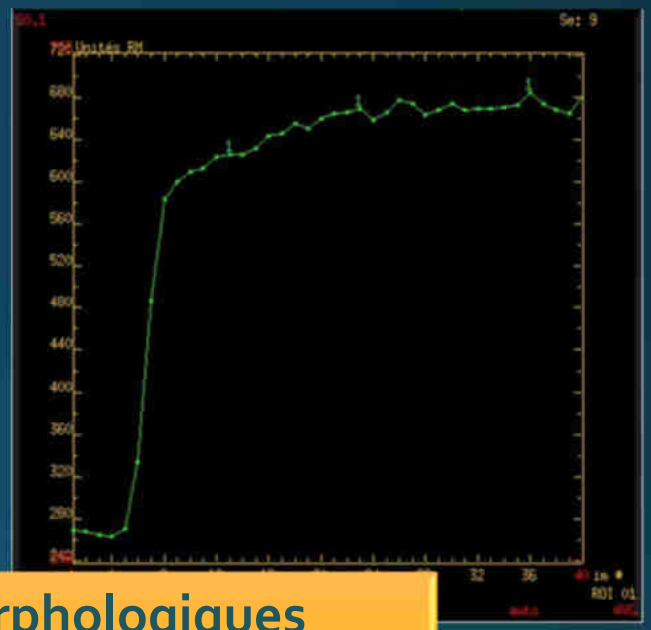

Interprétation dépendante des paramètres morphologiques

A : Adénome pléomorphe mais non pathognomonique

B : Warthin ssi concordant avec les autres critères de diagnostic, non spécifique sinon

C : Malignité ou AP cellulaire selon les autres paramètres

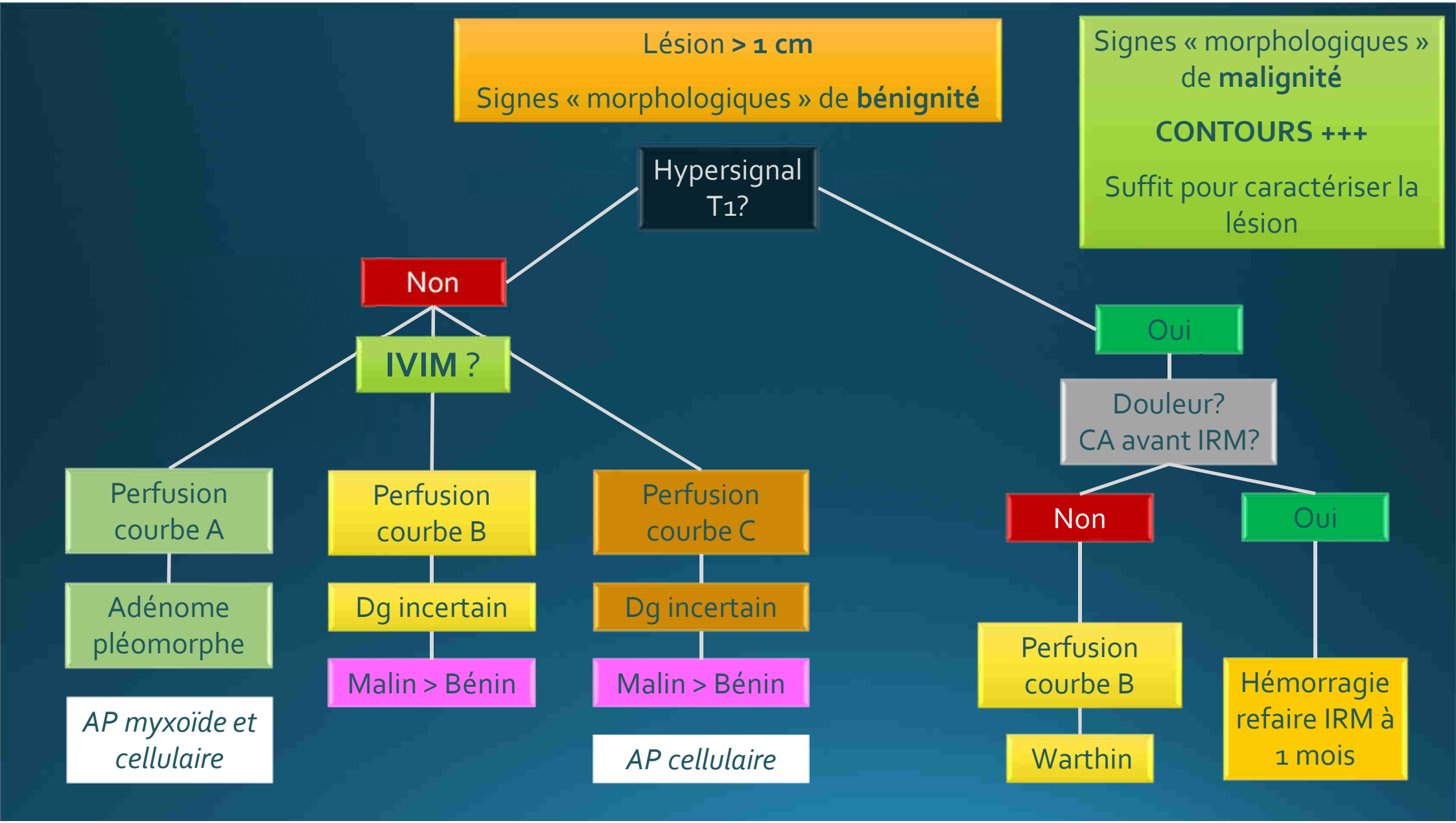
Lésion > 1 cm
Signes « morphologiques » de bénignité
Signes « morphologiques » de malignité
CONTOURS +++
Suffit pour caractériser la lésion
Hypersignal T1?
Non
Oui
IVIM ?
Douleur? CA avant IRM?
Perfusion courbe A
Perfusion courbe B
Perfusion courbe C
Non
Oui
Adénome pléomorphe
Dg incertain
Dg incertain
Perfusion courbe B
Hémorragie refaire IRM à 1 mois
Malin > Bénin
Malin > Bénin
Warthin
AP myxoïde et cellulaire
AP cellulaire

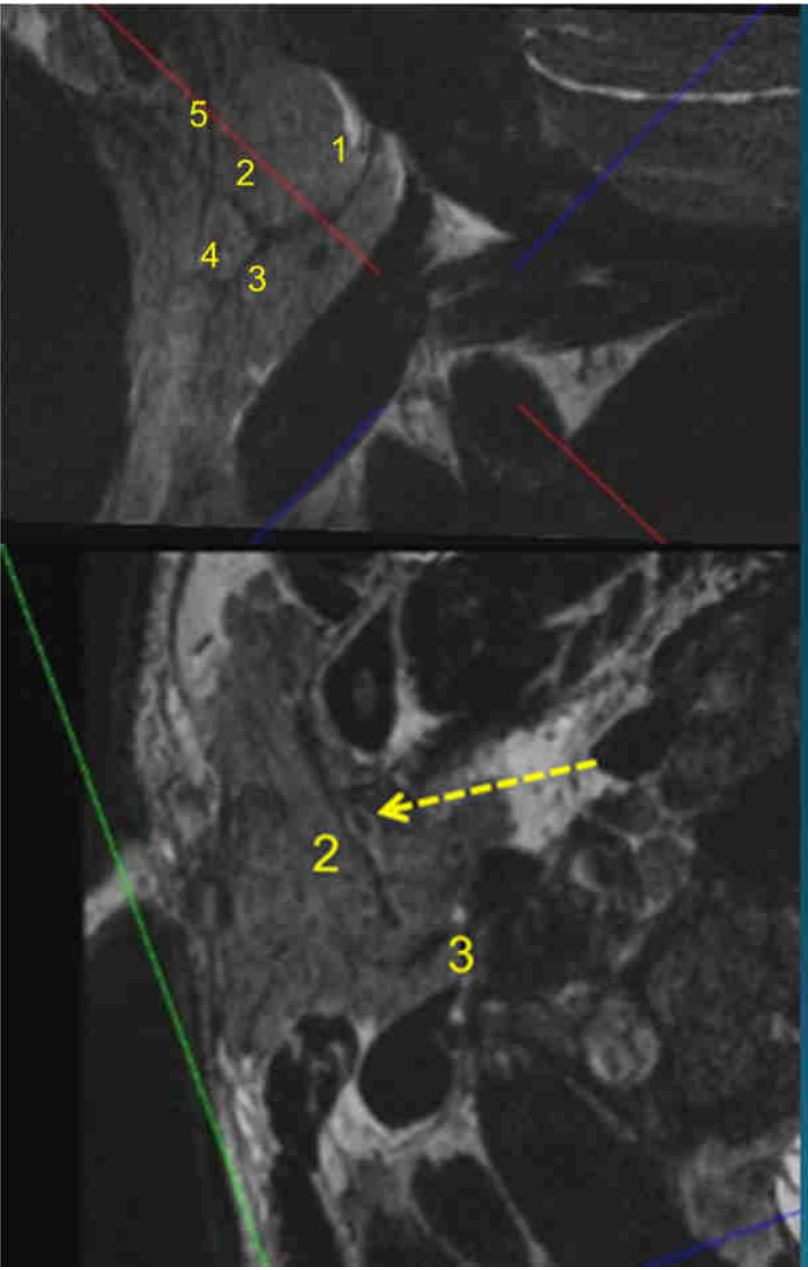

Nerf facial

- Invisible en séquences « conventionnelles »
- Visible en séquences dédiées : à 3T
- Indication: tumeur en situation supérieure, ou partiellement dans le lobe profond +++

1. Tronc
2. Branche temporo-faciale
3. Branche cervico-faciale
4. Branche buccale
5. Branche temporale

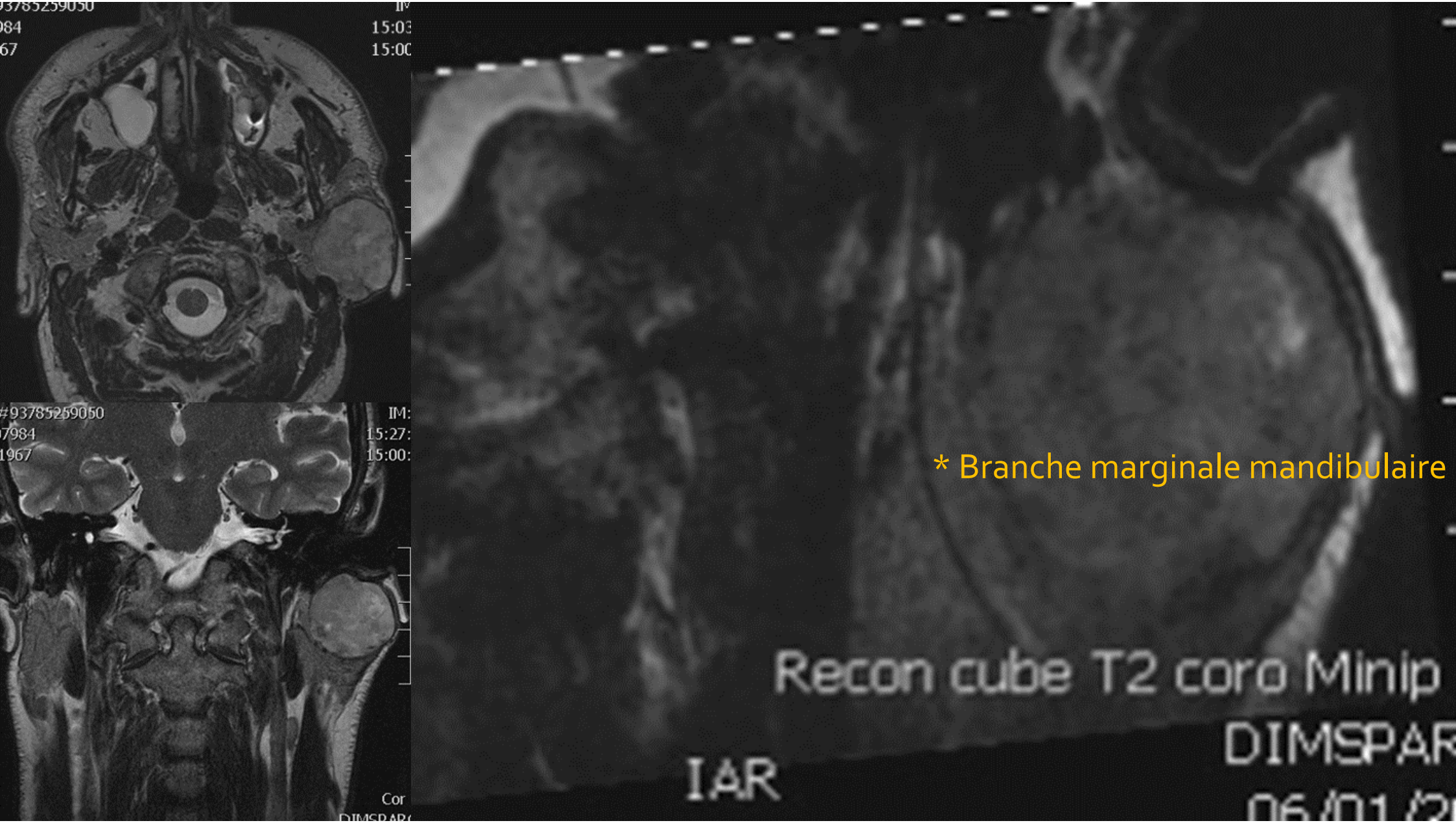
* Branche marginale mandibulaire
Recon cube T2 coro Minip
DIMSPAR
IAR

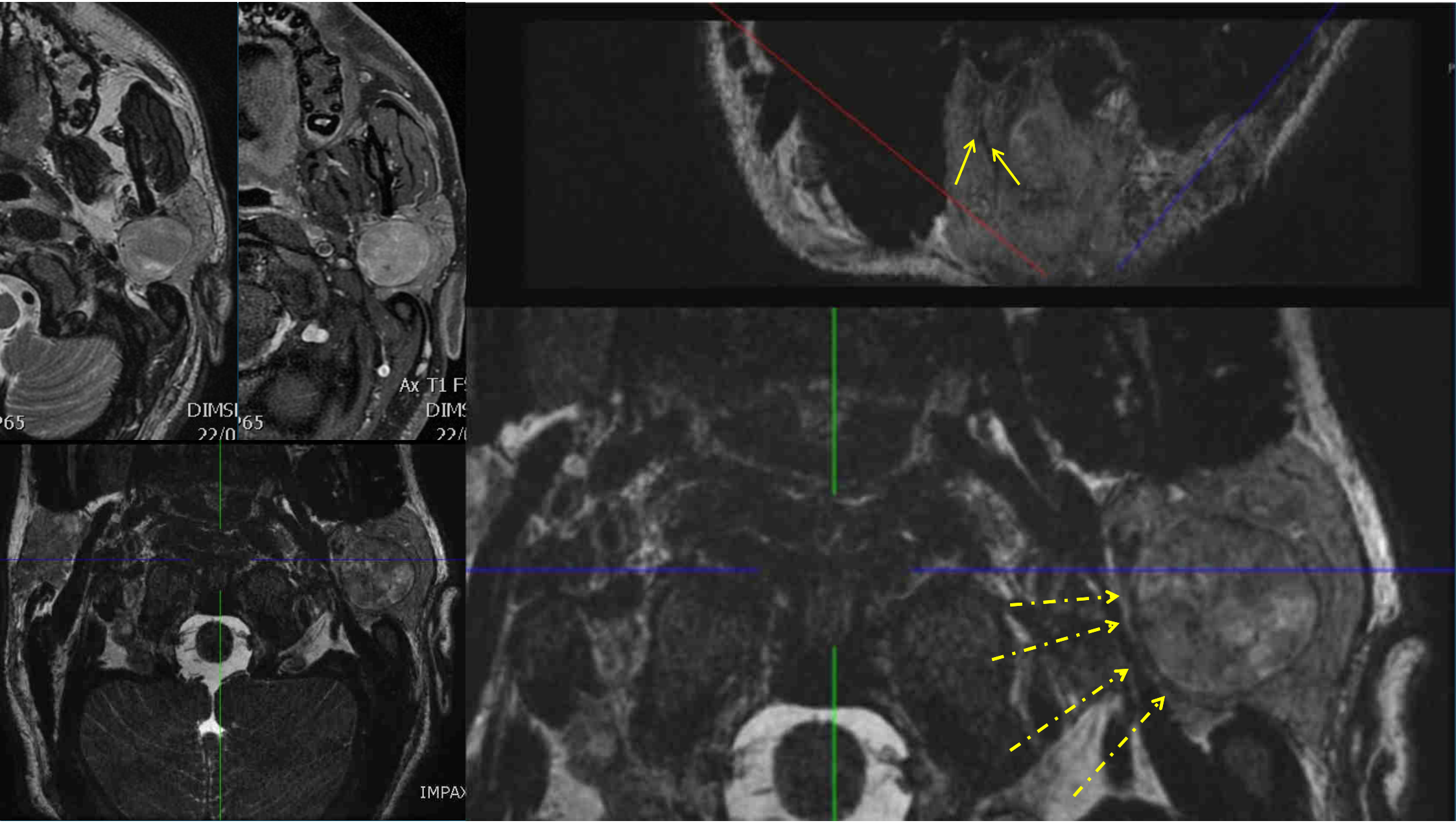
Ax T1 F
IMPAX

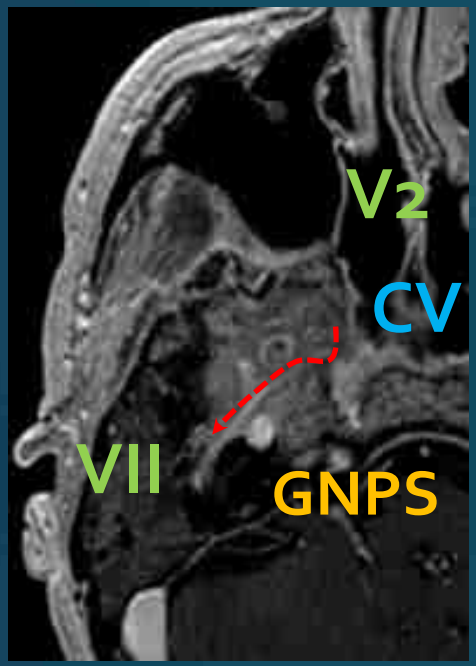

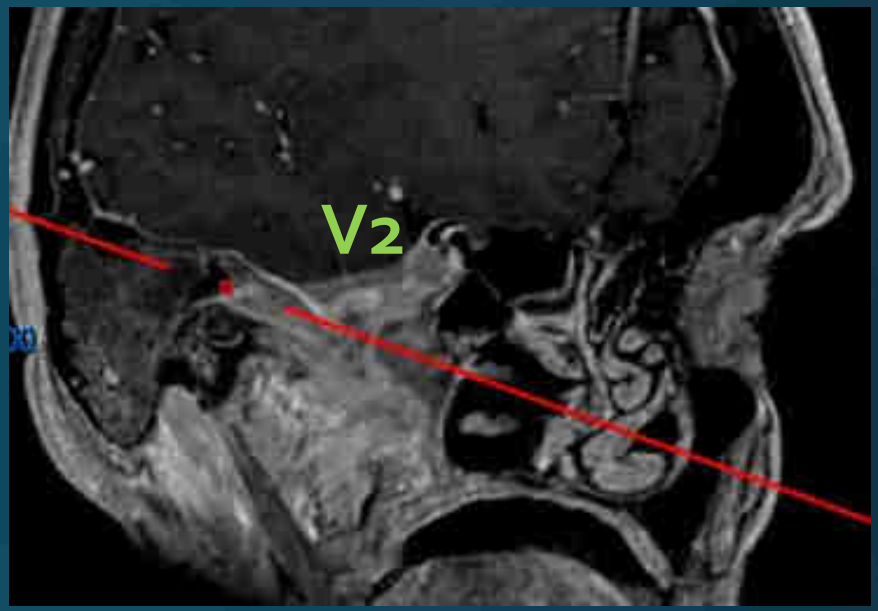

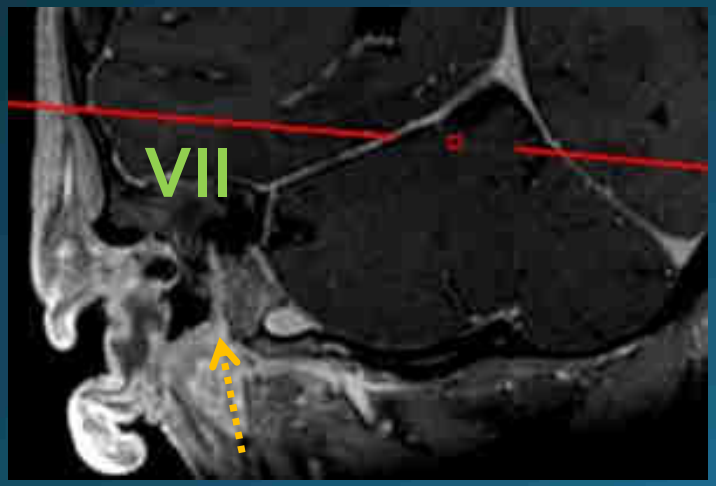
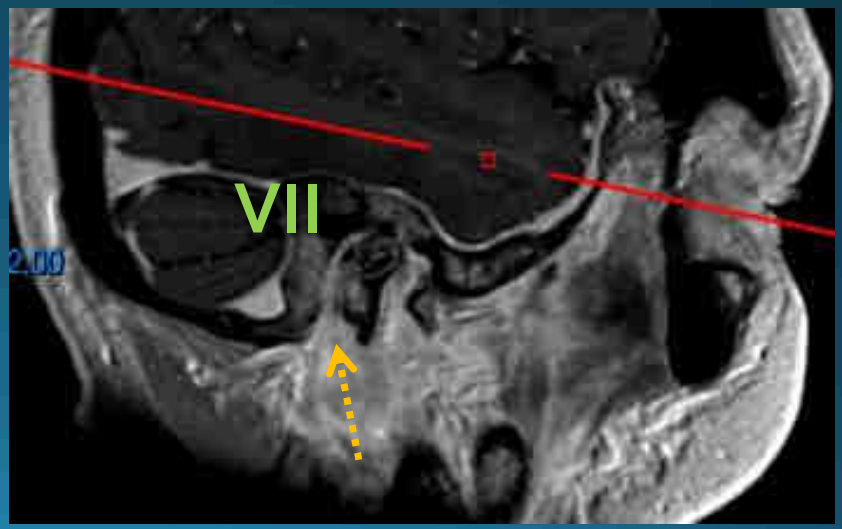
Base du crâne
Cavum
Parotide
GS accessoires
***
Adénoïde kystique
Mucoépidermoïde