Centre Jean PERRIN
unicancer Clermont Auvergne Métropole

Centre Jean Perrin

Centre de Lutte contre le Cancer d'Auvergne
Clermont-Ferrand - France -

Bases anatomiques de la chirurgie du Thymus et problématiques impactant l'analyse pathologique

Pr Marc Filaire

Carrefour Pathologie 2018 – Palais des Congrès, Paris, 5-8 novembre 2018

Déclaration publique d'intérêts

En tant qu'intervenant à Carrefour Pathologie, je déclare sur l'honneur :

- **Absence de tout conflit d'intérêt**
  avec tout organisme privé, industriel ou commercial

Généralités

Chirurgie du thymus

Pour tumeur

Pour myasthénie

Epidémiologie

Rare

Incidence 250 cas-année

20% de tumeurs du médiastin

50% des tumeurs du médiastin antérieur

Age moyen 40-50 ans

Maladies auto-immunes associées

Prévalence 50-200/ millions d'habitants

Thymome associé dans 20%

Hyperplasie thymique chez 50% des patients > 45 ans

Prédominance sujet jeune < 40 ans

…

Embryologie - morphogénèse

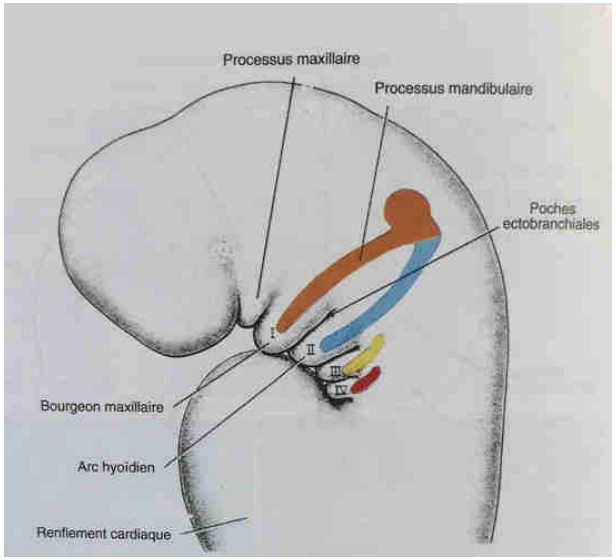

Embryon 4ème semaine

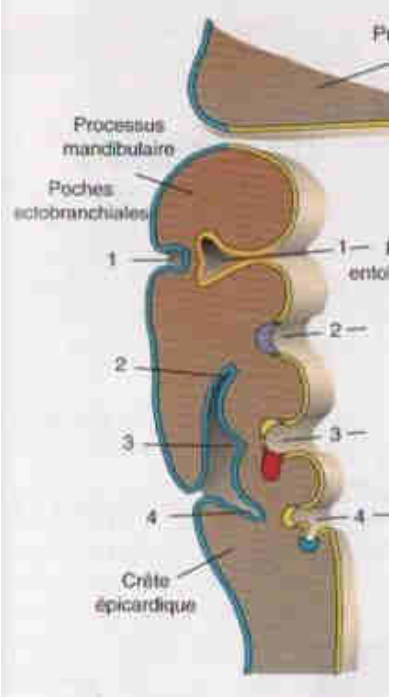

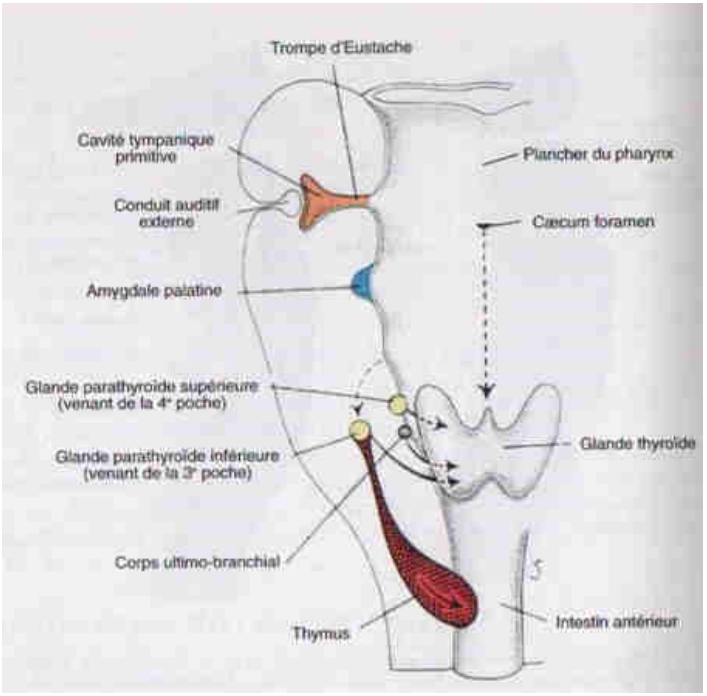

Formation du thymus à partir de la 3ème poche entoblastique

Langman J. Embryologie médicale. Ed Pradel

- Permet de comprendre
  - La composante épithéliale du thymus
  - La morphologie et topographie du tissu thymique normal et ectopique
  - Les parathyroïdes P3 intrathoraciques
  - Les différents types d'exérèse et voies d'abord chirurgicales

Embryologie - morphogénèse

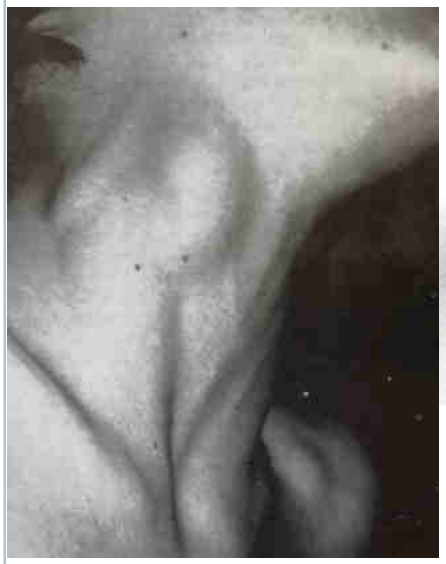

Table 5. Thymectomy Classification
T-1 Transcervical Thymectomy
(a)-Basic
(b)-Extended
T-2 Videoscopic Thymectomy
(a)-"Classic"
(b)-"VATET"
T-3 Transsternal Thymectomy
(a)-Standard
(b)-Extended
T-4 Transcervical & Transsternal Thymectomy

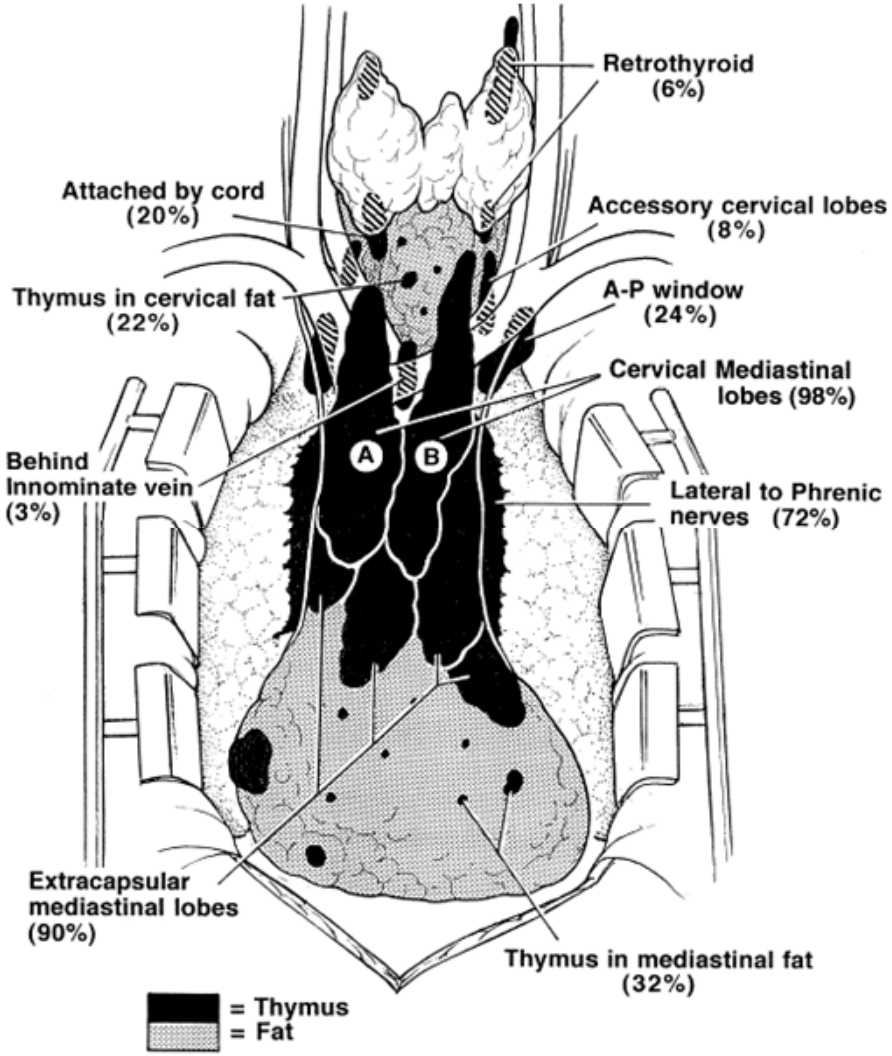

Jaretski A, Ann Thorc Surg 2000

Problématiques

	Tumeur	Myasthénie
Chirurgien	Résécabilité Elargissement aux structures médiastinales?	Extension cervicale? Médiastinale?
	RO, Nerfs respiratoires ++	
Anapath	Typage OMS Marges? Capsule? Plan de clivage? Graisse médiastinale? ADP?	Résidus thymiques?
Pronostic	Tumeur de croissance lente Survie sans récidive plutôt que survie globale Impact d'une maladie auto-immune associée	Evolution par crise Possibilité d'évolution spontanément favorable

Généralités

Femme 78 ans,
Thymome AB
Chimiothérapie néoadjuvante

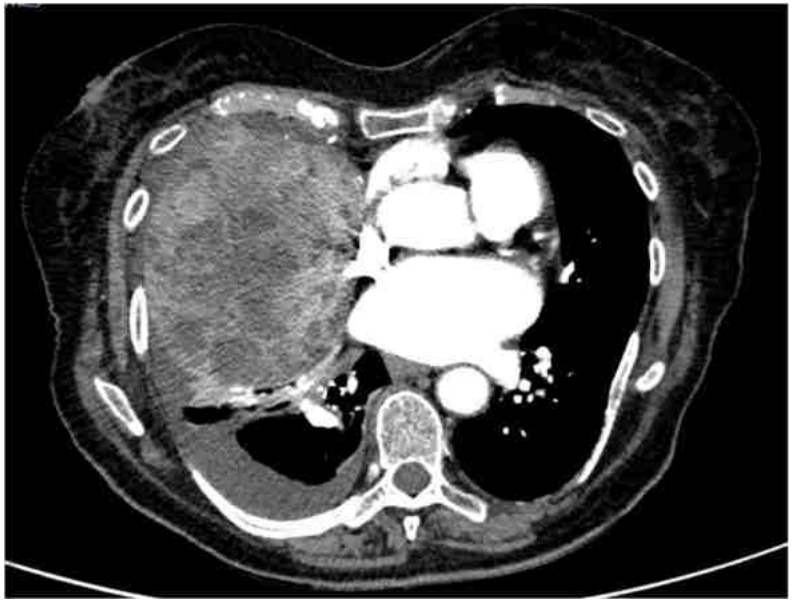

Thymectomie radicale élargie au poumon, au péricarde par sterno-thoracotomie
Stade III Masaoka

Femme 38 ans,
Hyperplasie thymique et myasthénie

Thymectomie radicale par thoracoscopie

Anatomie radio-chirurgicale du médiastin

Compartiment antérieur prévasculaire = Loge thymique

Compartiment moyen viscéral/vasculaire

Compartiment postérieur paravertébral

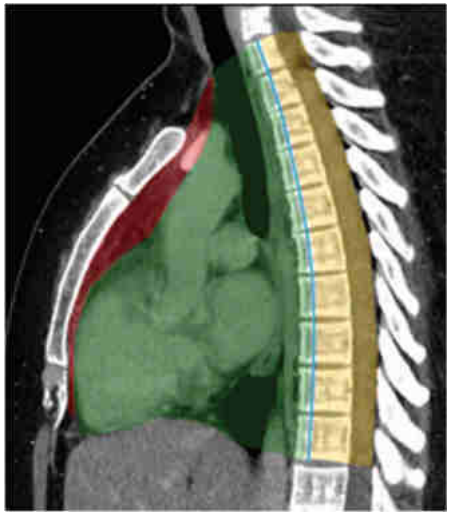

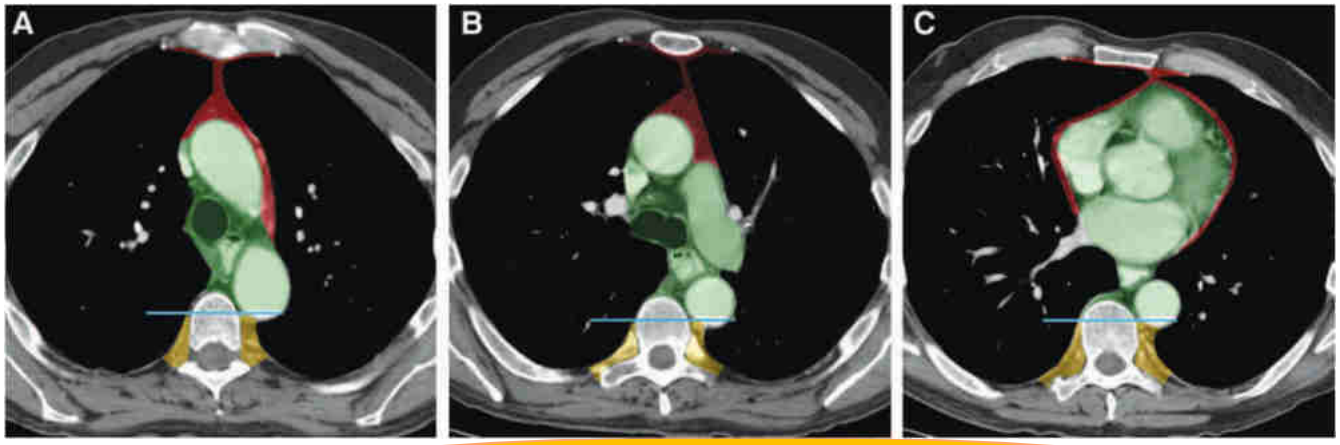

Evidement du compartiment antérieur = Thymectomie radicale

Anatomie radio-chirurgicale du médiastin

Recherche d'ADP

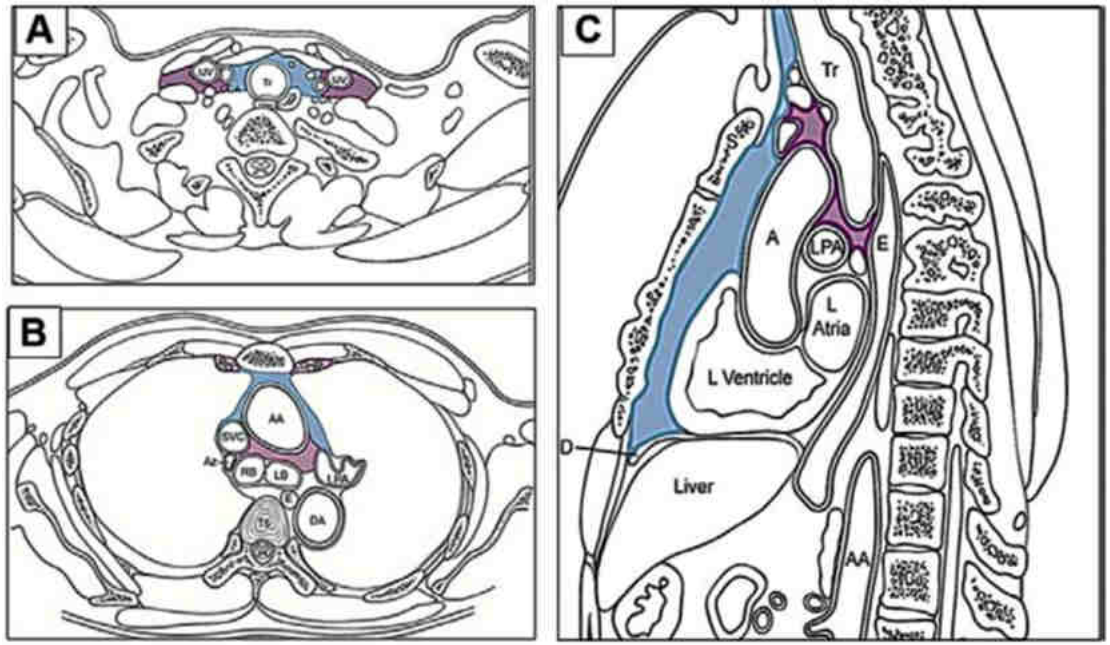

N1 = ADP compartiment prévasculaire et/ou espace médian du cou

STADE IVa

N2 = ADP profondes hors compartiment prévasculaire

STADE IVb

Tumeurs du compartiment antérieur

- Tumeurs thymiques
- Lymphomes ➔ LDH
- Tératomes ➔ AFP, béta HCG
- Métastases
- Autres

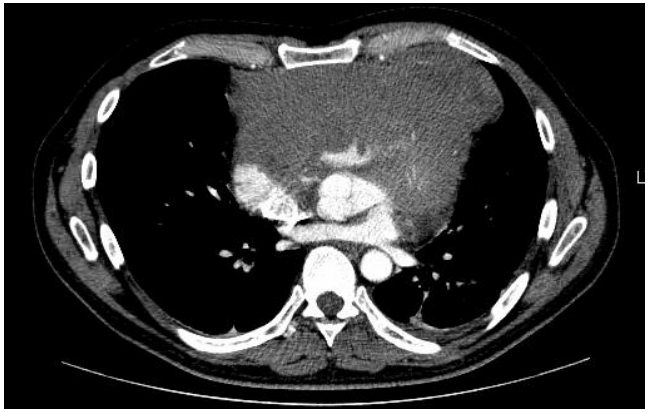

Le diagnostic pré-opératoire

- Résécable d'emblée : pas dg pré-op

- Résécabilité douteuse : BIOPSIE, pas de passage transpleural ++
  - A l'aiguille gros diamètre, trucut, trois passages ou plus
  - Chirurgicale : la médiastinotomie parasternale
  - Non recommandée : ponction à l'aiguille fine, thoracoscopie

Thymome AB, Masaoka IIa, pT1bN0

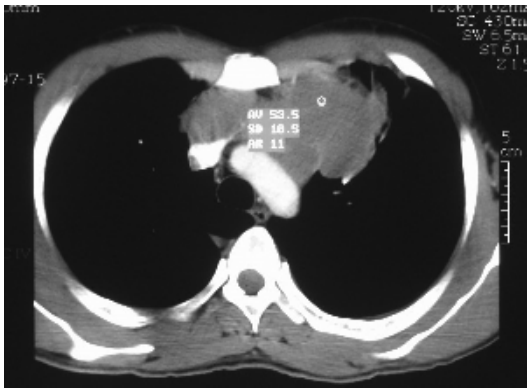

Exiger de gros fragments

Classification histologique

- L'examen microscopique précise le type histologique de la tumeur selon la **classification OMS** 2004-2014 :

  - **Thymome A** : à cellules épithéliales fusiformes et à prédominance épithéliale
  - **Thymome AB** : zones de thymome A et zones riches en lymphocytes
  - **Thymome B1** : à cellules épithéliales polygonales et prédominance lymphocytaire
  - **Thymome B2** : à cellules épithéliales polygonales, et mixtes
  - **Thymome B3** : à cellules épithéliales polygonales et prédominance épithéliale
  - **Thymomes de types rares** : thymomes micronodulaires, thymomes métaplasiques
  - **Carcinomes thymiques** : malpighiens, neuro-endocrines et autres
  - Tumeurs neuro-endocrines bien différentiées **: carcinoïdes**

Classification de Masaoka-Koga

Masaoka	Critères diagnostiques et consensus ITMIG
Stade I	- Tumeur complètement encapsulée, macroscopiquement et microscopiquement - Pas d'extension à la graisse médiastinale *Ce groupe inclut les tumeurs avec invasion dans - mais pas au-delà - de la capsule, et les tumeurs sans capsule mais sans invasion des tissus périphériques.*
Stade IIa	-Invasion microscopique trans-capsulaire *(≤3mm, confirmation anatomo-pathologique)*
Stade IIb	- Invasion macroscopique dans la graisse péri-thymique - Invasion macroscopique dans le thymus normal ou la graisse péri-thymique, confirmée à l'examen anatomo-pathologique - Adhérences macroscopiques, sans invasion, à la plèvre médiastinale ou au péricarde. *Ces adhérences peuvent rendre nécessaire la résection de ces structures lors de la chirurgie, avec confirmation anatomo-pathologique de l'invasion de la graisse péri-thymique, et de l'absence d'invasion de - ou au-delà de - la plèvre médiastinale ou de l'enveloppe fibreuse du péricarde.*
Stade III	- Extension macroscopique aux organes adjacents *(péricarde, gros vaisseaux, poumon)* *Ce groupe inclut les tumeurs avec, à l'examen anatomo-pathologique : (1) une invasion microscopique de la plèvre médiastinale ou viscérale ou du péricarde, ou (2) une invasion directe du parenchyme pulmonaire, ou (3) une invasion du nerf phrénique ou du nerf vague, confirmée à l'examen anatomo-pathologique (une adhérence n'est pas suffisante), ou (4) une invasion des gros vaisseaux, confirmée à l'examen anatomo-pathologique*
Stade IVa	- Tumeur avec implants pleuraux ou péricardiques *Ces greffes correspondent à des nodules tumoraux, distinct de la tumeur principale, avec invasion de la plèvre viscérale ou pariétale, ou invasion du péricarde ou de l'épicarde.*
Stade IVb	- Métastases ganglionnaires: médiastinales antérieures, intra-thoraciques, cervicales antérieures ou inférieures, ou extra-thoraciques - Métastases hématogènes *Ce groupe inclut les métastases extra-thoraciques ET extérieures à la région péri-thymique, dont les tumeurs pulmonaires sans implant pleural associé.*

La classification ITMIG-IASLC

- **<u>Stade I</u> = T1a-bN0M0**
  = Stade I, IIa, IIb, III (plèvre) Masaoka

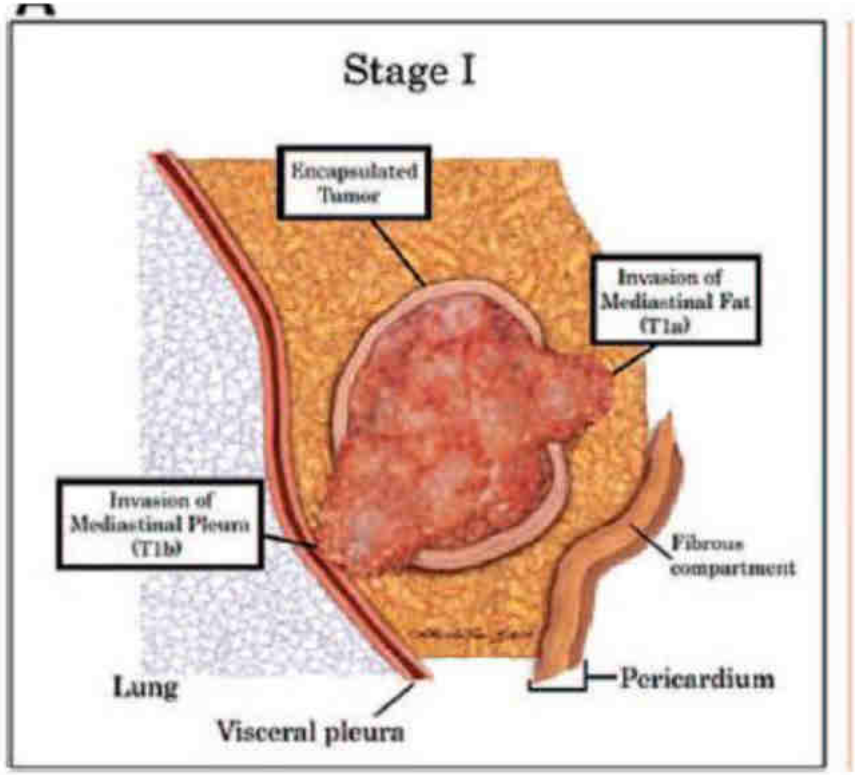

Detterbeck FC, J Thorac Oncol 2014

- L'invasion capsulaire n'a pas d'incidence pronostique
  Gupta R, Arch Pathol Lab Med 2008
- Beaucoup de patient (n = 5134)
- Statistique très robuste
- Pas de RT

Pronostic 10 ans	Thymome	Carc Thym
Survie globale	88%	72%
Récidive	8,4%	26%

La classification ITMIG-IASLC

- **<u>Stade II</u> = T2N0M0**
  = Stade III Masaoka (péricarde)

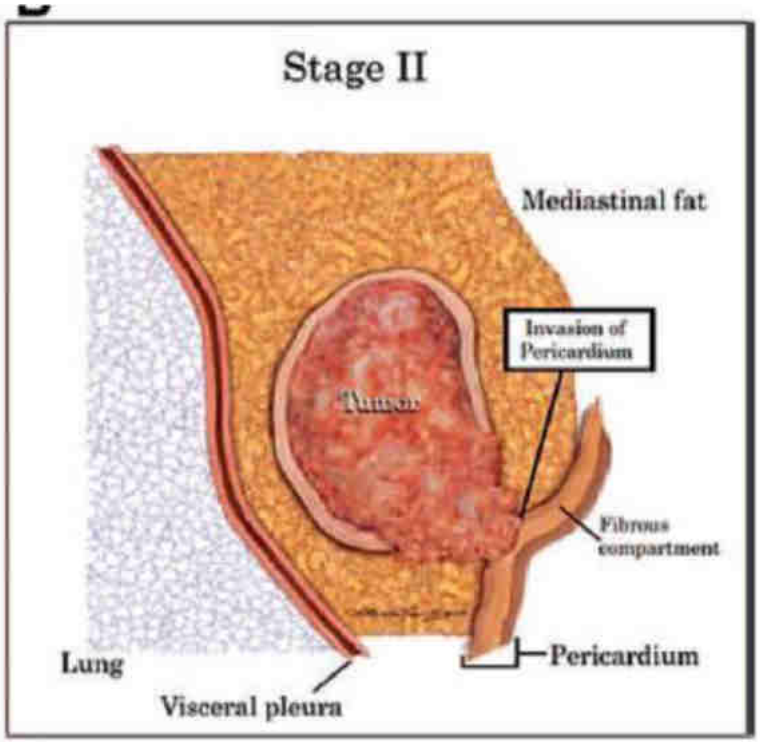

- Peu de patients (n = 187)
- Statistique peu robuste
- Pas de RT

Pronostic 10 ans	Thymome	Carc Thym
Survie globale	77%	60%
Récidive	22%	37%

Detterbeck FC, J Thorac Oncol 2014

La classification ITMIG-IASLC

- **<u>Stade IIIa</u> = T3N0M0**
  = Stade III Masaoka (poumon + hile extrapéricardique, phrénique, VCS, paroi)

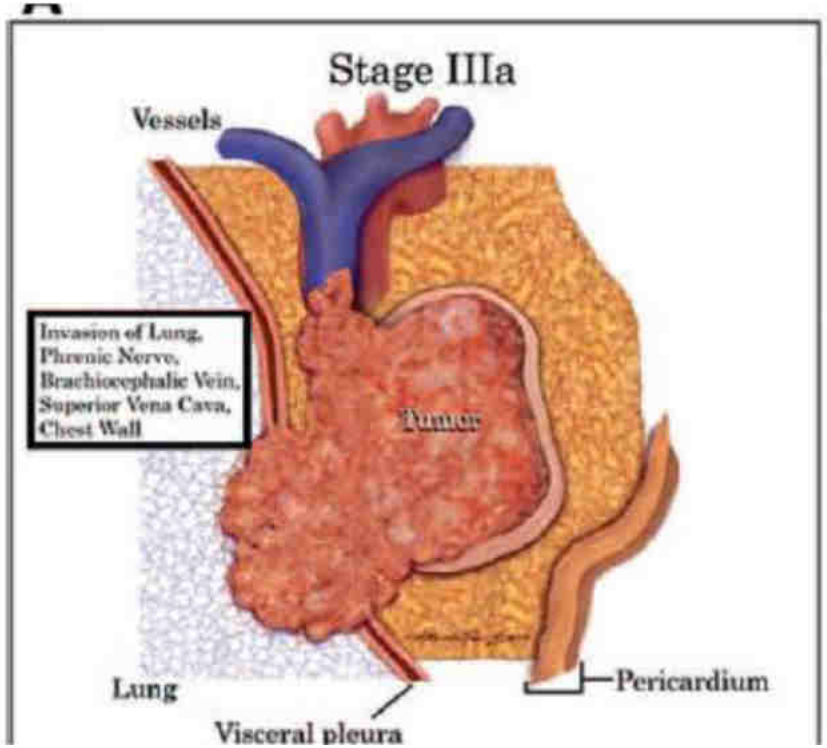

- N = 588
- Statistique robuste
- RT

Pronostic 10 ans	Thymome	Carc Thym
Survie globale	78%	50%
Récidive	36%	60%

La classification ITMIG-IASLC

- **<u>Stade IIIb</u> = T4N0M0**
  = Stade III Masaoka (Aorte, AP, Cœur, Œsophage, trachée)

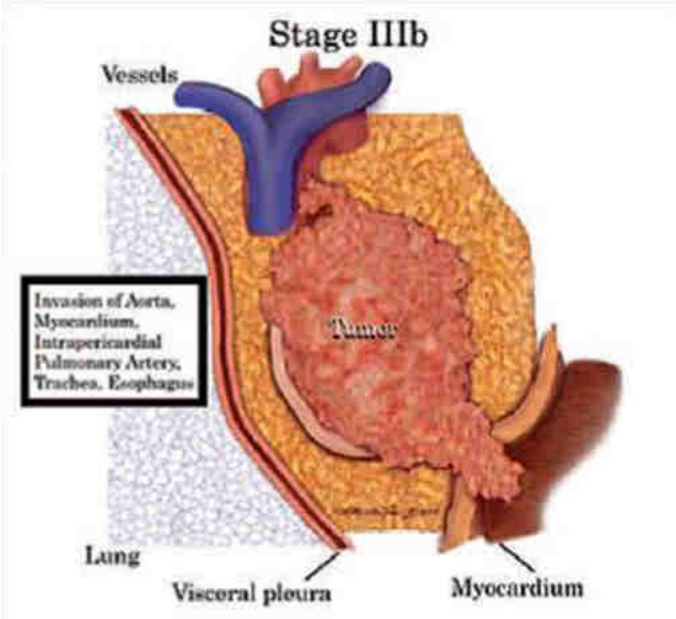

- Peu de patients n = 23
- Statistique spéculative
- RT

Pronostic 10 ans	Thymome	Carc Thym
Survie globale	77%	48%
Récidive	40%	50%

La classification ITMIG-IASLC

- **<u>Stade IVa</u> = T1-4N0-1M0-1a**
  = tous les N1 non M1b + tous les M1a non N2
  = Stade IVa (N1, implants pleuraux ou péricardique) Masaoka

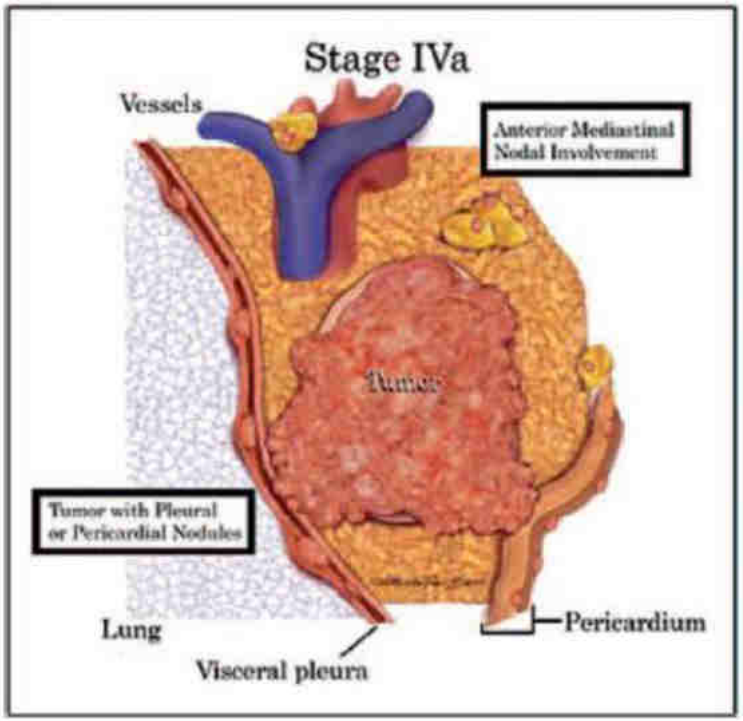

- Peu de patients (n = 251)
- Statistique incertaine
- RT

Pronostic 10 ans	Thymome	Carc Thym
Survie globale	60%	31%
Récidive	71%	74%

La classification ITMIG-IASLC

- **<u>Stade IVb</u> = N2, M1b**
  = Stade IVb (N2, métastases hématogènes) Masaoka

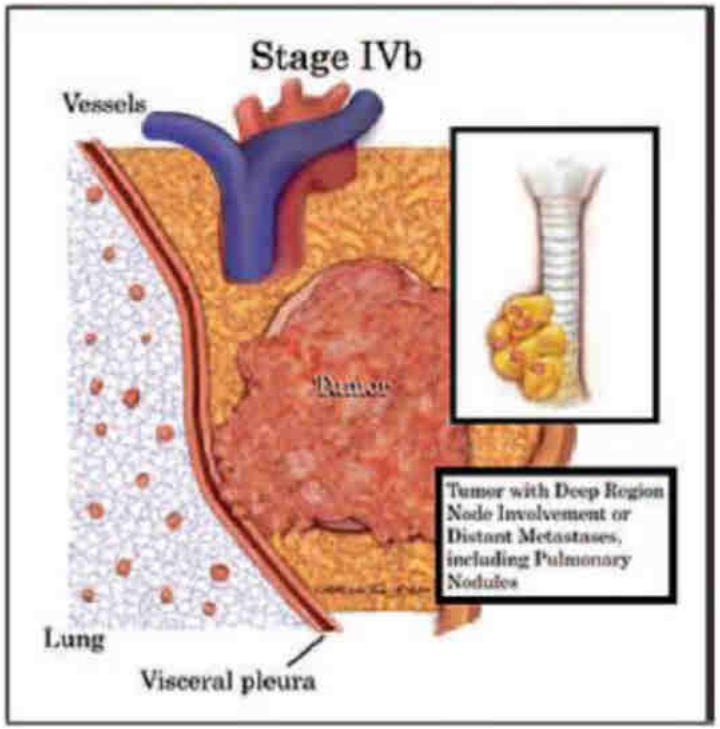

- Peu de patients (n = 43)
- Statistique spéculative
- RT

Pronostic 10 ans	Thymome	Carc Thym
Survie globale	76%	31%
Récidive	45%	59%

Chirurgie pour tumeur thymique

- Objectifs:
  - Résection monobloc = ablation de la tumeur et de la graisse périthymique +/- élargissement structures médiastinales
  - Pas d'effraction tumorale
  - Ablation des ADP profondes (carcinome thymique)

- Technique : dépend du volume tumorale
  - Sternotomie
  - Thoracoscopie unilatérale, bilatérale, +/- cervicotomie

- **Recommandations ITMIG-Rythmic** : évidement du compartiment prévasculaire, Curage profond si carcinome thymique

- Non recommandée : la thymomectomie = simple ablation du thymome

Chirurgie pour tumeur thymique

- Thymectomie simple / Thymomectomie

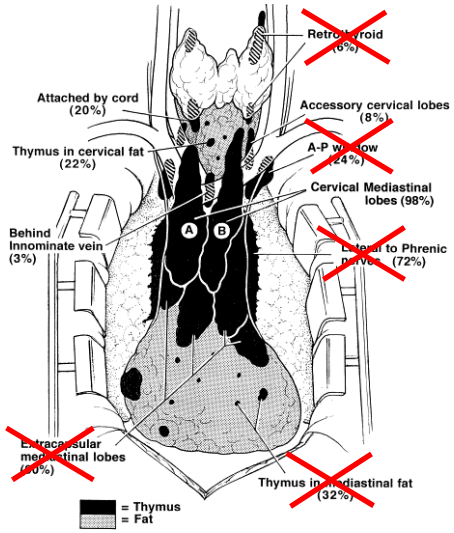

D'après: Jaretski A, Ann Thorac Surg 2000

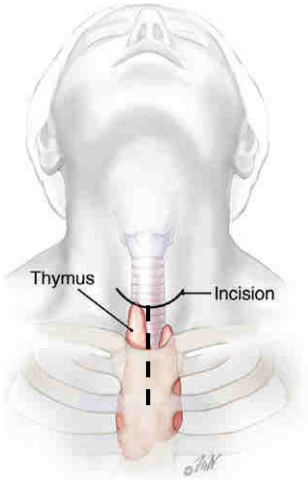

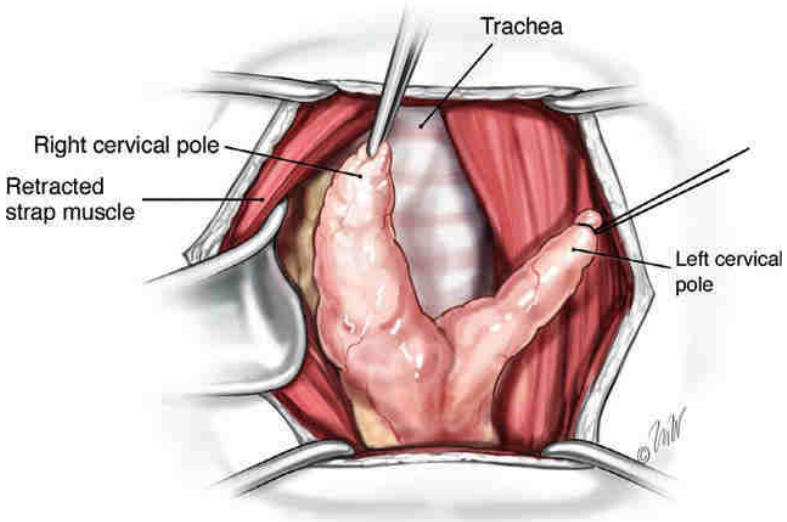

D'après: DL Sugarbaker, Adult chest surgery

- Non recommandée pour tumeur
- Non optimal pour myasthénie
- Risque d'effraction tumorale

Chirurgie pour tumeur thymique

- Thymectomie radicale

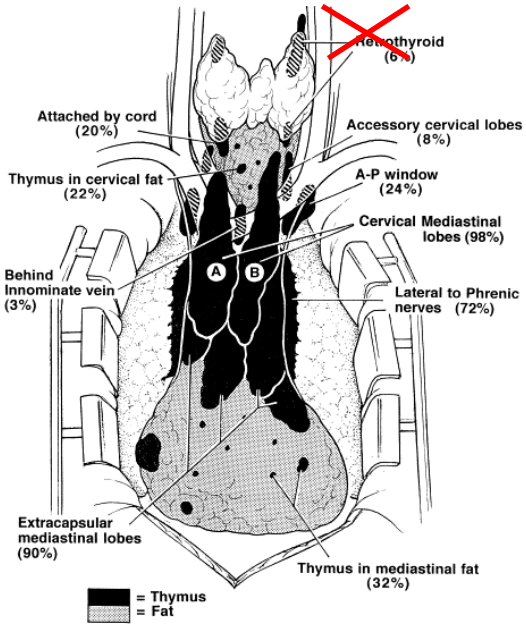

D'après: Jaretski A, Ann Thorac Surg 2000

Recommandée ITMIG- Rythmic
Curage N2 possible
Bilan intrathoracique précis

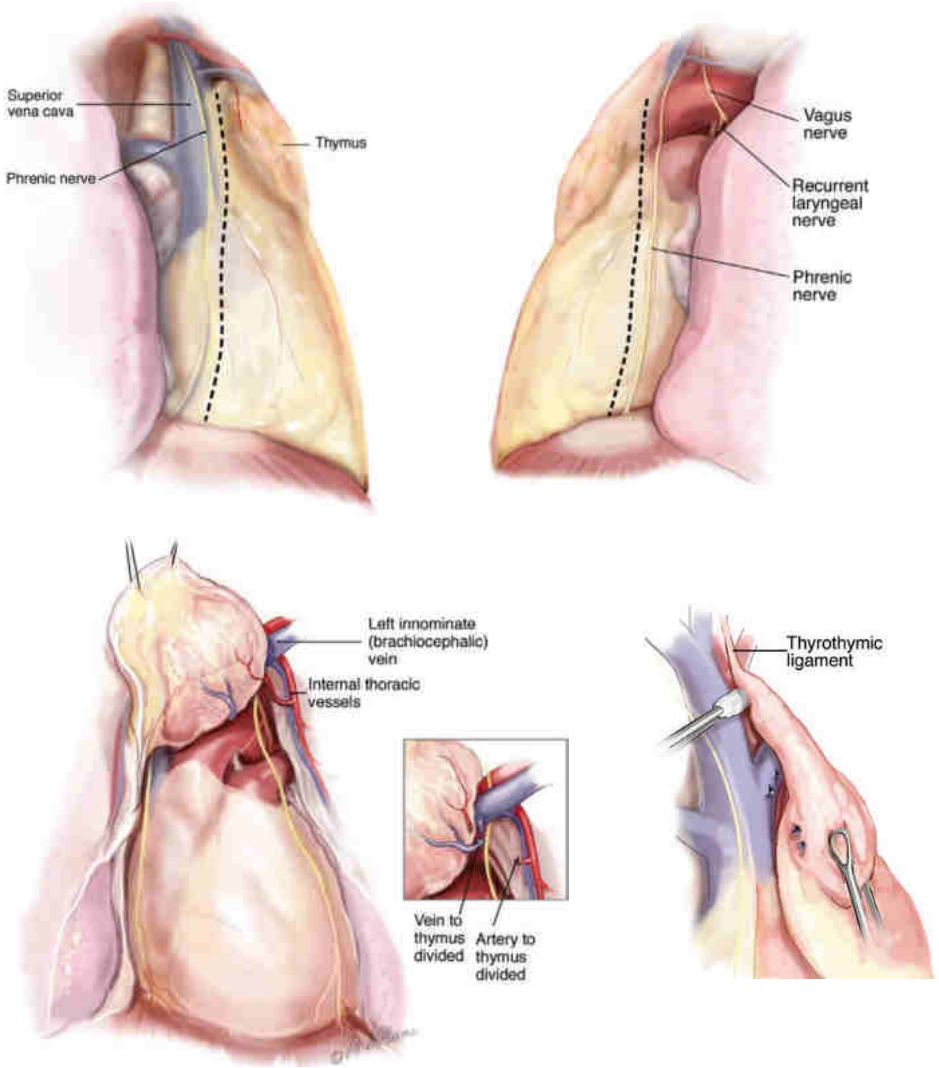

D'après: DL Sugarbaker, Adult chest surgery

Chirurgie pour tumeur thymique

Thymectomie maximale

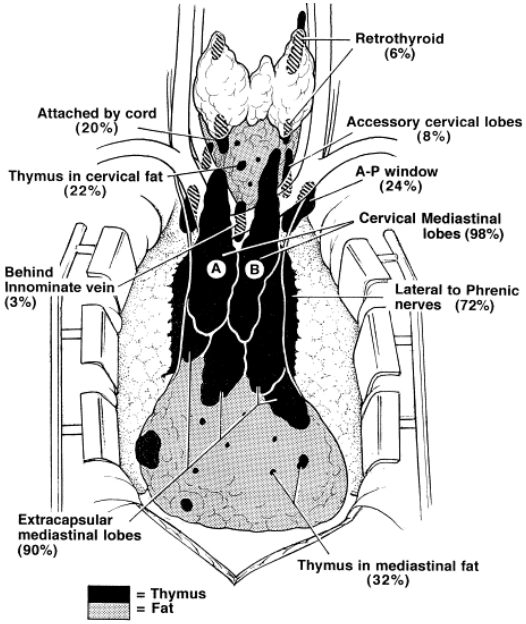

D'après: Jaretski A, Ann Thorac Surg 2000

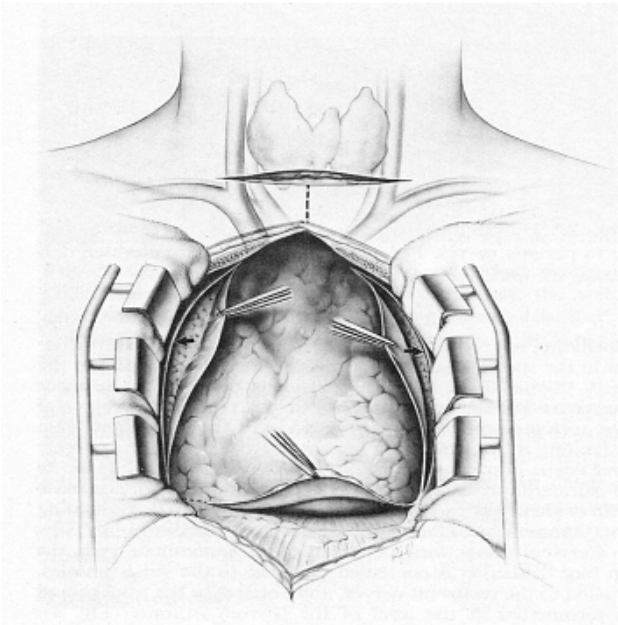

D'après: Jaretski A, J Thorac Cardiovas Surg 1988

- Si myasthénie
- Sternotomie et cervicotomie pour dissection retro et supra thyroïdienne
- Peu pratiquée : risque de lésions nerveuses respiratoires majorées (phréniques et laryngées)

Recommandations

- Recommandations ITMIG-Rythmic :
  - Evidement monobloc du compartiment prévasculaire,
  - Curage profond si carcinome thymique
- Non recommandée :
  - La thymomectomie = simple ablation du thymome
- Marquage par des clips des limites d'éxérèse

Marquage aux clips des limites d'exérèses

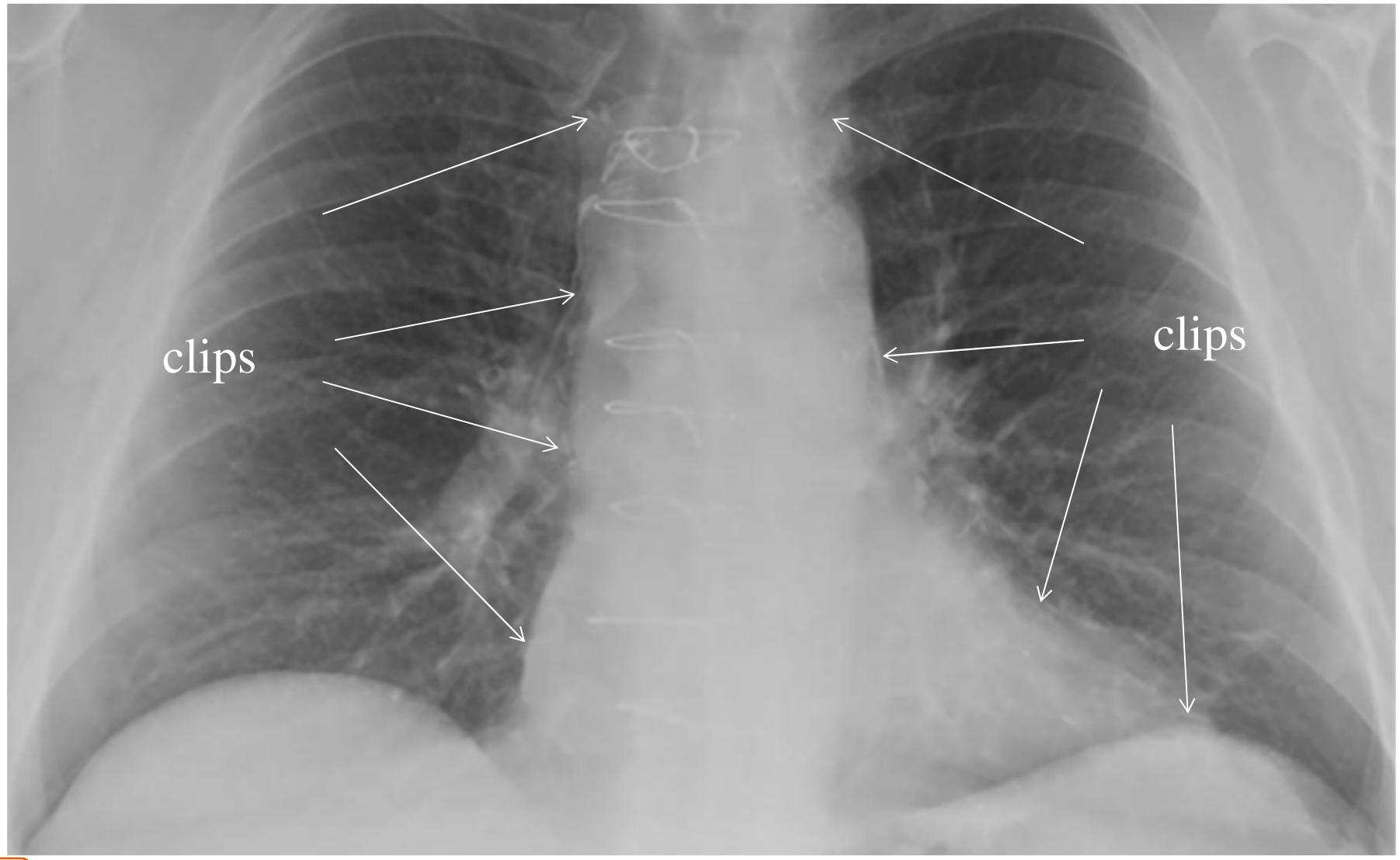

Gestion de la pièce opératoire

- Communication directe chirurgien-pathologiste
  - Anticiper la programmation
  - Repérage des régions avec invasion tumorale suspectée dès la dissection
  - Orientation de la pièce opératoire sur une planche anatomique
  - Photographie
  - Marquage des régions suspectes d'invasion tumorale (fils, encre)

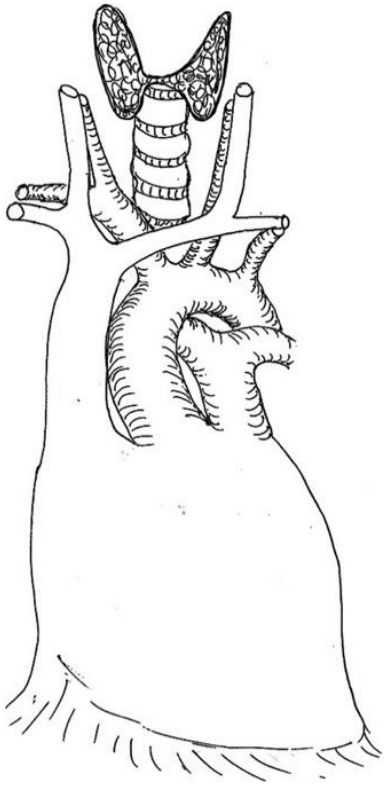

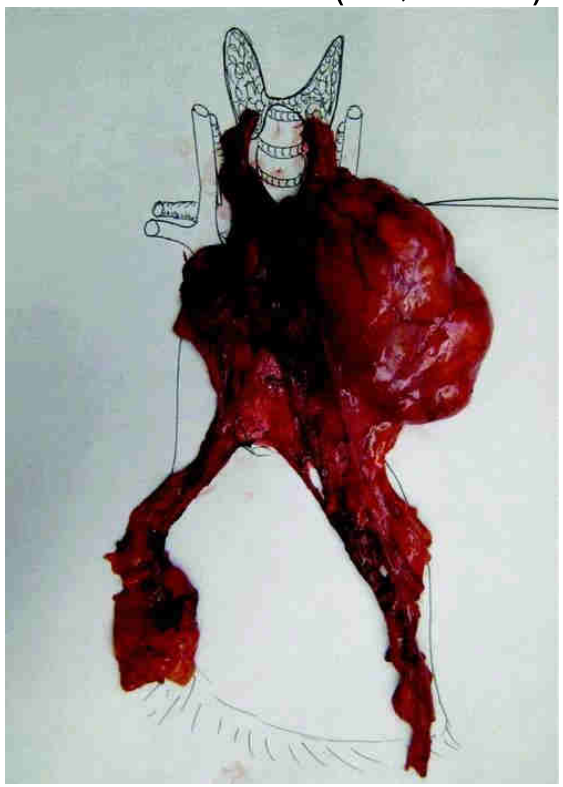

D'après le référentiel 2016
du réseau RYTHMIC

Le compte-rendu opératoire

- Doit mentionner:
  - Voie d'abord chirurgicale : chir. ouverte / thoracoscopie / conversion
  - Type de résection simple / radicale / maximale
  - Résection en bloc / fragmentée / effraction tumorale
  - Régions clivables /adhérentes / suspectées d'invasion / envahies
  - Elargissements médiastinaux / pariétaux
  - Lister les structures médiastinales / pariétales visualisées
  - Marquages aux fils
  - Aires ganglionnaires explorées sampling / curage
  - Exploration pleurale, péricardique
  - Marquage aux clips des limites d'exérèses (RT postop)

Chirurgie pour tumeur thymique

- Thymectomie radicale par thoracoscopie : option possible pour les petites tumeurs d'apparence encapsulée

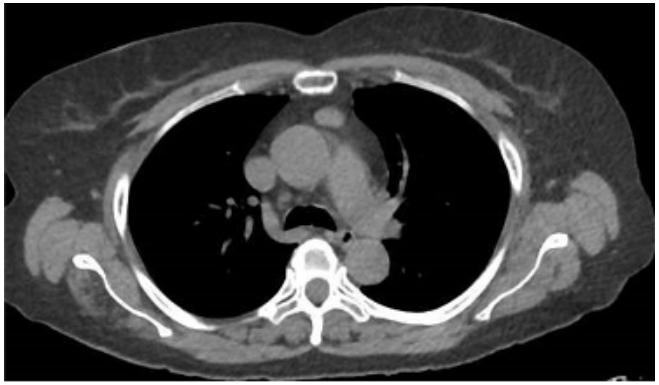

Thymome B, ∅ 1,6cm, encapsulé non invasif,
Masaoka I, pT1a N0 R0
Stade I R0 ➔ pas de RT

Option possible
pour les petites tumeurs
d'apparence encapsulée

Chirurgie pour tumeur thymique

- Thymectomie radicale par sternotomie
  - Thymome AB avec emboles néoplasiques endovasculaires dans le thymus adjacent,
  - Masaoka IIb, pT1bN0 R0
  - Stade I R0 ➔ pas de RT

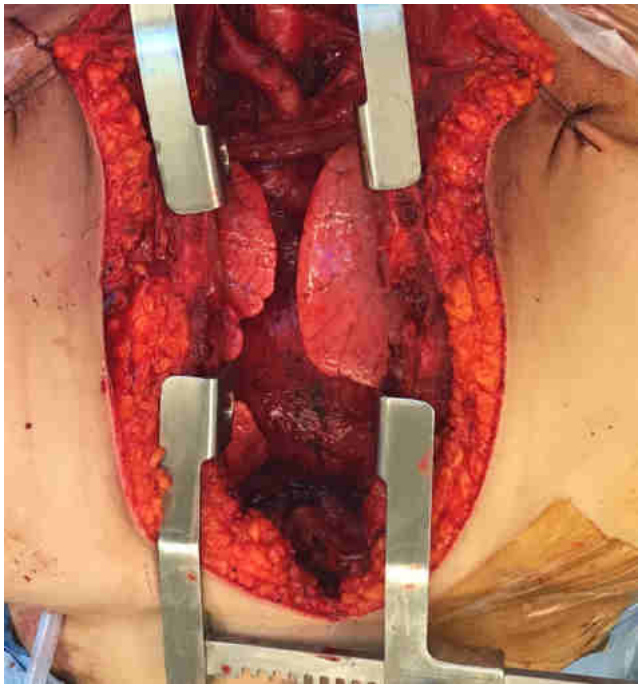

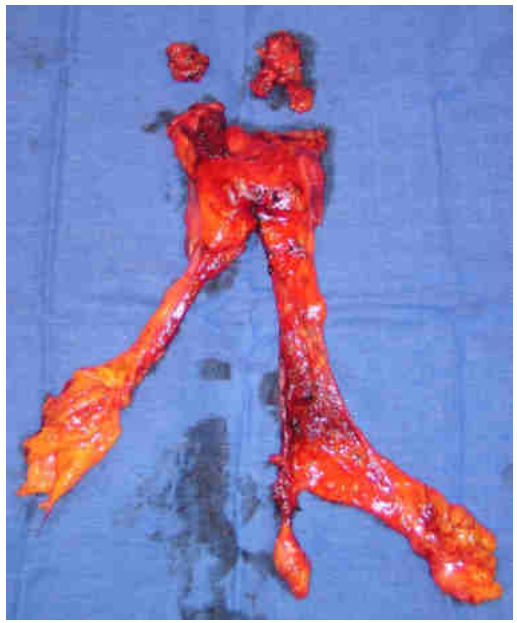

Chirurgie pour tumeur thymique

- Thymectomie radicale élargie péricarde et poumon par sterno-thoracotomie
- Chimiothérapie néo-adjuvante
  - Thymome AB ∅ 17cm, infiltration pulmonaire, accolement péricardique
  - Masaoka III, pT3N0 M0 R0

Stade IIIa R0 ➔ pas de RT

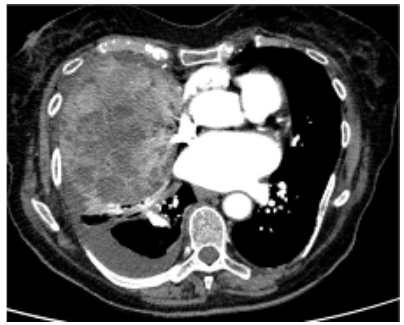

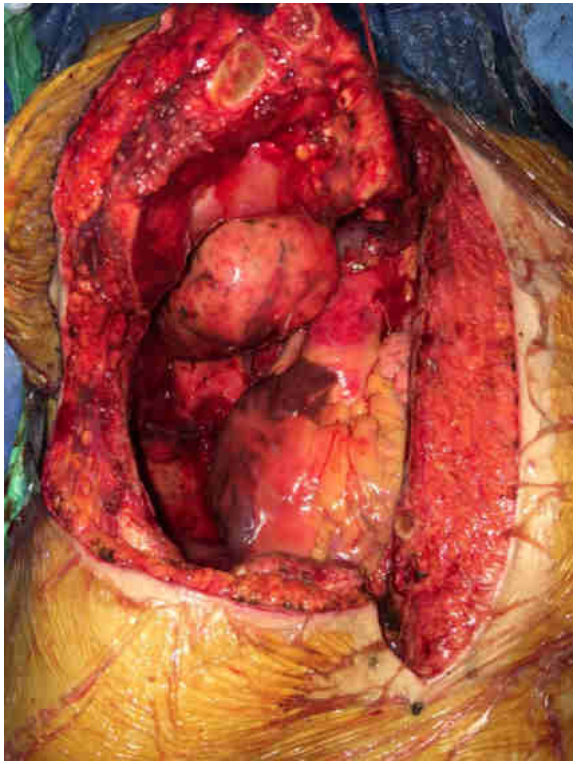

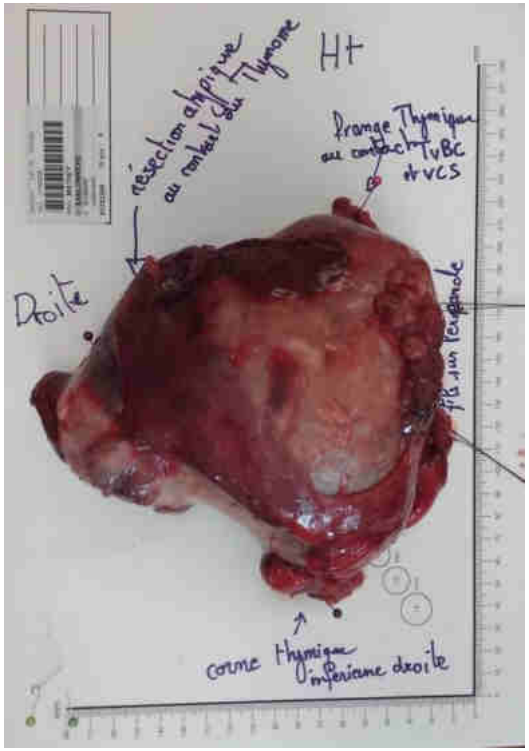

Chirurgie pour tumeur thymique

- Thymectomie radicale élargie et pleurectomie pour méta par sternotomie en 2011
- Thymome B2, ∅ 6cm, invasion graisse, métastases pleurales,
- Masaoka IVa, pT1b N0 M1a R0 ➔ Stade IVa R0 ➔ CT adjuvante
- 1ère récidive : Pleurectomie pour métastase en 2015, R0, ➔ CT adjuvante
- 2ème récidive : Pleurectomie pour métastase et CHIT en 2017, R0, surveillance

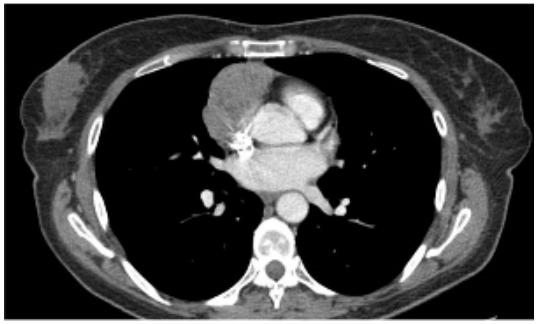

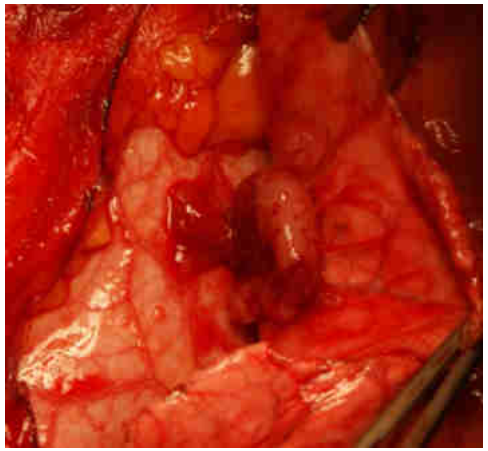

CHIT : option possible pour les IVa

Chirurgie pour tumeur thymique

- Chirurgie de recours ➔ élargissements majeurs

- 40 ans, carcinome thymique, chimio VIP néoadj.

2004 : résection élargie, plèvre, poumon, TVBC, péricarde, phrénique, diaphragme , Masaoka IVa, T3-4 N0 M1a

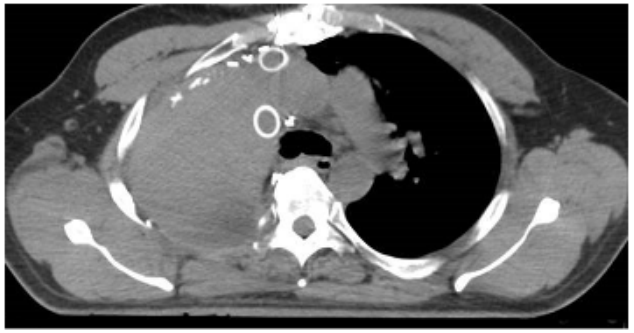

Stade IVa

- 2009 : pariétectomie et reconstruction, RT sur localisations médiastinales

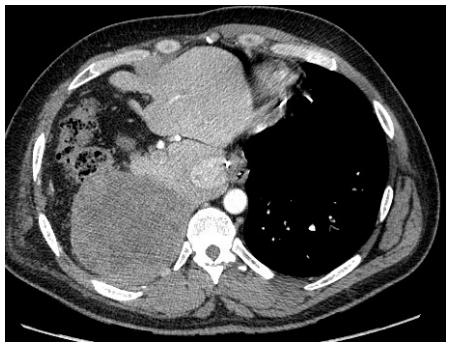

- 2011 : hépatectomie partielle, RT

- 2015 : récidive sous hépatique, CT, rémission
- 2018 : reprise évolutive: CT

Stade IVb

Conclusion

- Chirurgie du thymus = chirurgie compartimentale
  - Compartiment antérieur +/- élargissements ➔ monobloc
  - Lymphadénectomie aires profondes ➔ carcinome thymique
- Diag pré-op: oui si résécabilité douteuse
- Collaboration perop attentive Chir-Anapath
  - Anticipation de la programmation
  - Marquage sur la pièce opératoire
  - CRO précis
- Marquage sur le patient
  - des limites d'exérèse
  - Des zones suspectes R1 ou R2 ➔ Radiothérapie

- **Merci pour votre attention**