Carrefour Pathologie - Symposium SFP
« Pathologie Tumorale Oeso-gastrique »
Lundi 5 novembre - Palais des Congrès de Paris

CHDH

Nouvelles recommandations de prise en charge clinique d'un EBO: impact pour le pathologiste

Pr Emmanuel Coron
Institut des Maladies de l'Appareil Digestif
CHU Nantes

ESGE European Society of Gastrointestinal Endoscopy

L'Institut des Maladies de l'Appareil Digestif

Introduction

- Risque de dégénérescence estimé à 0,3% par an
- Surveillance endoscopique régulière largement répandue en Europe
- Volonté d'homogénéiser les pratiques
- Tenir compte des politiques de santé

Weusten, Bisschops, Coron et al., Endoscopy 2017

Thieme

Endoscopic management of Barrett's esophagus: European Society of Gastrointestinal Endoscopy (ESGE) Position Statement

ESGE

1

Le diagnostic de l'EBO est porté si l'oesophage distal comporte de l'épithélium glandulaire contenant de la métaplasie intestinale à l'analyse histologique, avec une <u>hauteur minimum de 1 cm</u> (circonférentiel ou languette).

Accord entre recommandations	Partiel
Nouvelles données	-
Consensus entre experts	+

2 Le dépistage endoscopique de l'EBO n'est pas recommandé

Cependant le dépistage peut être proposé chez des patients ayant un reflux gastro oesophagien ancien (>5ans) et de multiples facteurs de risque parmi les suivants:

- Âge > 50 ans
- Race caucasienne
- Obésité
- Antécédent au premier degré d'EBO ou d'adénocarcinome oesophagien

Modalités de la surveillance endoscopique

3 **La surveillance endoscopique de l'EBO est recommandée** (au moins jusqu'a 75 ans)

4 **L'endoscopie haute-résolution (endoscope, processeur et écran) est recommandée pour la surveillance endoscopique de l'EBO**

L'utilisation de chromoendoscopie, de chromoendoscopie optique, d'endoscopie en auto-fluorescence ou d'endomicroscopie confocale n'est pas conseillée en routine

Mais elle peut aider à identifier les zones à risque en centre expert !

L'endoscopie moderne permet d'identifier des anomalies muqueuses et vasculaires infra-millimétriques

Lumiere blanche sans zoom

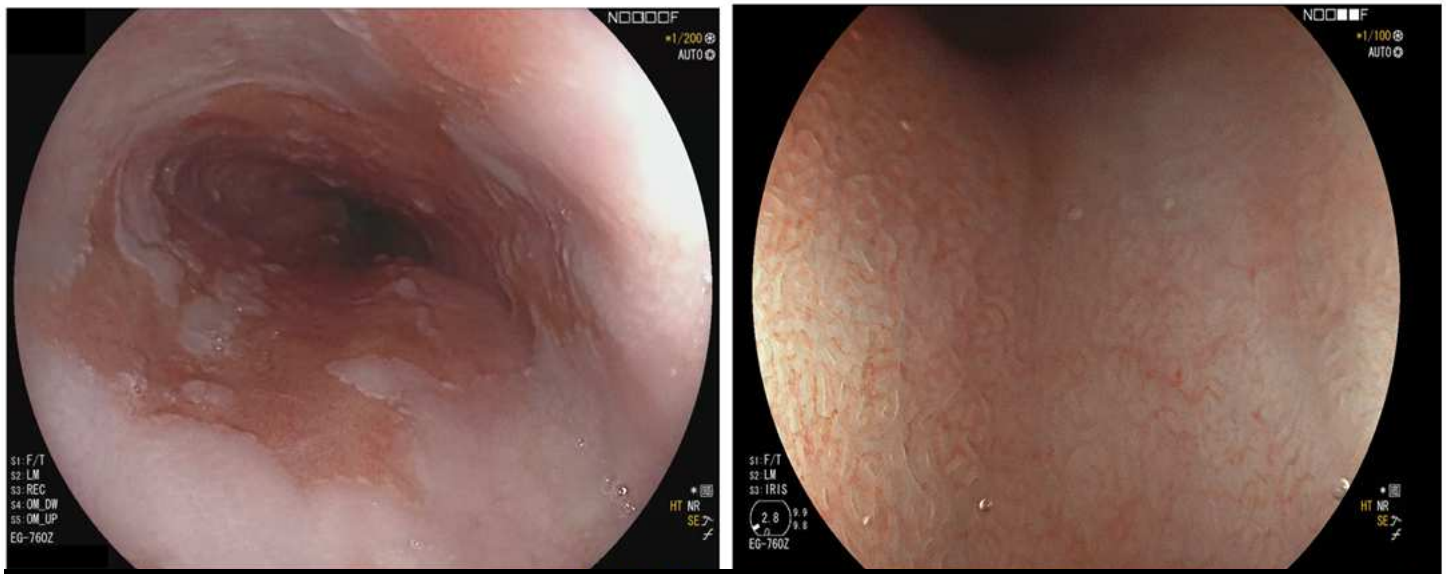

EBO avec métaplasie gastrique et intestinale non dysplasiques

Chromoscopie virtuelle avec zoom
(Mode BLI x135)

L'endoscopie moderne permet d'identifier des anomalies muqueuses et vasculaires infra-millimétriques

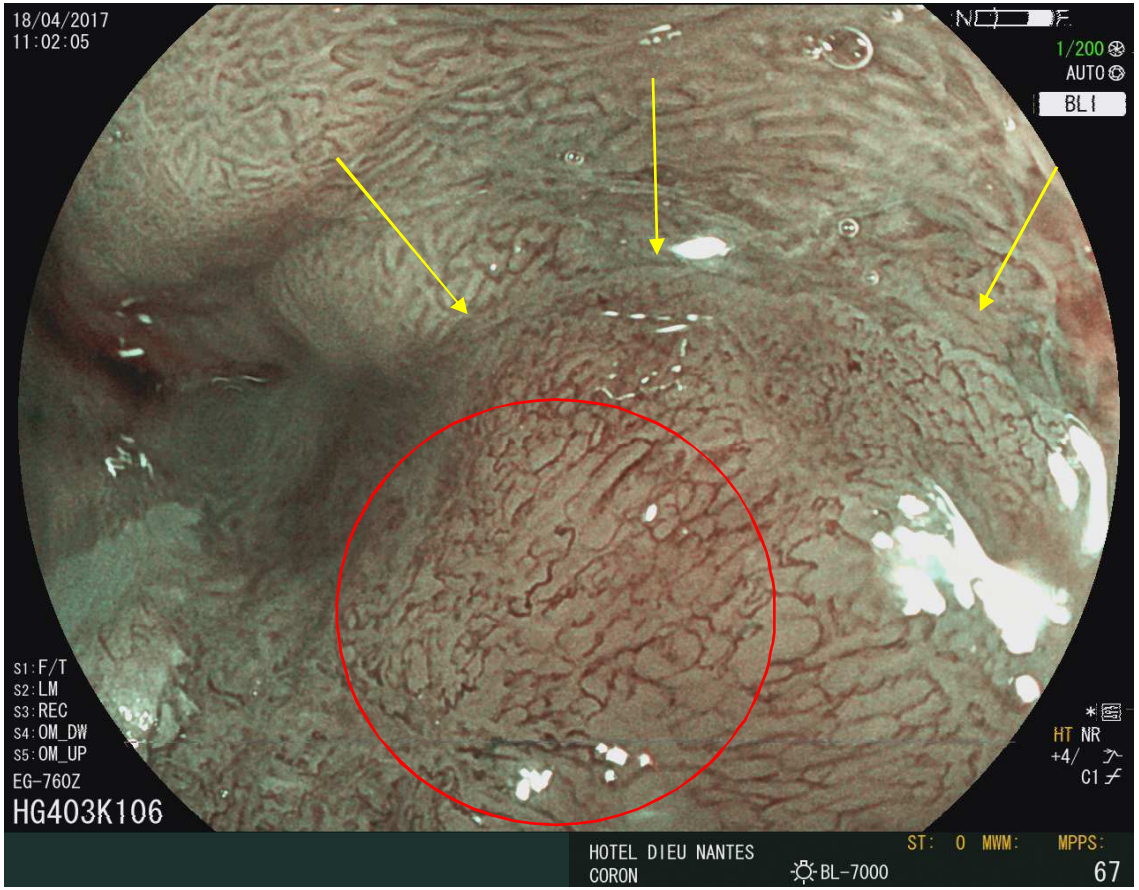

Adénocarcinome superficiel

Exemple #1

DHG ‘invisible’ HGD (endoscopie n°1)

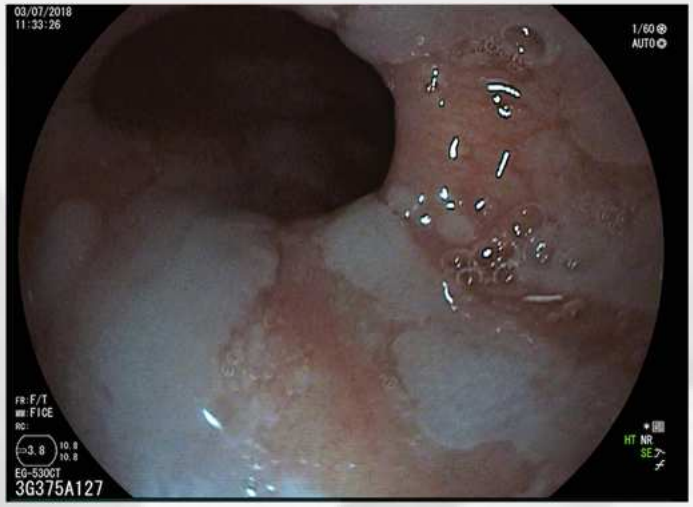

Homme de 66 ans
RGO ancien
EBO C3M4 surveillé
Pas d’anomalie visible…

Seattle => 1 Bx en DHG

Endoscopie de contrôle en centre expert

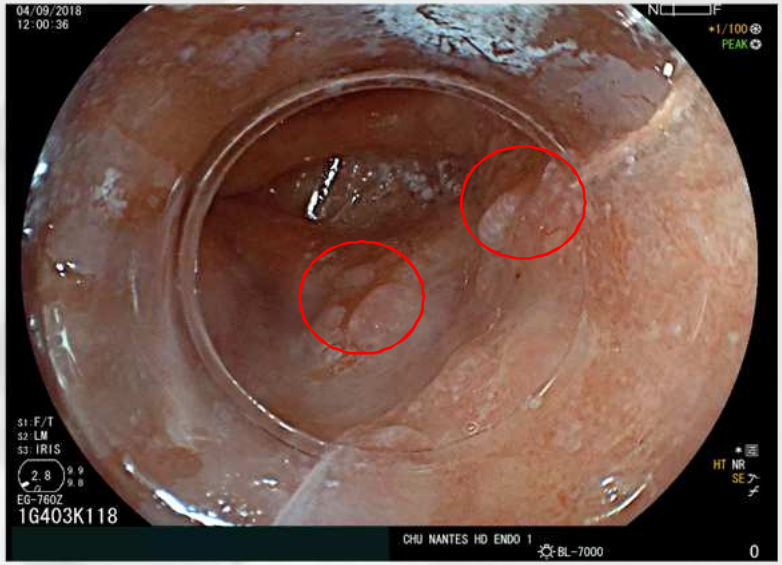

Examen en lumière blanche
2 nodules de 3-4 mm classés Paris 0-IIa
situés à 39 cm des AD à 4h et 6h

5 Le compte-rendu d'endoscopie

- Le compte-rendu d'endoscopie des patients ayant un EBO doit inclure:
- l'étendue de l'EBO selon les critères de Prague (étendue circonférentielle (C), étendue maximale en hauteur (M)) **et tout îlot séparé** qui serait proximal par rapport à l'étendue maximale,
- la description de la localisation (en cm par rapport aux arcades dentaires et dans l'orientation horaire) de toute anomalie visible au sein de l'EBO, ainsi que la taille de la lésion (mm) et son apparence macroscopique (Classification de Paris)
- la présence ou absence d'oesophagite érosive (Los Angeles)
- la localisation des biopsies prélevées sur le segment d'EBO (nombre de biopsies et localisation en cm par rapport aux arcades dentaires),
- <u>une documentation par photographies des limites et de toute la hauteur de l'EBO, ainsi que de toute lésion visible</u>

Quand et comment réaliser les biopsies ?

6

Toutes les anomalies visibles doivent être biopsiées (ou resequees)

+ 4 biopsies quadrantiques tous les 2 cm depuis le sommet des plis gastriques jusqu'à la ligne Z dans des pots séparés (1 pot par niveau, en le précisant sur le bon)

7

Intervalles de surveillance de l'EBO non dysplasique :

- Ligne Z irrégulière et/ou aspect glandulaire < 1cm : pas de surveillance
- Etendue maximale de l'EBO ≥ 1cm et < 3cm : 5 ans
- Etendue maximale de l'EBO ≥ 3cm et < 10cm : 3 ans

Les patients avec EBO dont l'étendue maximale est supérieure à 10 cm doivent être adressés à un centre expert pour surveillance endoscopique

Faut-il traiter les EBO non dysplasiques ?

8 **Un traitement endoscopique prophylactique (Ex: ablation par radiofréquence) d'un EBO non dysplasique ne doit pas être réalisé**

9 **Le diagnostic de tout degré de dysplasie (y compris « indéfini pour la dysplasie ») dans l'EBO nécessite la relecture par un anatomo-pathologiste digestif expert**

Cas particulier du statut ‘indéfini pour la dysplasie’

10

Les patients ayant un diagnostic « indéfini pour la dysplasie » confirmé par un deuxième anatomo-pathologiste digestif expert doivent être pris en charge avec optimisation du traitement anti-reflux et une nouvelle endoscopie à 6 mois

Si les biopsies suivantes ne mettent pas en évidence de dysplasie (et ce même si les biopsies sont à nouveau « indéfinies pour la dysplasie »), alors la stratégie de surveillance doit suivre les recommandations pour l’EBO non dysplasique

Accord entre recommandations	NON
Nouvelles données	-
Consensus entre experts	+

Lésion visible = Résection endoscopique !!!

11

Les patients ayant des lésions visibles au sein de l'EBO pour lesquelles sont portées le diagnostic de dysplasie ou de cancer précoce doivent être adressés à un centre expert de l'EBO

Toutes les anomalies visibles, sans tenir compte de leur degré de dysplasie, doivent être réséquées au moyen de techniques de résection endoscopique afin d'obtenir une évaluation histologique optimale

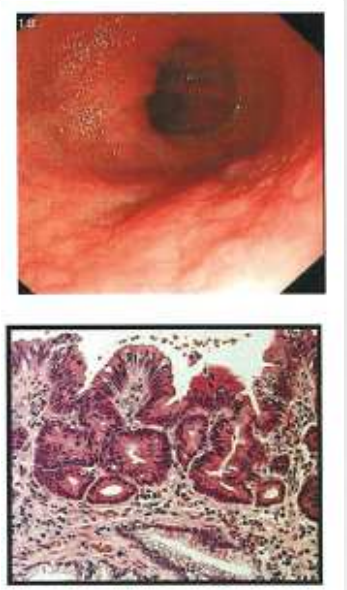

Accord entre recommandations	OUI
Nouvelles données	+
Consensus entre experts	+

Traitements endoscopiques de l'EBO

Endoscopic mucosal resection (EMR)

Endoscopic submucosal dissection (ESD)

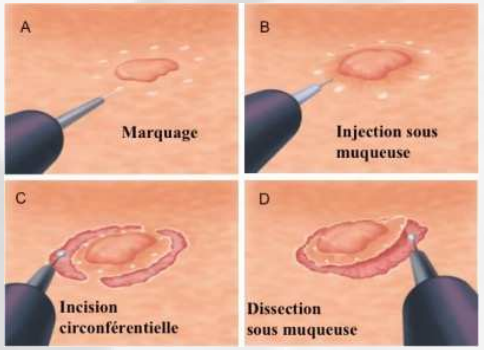

Radiofrequency ablation (RFA)

Cryotherapy

Hybrid APC

Exemple #1 - suite

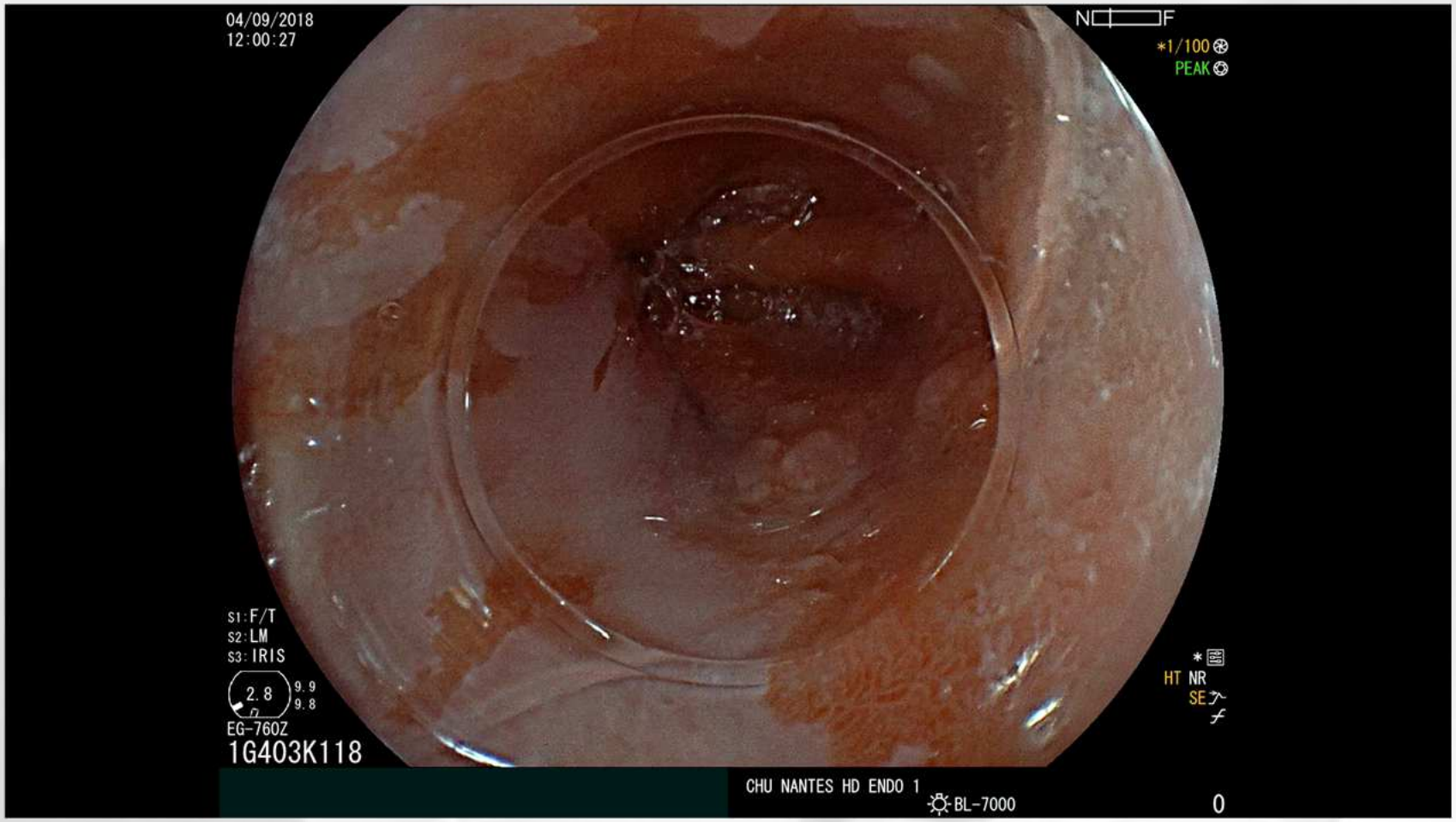

Exemple #1 - suite

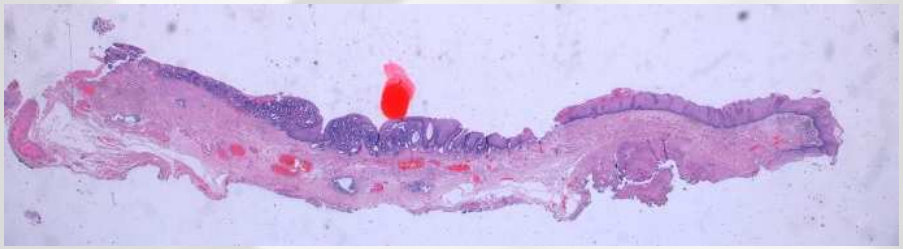

Remerciements Pr Mosnier

Adénocarcinome
pT1a R0, L0V0
=> curatif

Que faire en cas de dysplasie de bas grade sur les biopsies ?

12

Les patients avec de la DBG sur des biopsies systématiques confirmée par un second anatomo-pathologiste digestif expert doivent être adressés à un centre expert en EBO

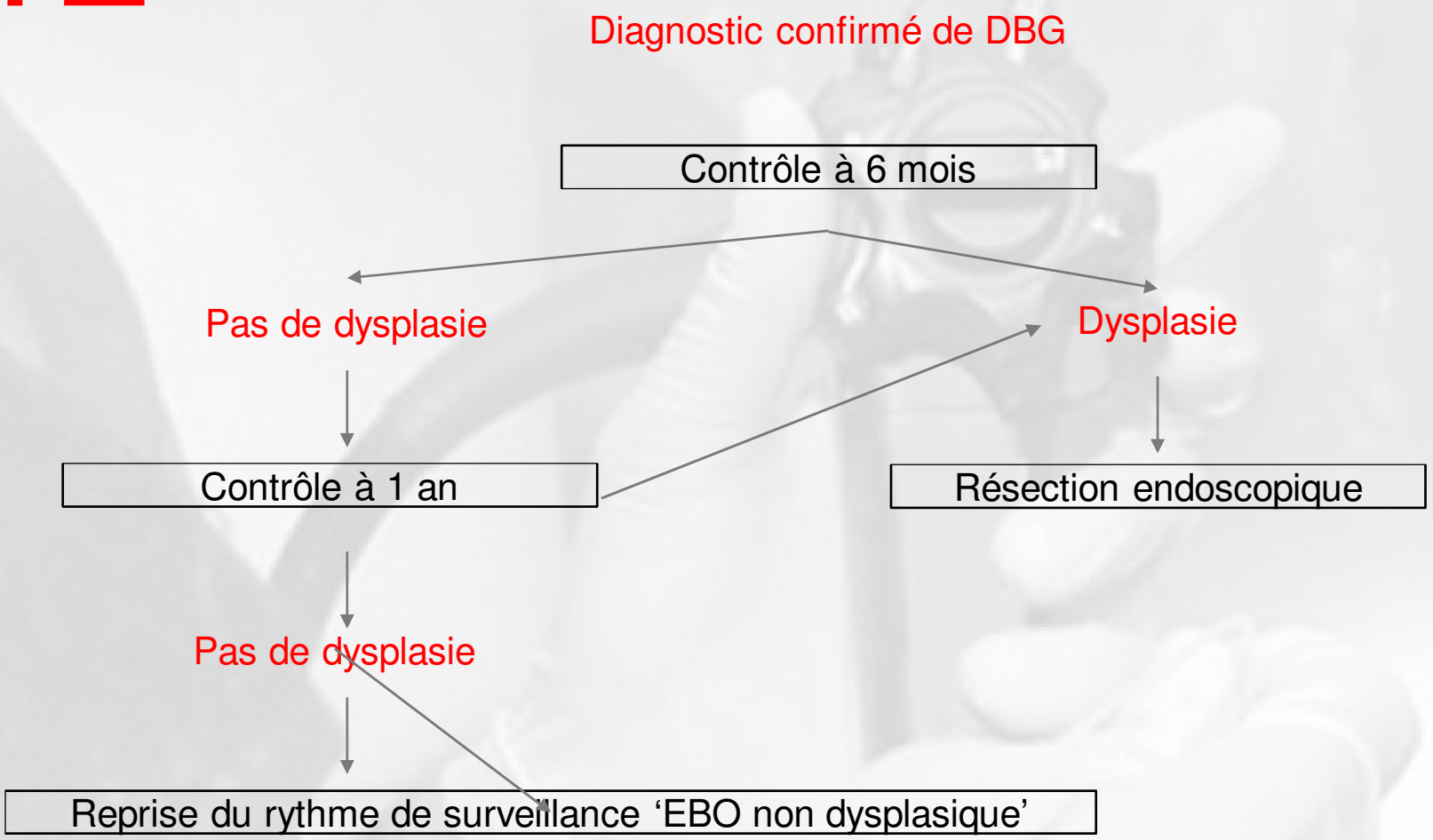

13 En cas de DHG confirmée, il est recommandé d'adresser le patient en centre expert

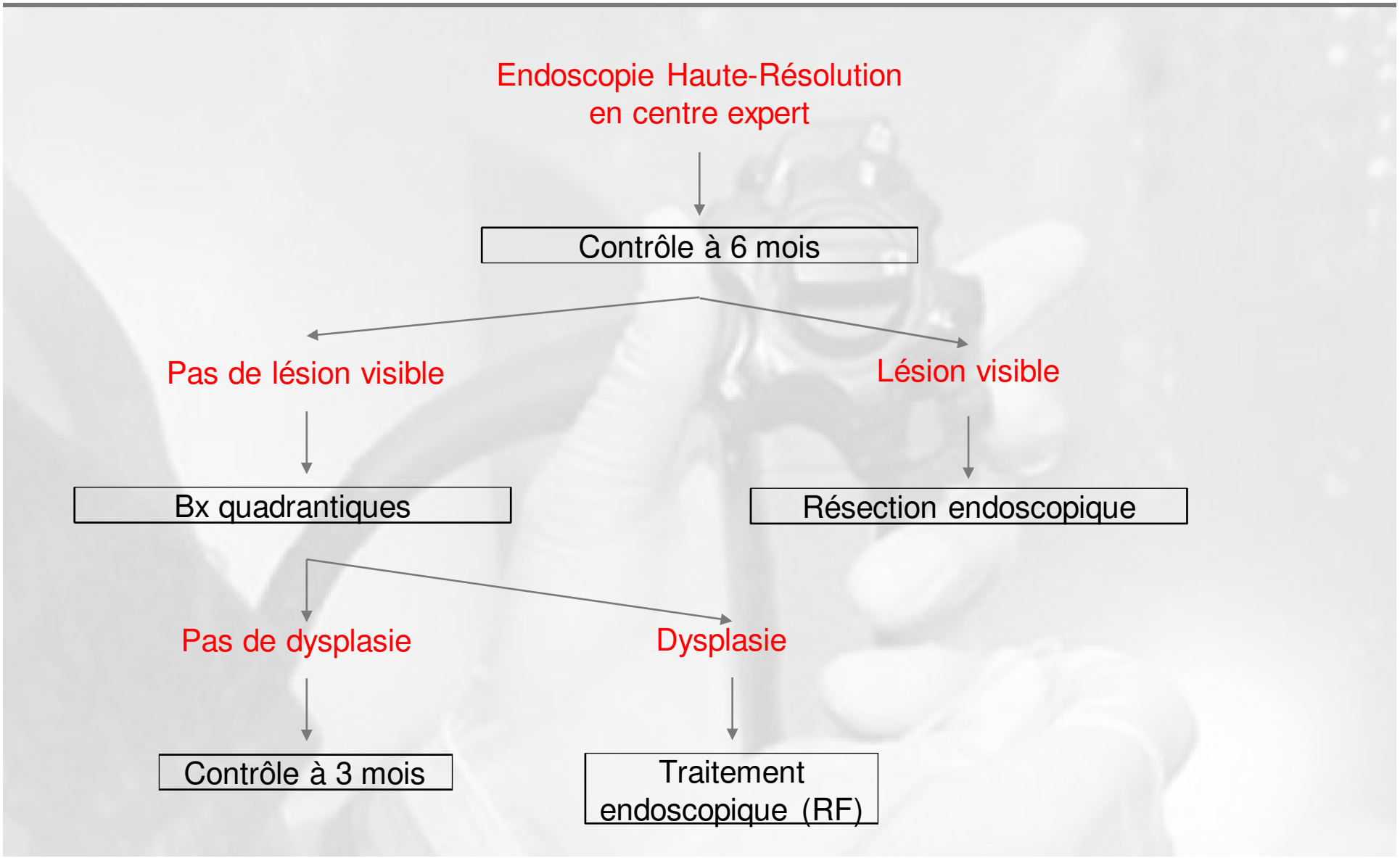

Critères de résection endoscopique curative

14 **La résection endoscopique est le traitement de première intention pour l'adénocarcinome œsophagien T1a**

15 Chez les patients ayant un adénocarcinome de l'oesophage T1b, la stratégie thérapeutique optimale dépend des caractéristiques histologiques du spécimen de résection endoscopique

La résection endoscopique peut être une alternative valide à la chirurgie et est recommandée chez les patients dont l'état général est limite pour la chirurgie, sous réserve que le spécimen de résection endoscopique remplisse les critères suivants :

- Invasion de la sous muqueuse limitée à <500µm,
- Grade de différenciation tumorale : bonne ou modérée,
- Absence d'invasion tumorale des vaisseaux lymphatiques ou sanguins,
- Absence d'infiltration tumorale des marges de résection en profondeur

La dissection sous-muqueuse est en pleine expansion en France

Adenocarcinoma pT1A, R0, L0V0

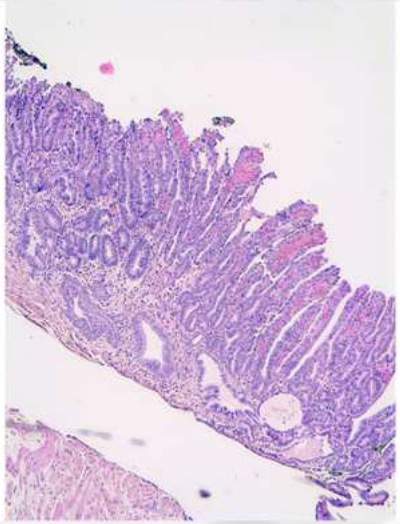

Remerciements Pr Bossard

- Techniquement plus complexe
- Mais faible taux de complication (0-4%) en centre expert
- Résection curative 70%
- Sténose si résection > 2/3 de la circonférence réséquée
- Importance des RCP entre gastros et anapaths ++++

Lesion < 15 mm => EMR

vs

Lesion > 15mm => ESD

ESGE Guideline Pimentel-Nunes *et al.* Endoscopy 2015

ESGE Position Statement - Weusten B *et al.* Endoscopy 2017

Exemple #3 : Un homme de 78 ans adressé pour dissection endoscopique sous-muqueuse…

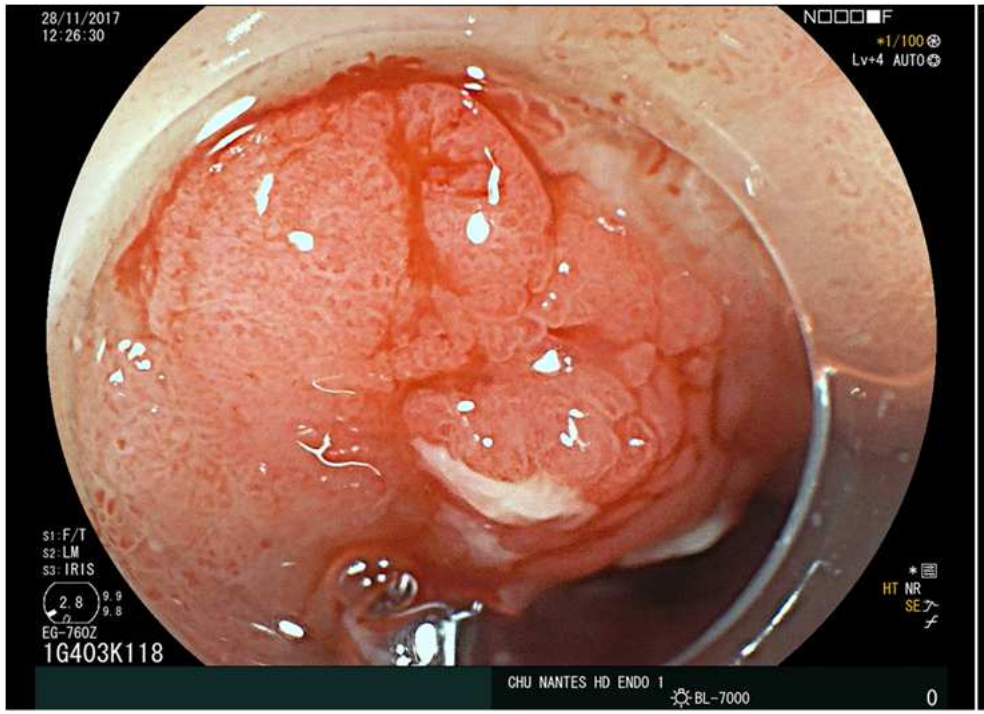

Lésion de 20 mm classée Paris 0-Is + IIc avec désorganisation complète de la micr

Dissection sous-muqueuse complète sans difficulté, mais ….

L'anatomopathologiste joue le rôle clé dans la prise en charge clinique du patient

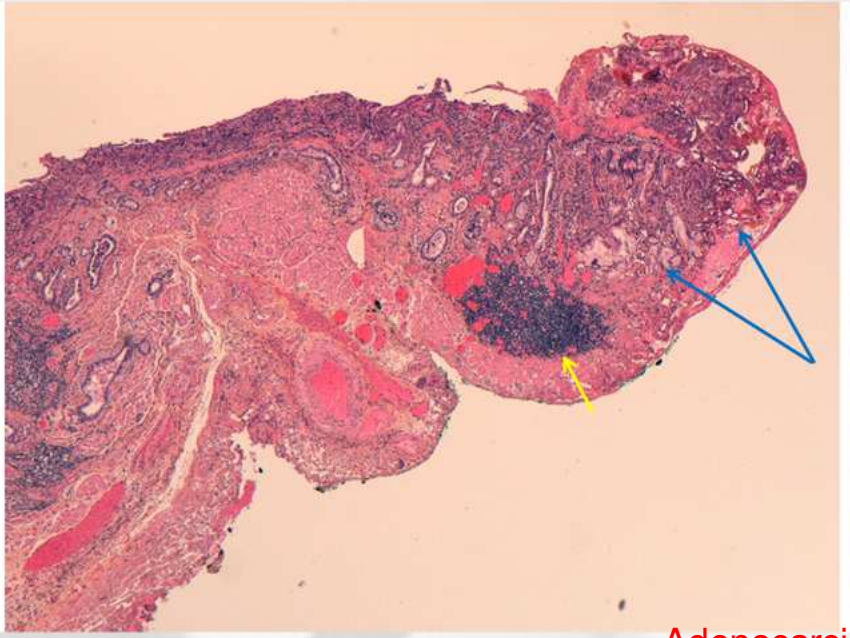

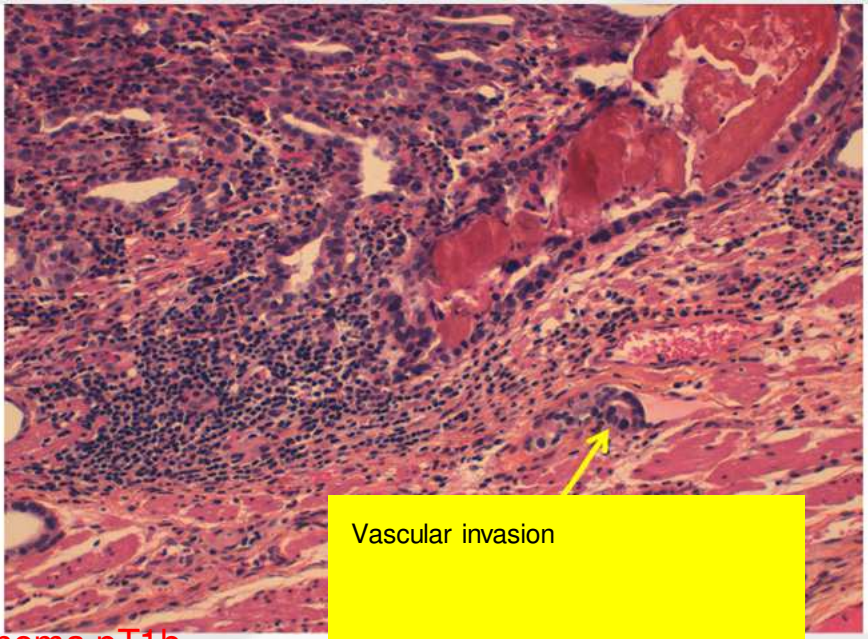

Adenocarcinoma pT1b

Remerciements Pr Mosnier

Conclusion et perspectives futures

- La prise en charge de l'EBO a considérablement progressé avec les progrès diagnostiques et thérapeutiques récents
- Perspectives enthousiasmantes : arrivée de l'intelligence artificielle, outils de re-localisation des biopsies, caractérisation optique in vivo et ex vivo…
- Nécessité de créer des databases d'imagerie +++ et former les futurs médecins

Merci pour votre attention

http://www.imad-nantes.org

emmanuel.coron@chu-nantes.fr