LE DIAGNOSTIC ANATOMO-PATHOLOGIQUE DE LA DYSPLASIE SUR ENDOBRACHYOESOPHAGE

Denis CHATELAIN

Service d'anatomie pathologique CHU Amiens

DYSPLASIE SUR EBO

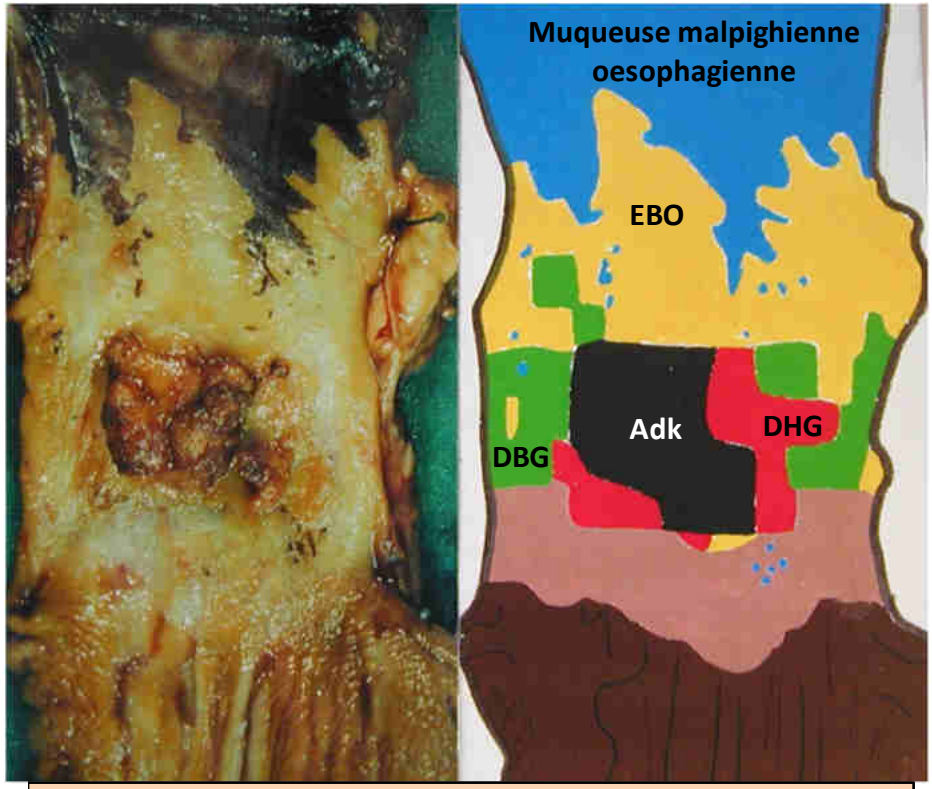

Cartographie des lésions dans un EBO avec transformation adénocarcinomateuse

- **Dysplasie**: meilleur *(ou moins mauvais)* biomarqueur actuel de risque de transformation néoplasique de l'EBO
  - 0.1 à 0.4% / an en cas d'EBO
  - 13.5% / an si DBG

Curvers WL et al. Am J Gastroenterol 2010 ;105 :1523-30

DYSPLASIE SUR EBO

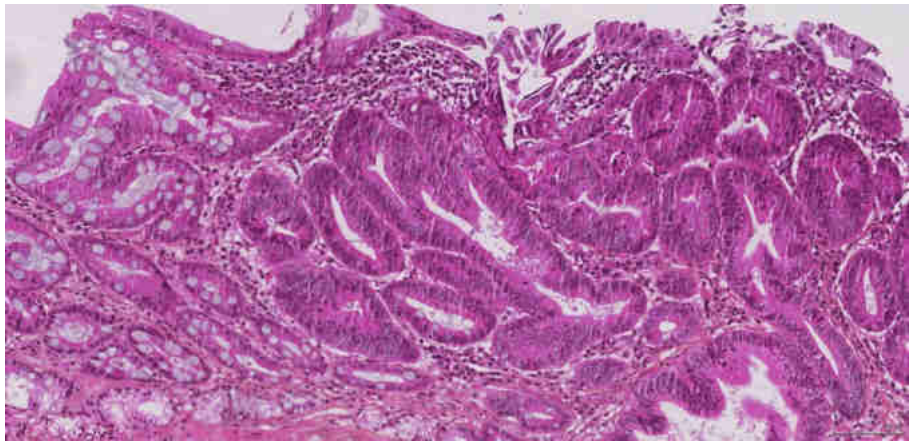

DGH sur EBO

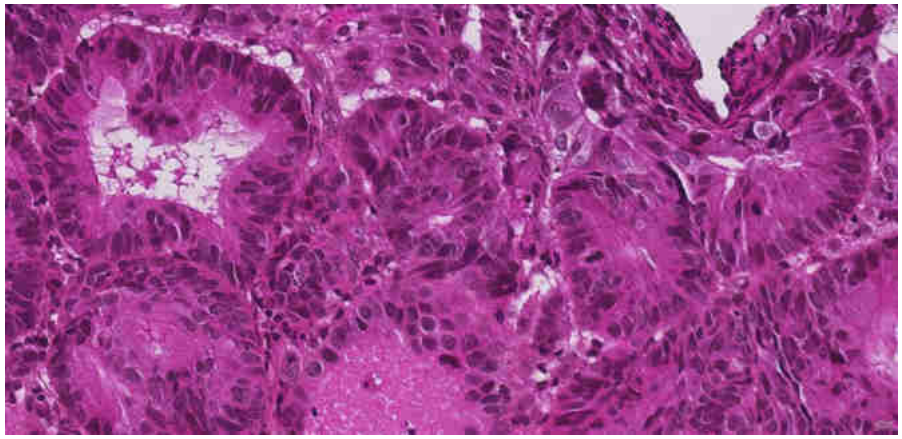

- **Etat pré-cancéreux** correspondant
  - troubles acquis de l'homéostasie cellulaire
  - résultant d'anomalies génétiques
  - altérant la prolifération cellulaire
- **Diagnostic morphologique, anatomo-pathologique, reposant sur appréciation d'anomalies architecturales et cytologiques**
  - Part de subjectivité,
  - Problèmes de reproductibilité diagnostique inter-observateurs (même entre « experts »)

Curvers WL et al. Am J Gastroenterol 2010 ;105 :1523-30

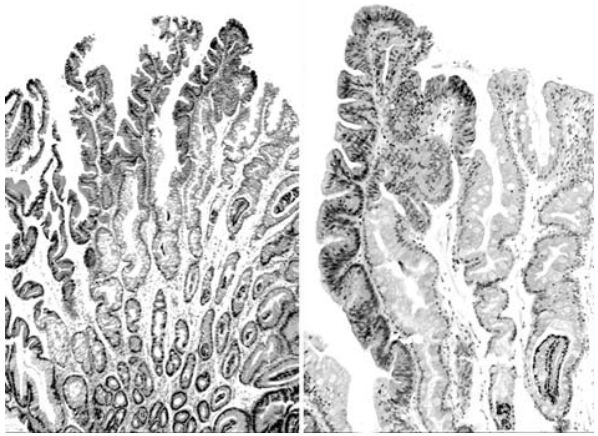

- **4 variétés de dysplasie décrites sur EBO**
  - **Dysplasie conventionnelle « adénomateuse »**
  - **Dysplasie festonnée** *(très rare, variante dysplasie conventionnelle?)*
  - **Dysplasie fovéolaire** *(6% des cas de dysplasie sur EBO phénotype gastrique)*
  - **Dysplasie cryptique basale** *(entité débattue, classée par certains dans les lésions indéfinies pour la dysplasie)*

Curvers WL et al. Am J Gastroenterol 2010 ;105 :1523-30
Rubio CA et al. Anticancer Res 2013;33:1743-6
Park DY et al. Mod Pathol 2010;23:54-61
Lomo LC et al. Am J Surg Pathol 2006;30:423-35

EBO NON DYSPLASIQUE

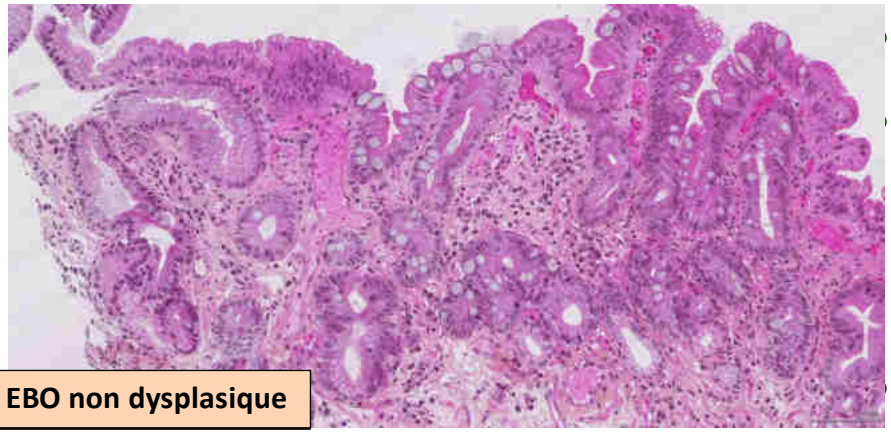

EBO non dysplasique

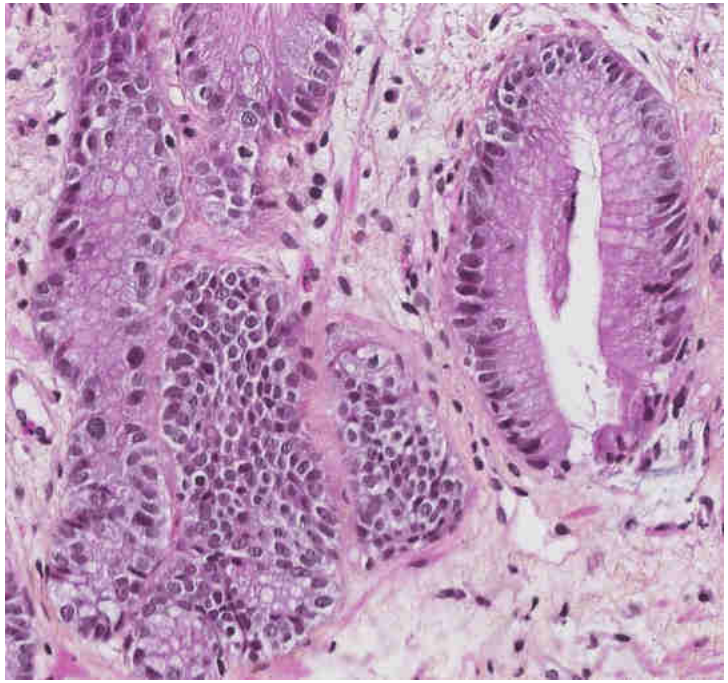

Reid BJ et al. Hum Pathol 1988 ;19 :166-178
Montgomery E et al. Hum Pathol 2001 ;32 :368-78

Architecture: normale

Cytoplasme des cellules

- Éosinophile avec cellules caliciformes, quelque cellules régénératives

Noyaux

- assez réguliers, en taille et en forme, localisés à la basale
- Contours nucléaires réguliers
- Rapport nucléo cytoplasmique non augmenté
- Nucléole petit
- Mitoses rares
- Mais parfois à la partie basale
  - Noyaux hyperchromatiques,
  - un peu élargis,
  - avec discrète pseudostratification
  - Rare mitoses

EBO NON DYSPLASIQUE

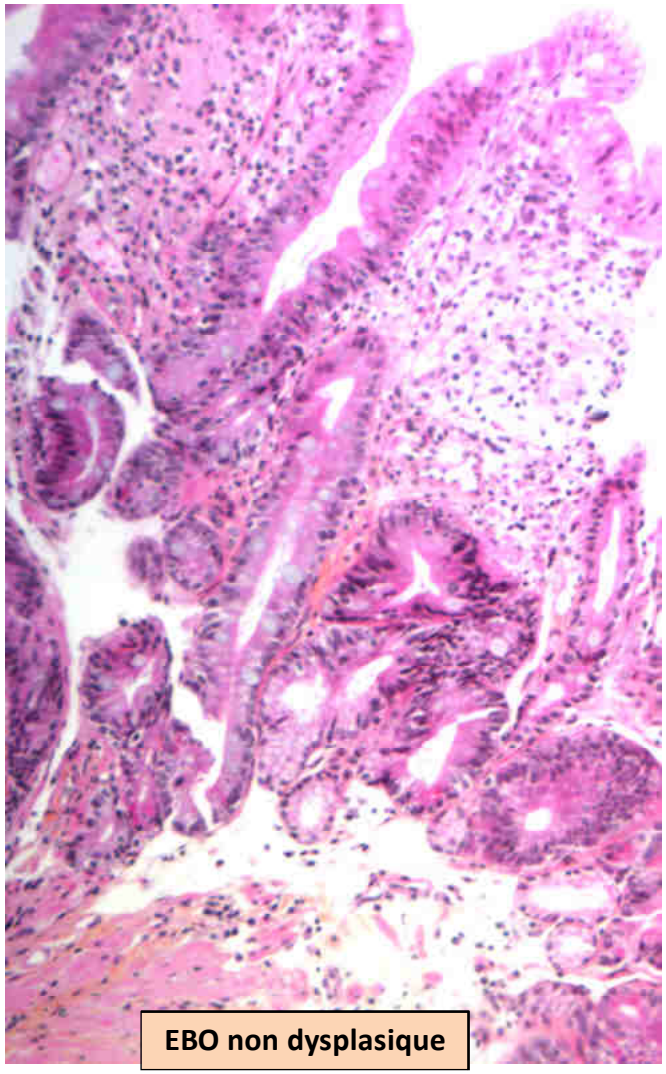

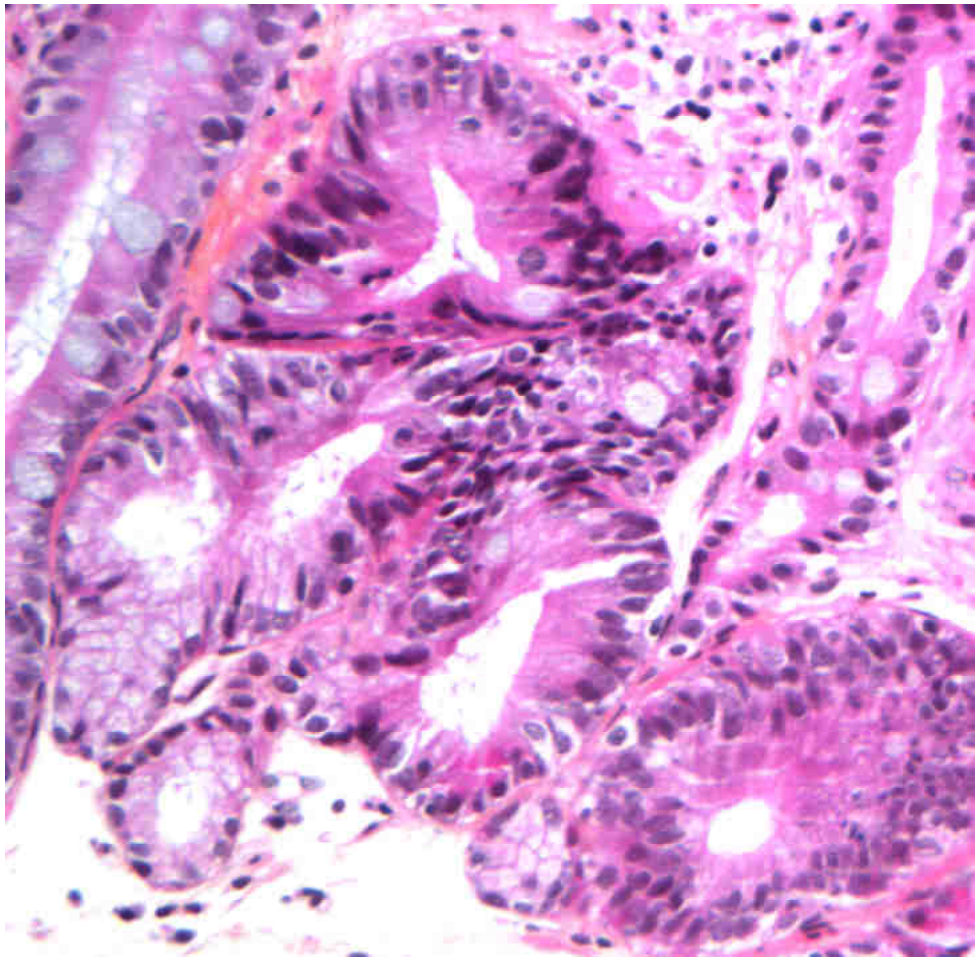

– **Mais souvent à la partie basale**
  - Noyaux hyperchromatiques,
  - un peu élargis,
  - avec discrète pseudostratification
  - Rare mitoses

Reid BJ et al. Hum Pathol 1988 ;19 :166-178
Montgomery E et al. Hum Pathol 2001 ;32 :368-78

DYSPLASIE DE BAS GRADE

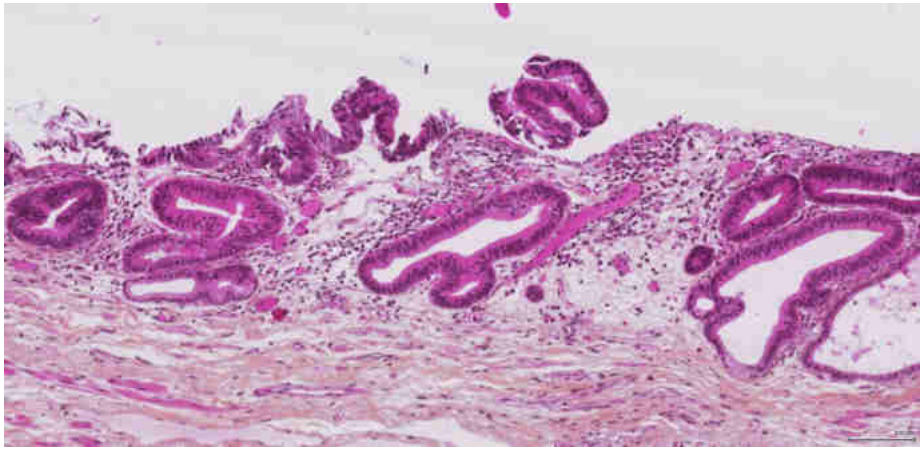

DBG sur EBO

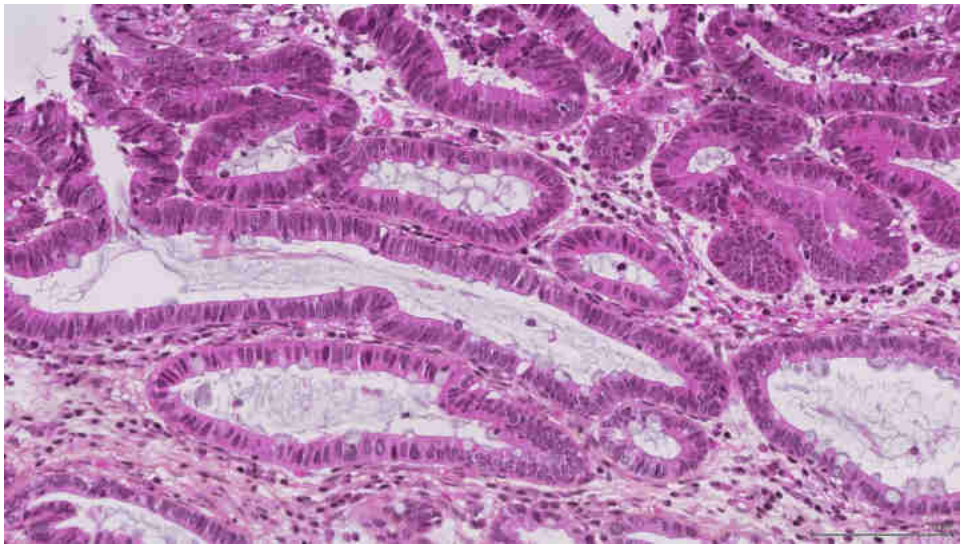

Odze RD J Clin Pathol 2006 ;59 :1029-38

- **Architecture**
  - Assez préservée, distorsions minimes
- **Cytoplasme**
  - basophile hyposécrétant, ↓ cellules caliciformes
- **Noyaux**
  - stratifié ovalaires et allongés (*pencil shaped*), à partie basale du cytoplasme des cellules
  - Noyaux allongés, discrètement hyperchromatiques,
  - Contours un peu irréguliers,
  - Nucléole+,
  - Mitoses
  - Rapport nucléo cytoplasmique augmenté, notamment à partie basale des glandes

→ Ressemble à lésion adénomateuse colique

DYSPLASIE DE BAS GRADE

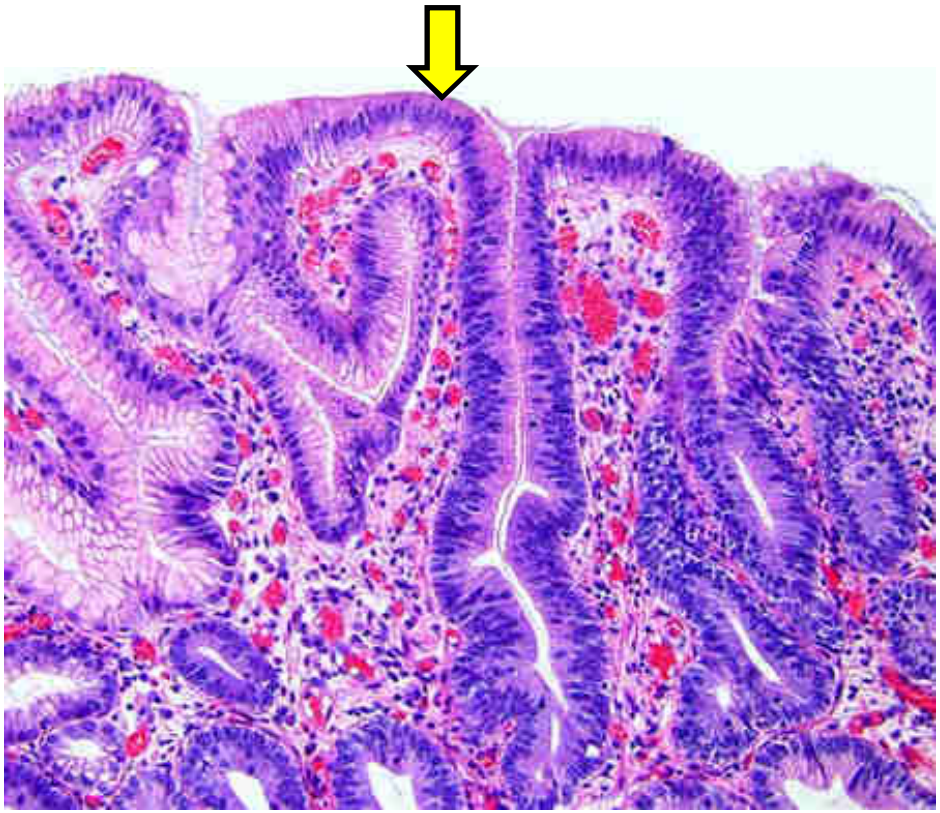

DBG sur EBO

- **Pour distinguer de EBO non dysplasique**
  - **Absence de maturation de surface** *(pseudostratification et noyaux élargis jusqu'à la partie superficielle de l'épithélium)*
  - **Transition abrupte** entre épithélium non dysplasique et épithélium dysplasique

Odze RD J Clin Pathol 2006 ;59 :1029-38
Srivastana A et al. Am J Surg Pathol 2017;41:e8-21

DYSPLASIE DE HAUT GRADE

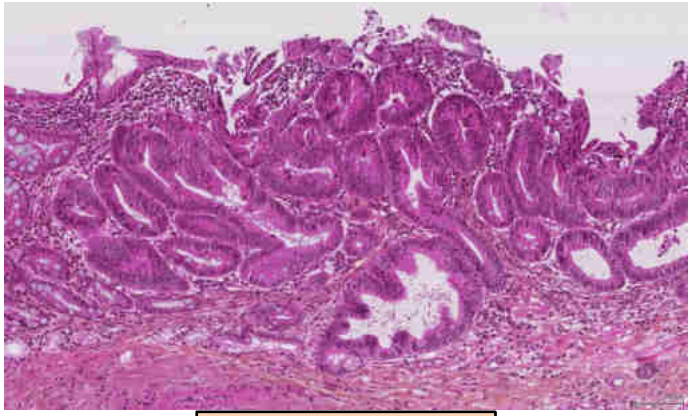

DHG sur EBO

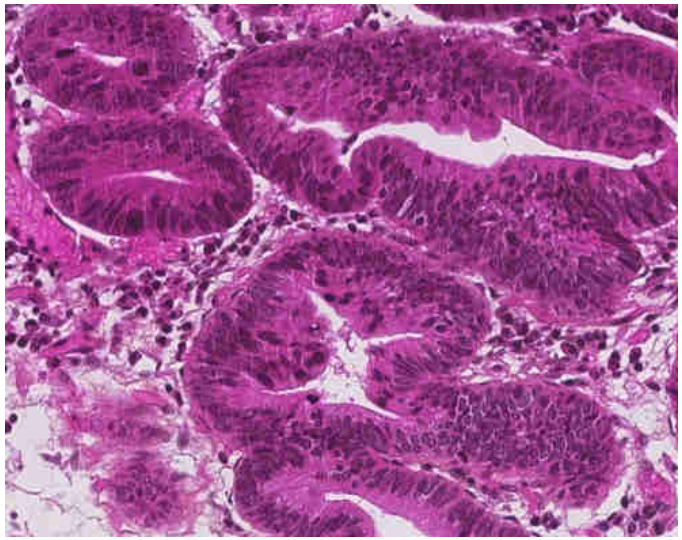

Odze RD J Clin Pathol 2006 ;59 :1029-38

- **Architecture**
  - **Anomalies architecturales marquées**
    - Ramifications, fusions glandulaires,
    - Aspect villeux de l'épithélium de surface
    - Glandes de formes et de configurations irrégulières
  - **Perte de maturation de surface**: Pseudostratifications nucléaires sur toute la hauteur cryptes et épithélium de surface
- **Cytoplasme**
  - basophile, hyposécrétant,
  - disparition cellules caliciformes
- **Cytologie :**
  - **pléomorphisme nucléaire** marqué,
  - contours nucléaires irréguliers,
  - augmentation du rapport nucléo cytoplasmique,
  - Nucléoles proéminents
  - Mitoses ↑ et atypiques (épithélium de surface)
  - **Perte de polarité nucléaire** *(noyaux plus disposés perpendiculairement à la basale et parallèlement entre eux, ≠ DBG)*

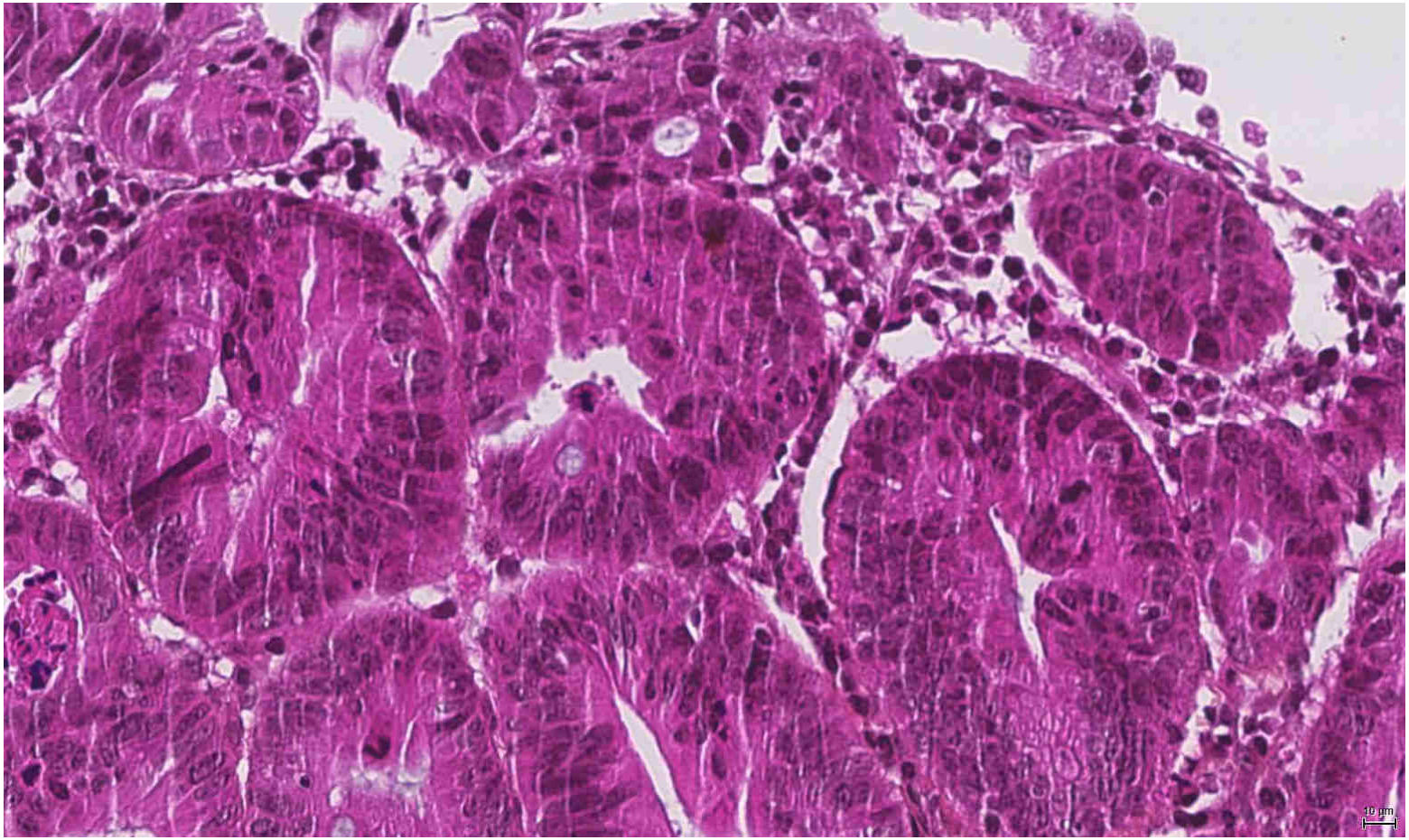

Perte de polarité nucléaire:

- noyaux plus disposés perpendiculairement à la basale et parallèlement entre eux,
- mais sans ordre sur toute la hauteur des cellules ***(critère morphologique important pour différencier de DBG)***

CARCINOME INTRA-MUQUEUX

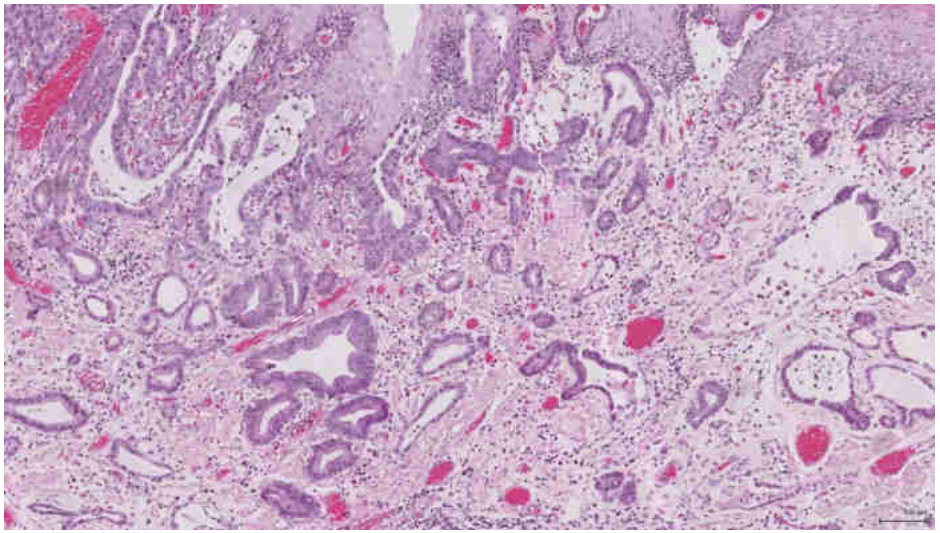

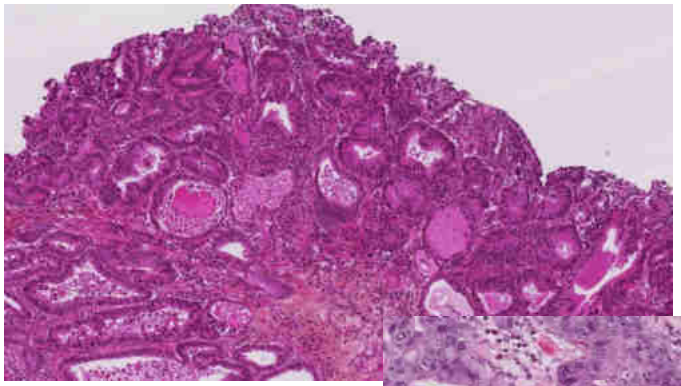

CIM sur EBO

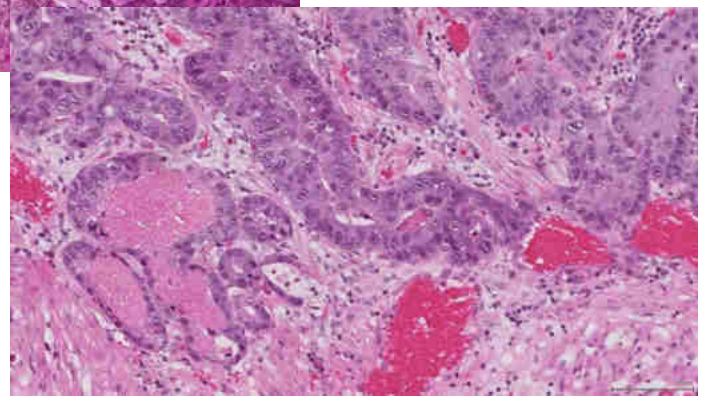

- **Mêmes anomalies architecturales et cytologiques que DHG**
  - **Mais rupture de la membrane basale et invasion du chorion** *(sans dépasser la musculaire muqueuse)*
  - **Desmoplasie** au contact des glandes rare au stade IM *(plutôt invasion sous-muqueuse)*
- Reproductibilité diagnostique de 0.21 à 0.47 (de mauvaise à modérée au mieux)
- Pour Odze tendance des pathologistes à surdiagnostiquer adk intra-muqueux

Odze RD J Clin Pathol 2006 ;59 :1029-38

DIFFICULTES DIAGNOSTIQUES : INFLAMMATION et RÉGÉNÉRATION

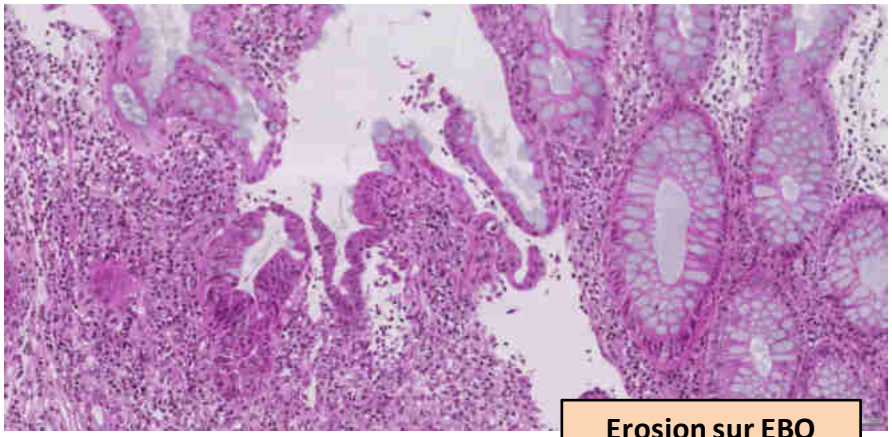

Erosion sur EBO

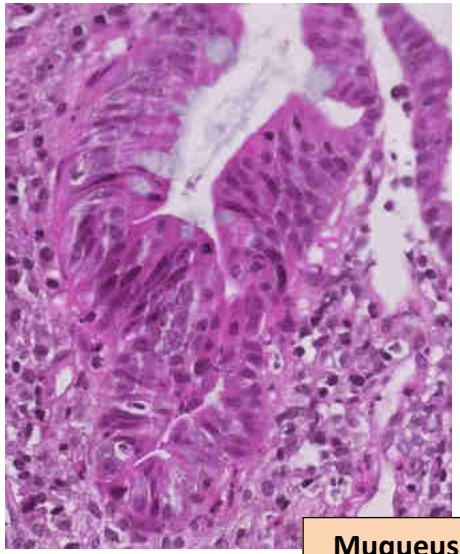

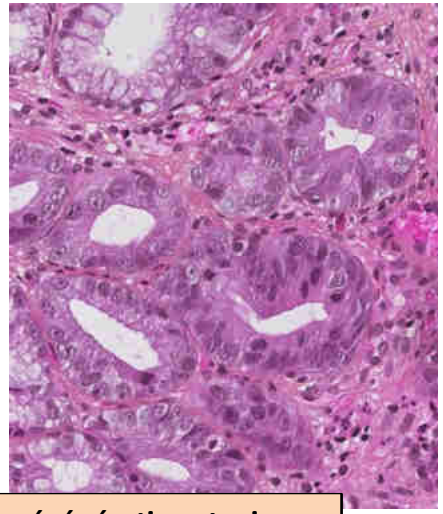

Muqueuse régénérative atypique

Odze RD J Clin Pathol 2006;59:1029-38
Reid BJ et al. Hum Pathol 1988 ;19 :166-178
Montgomery E et al. Hum Pathol 2001 ;32 :368-78

- Inflammation fréquente dans EBO (érosion, ulcération) générant atypies architecturales et cytologiques
- **Architecture souvent préservée**
  - mais possibilité: ramifications, bourgeonnements
- **Cytoplasme**
  - hyposécrétant, mais persistance de cellules caliciformes
- **Noyaux**
  - Atypies modérées (parfois marquées)
  - Noyau élargi, à la partie basale des glandes parfois nucléole proéminent,
  - Contours réguliers
  - Rapport nucléo cytoplasmique normal
  - Mitoses normales
  - Pseudo stratifications nucléaires parfois à partie basale des cryptes, mais pas à partie superficielle de épithélium

DIFFICULTES DIAGNOSTIQUES : INFLAMMATION et RÉGÉNÉRATION

DHG ulcérée

- Érosion, inflammation sur EBO:
  - ne doivent pas faire exclure pour autant DHG *(érosions et remaniements inflammatoires fréquents)*
  - A l'inverse, attention au surdiagnostic de DHG

Odze RD J Clin Pathol 2006;59:1029-38
Reid BJ et al. Hum Pathol 1988 ;19 :166-178
Montgomery E et al. Hum Pathol 2001 ;32 :368-78

INDEFINI POUR LA DYSPLASIE

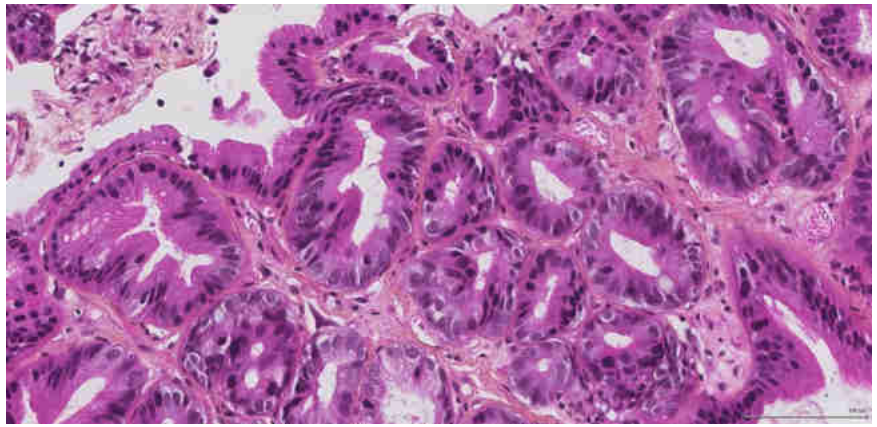

Atypies architecturales et cytologiques indéfinies pour la dysplasie

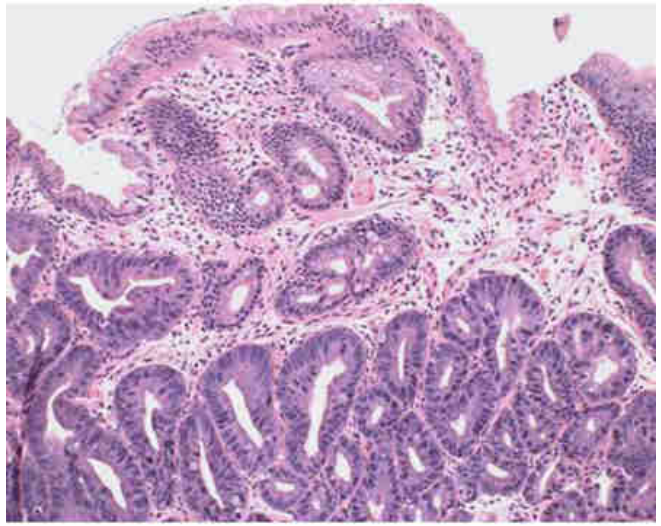

Reid BJ et al. Hum Pathol 1988 ;19 :166-178
Montgomery E et al. Hum Pathol 2001 ;32 :368-78
Odze RD J Clin Pathol 2006 ;59 :1029-38
Fitzgerald RC et al. Gut 2014 ;63 :7-42
Kherkhof M et al. Histopathology 2007;50:920-7

- **Diagnostic d'exclusion**
  - **Atypies architecturales et/ou cytologiques faisant évoquer dysplasie, mais sans pouvoir l'affirmer**
  - Impossibilité de trancher entre régénération et dysplasie
- **Atypies architecturales et/ou cytologiques particulièrement marquées,**
  - **mais sans perte de polarité nucléaire,**
  - **avec une maturation de surface présente**

INDEFINI POUR LA DYSPLASIE

Atypies architecturales et cytologiques avec inflammation

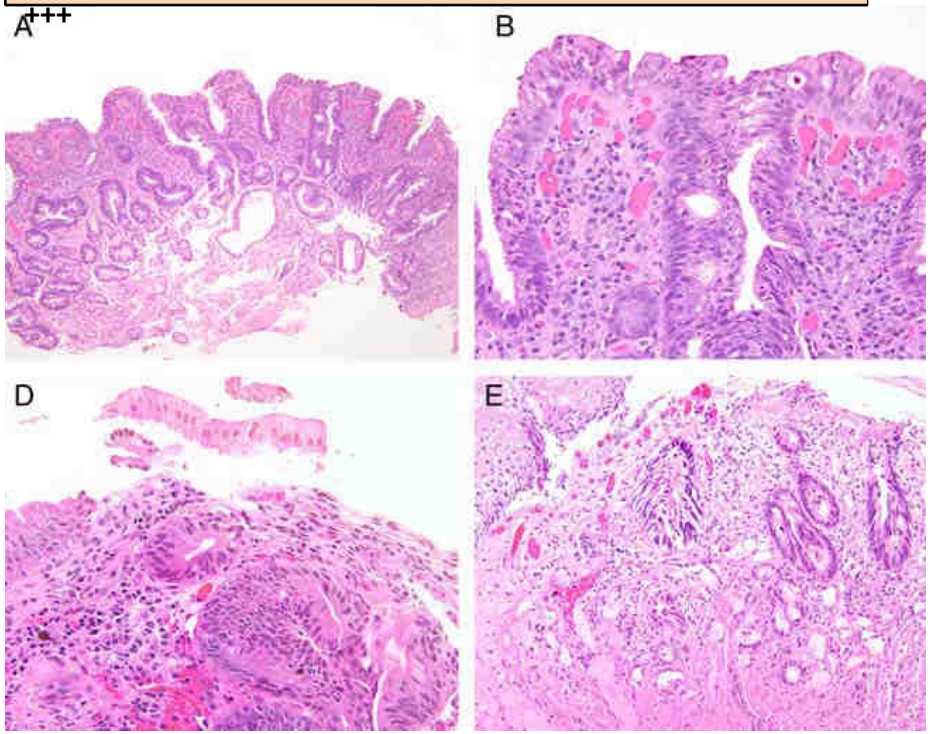

Epithélium de surface abrasé

Glandes électrocoagulées

Montgomery E et al. Hum Pathol 2001 ;32 :368-78
Kherkhof M et al. Histopathology 2007;50:920-7
Wani S et al. Gastroenterology 2011;141:1179-86
Waters KM et al. Am J Surg Pathol 2018

- **Diagnostic pouvant être évoqué en cas**
  - **Problèmes techniques :**
    - sections tangentielles *(pas d'épithélium de surface),*
    - prélèvements électrocoagulés
  - **Inflammation +++**
    - Anomalies architecturales et cytologiques dans un contexte très inflammatoire
    - Pour Montgomery *et al.* → « ***indéfini pour la dysplasie*** »
    - A contrôler après traitement anti reflux

DIFFICULTES DIAGNOSTIQUES



Le (pathologiste) désespéré.
Gustave Courbet 1843

- **Disparités diagnostiques notables** entre pathologistes, y compris parfois experts
  - Etudes basées:
    - Relecture de cas complexes, peu nombreux
    - Souvent sur une seule lame *(pas de niveaux, d'ihc complémentaire)*
    - Parfois en petit comité d'experts
  - Tendance au « **surdiagnostic** » des pathologistes généraux vs experts pour **DBG et catégorie indéfini pour la dysplasie**
    - **50% des cas de DBG ou indéfini pour la dysplasie** reclassés en EBO non dysplasique par 3 experts dans série de Kerkhof *et al.*
    - **85% des cas de DBG** reclassés en « indéfini pour dysplasie » (10%) ou EBO non dysplasique (75%) par 2 experts dans série de Curvers *et al.*
- **Recommandation française: relecture recommandée des diagnostics de DHG par un expert**
  - Pour certains auteurs et recommandations anglo-saxonnes: **relecture par 2 experts des cas de DBG et indéfini pour dysplasie** → éviter surveillance endoscopique et mucosectomie excessives

Sangle NA et al. Mod Pathol 2015 ;28 :758-65;
Kerkhof M et al. Histopathology 2007 ;50 :920-7
Curvers WL et al. Am J Gastroenterol 2010;105:1523-302

ANALYSE ANAPATH DE EBO

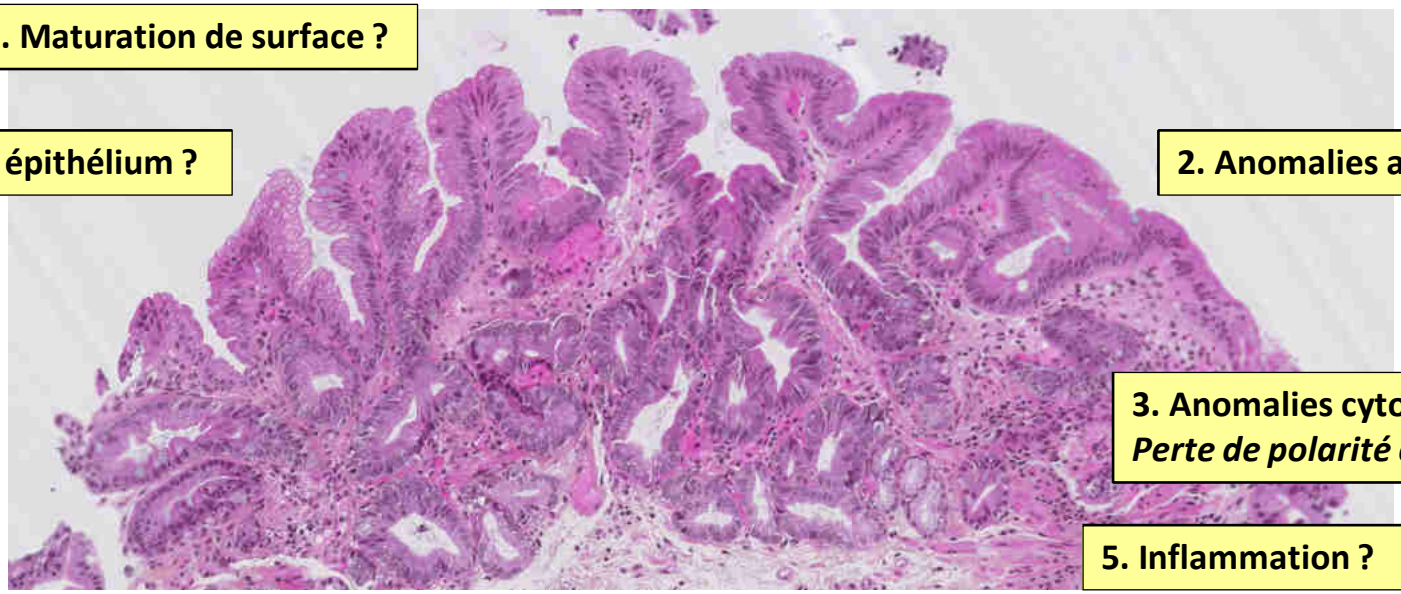

- **Analyse à faible puis fort grossissement (*Algorithme de Montgomery*)**
  - **1. Maturation de surface?**
    - Perdue avec pseudostratification nucléaire de surface, avec cellules au noyau plus larges en surface qu'en profondeur?
  - **2. Anomalies architecturales:**
    - Glandes ramifiées, bifurquées, atrophiques, fusionnées, cribriformes?
  - **3. Anomalies cytologiques:**
    - Noyaux atypiques irréguliers hyperchromatiques? Pseudotratifiés? Mitoses anormales?
    - Perte de polarité cellulaire: noyaux plus disposés parallèlement les uns aux autres et perpendiculairement à la basale
  - **4. Transition brutale de l'épithélium anormal avec l'épithélium métaplasique normal?**
  - **5. Inflammation?**
    - Érosion, ulcération, exocytose de pn au sein de l'épithélium de surface, infiltrat à polynucléaires au sein du chorion, cryptite, abcès cryptiques

Montgomery E et al. Hum Pathol 2001 ;32 :368-78

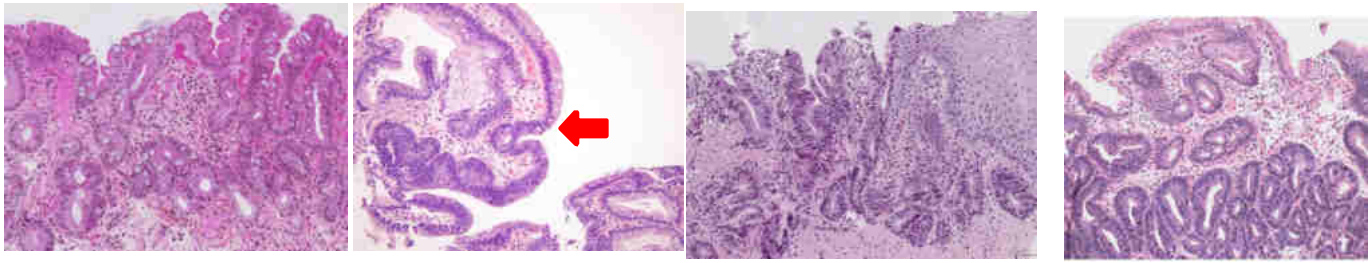

	EBO non dysplasique	DBG	DHG	Indéfinie pour dysplasie
Maturation de surface	Présente	**Absente**	**Absente**	Présente
Anomalies architecturales	Absente	Minimes	Marquées	Présentes
Anomalie cytologiques	Absentes ou minimes	Modérées	Marquées	Présentes
Perte de polarité cellulaire	Absente	Absente	**Présente**	Absente
Transition brutale avec épithélium métaplasique	Absente	**Présente**	Présente	Absente
Inflammation	Absente ou minime	Minime	Variable	Parfois marquée

Marqueurs immunohistochimiques aidant au diagnostic de dysplasie

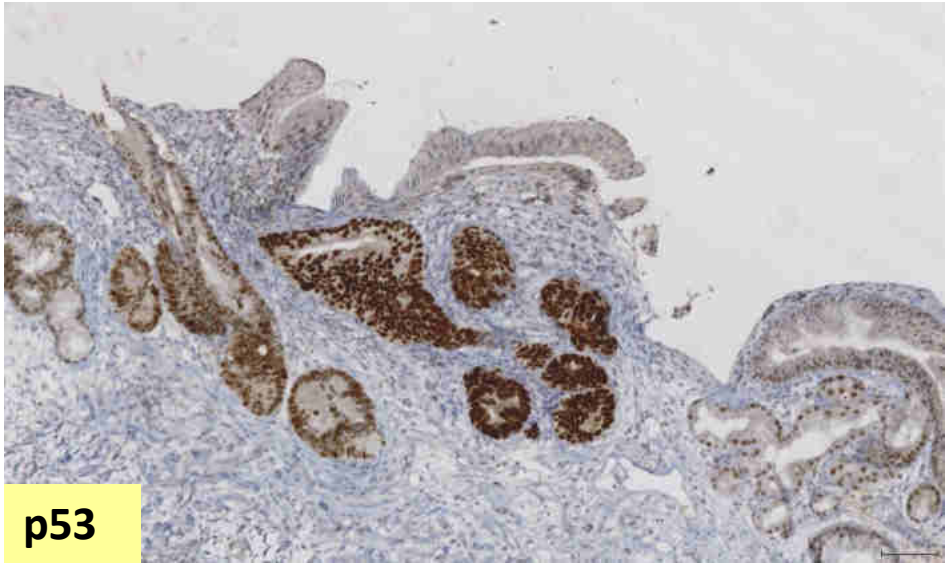

- Méta analyse de Janmaat *et al. (*36 études, 16 ac, dont l'expression ↑ de EBO→ DHG *(excepté SOX2 qui ↓)*
  - **p53, AOL, cycline A, Cycline D, Racémase, hERG1, MCM2, CD1a, Béta caténine, CDX2, Ki67, HER2, Sialyl Lewis, WGA, Lewis, SOX2**
- En dehors de **p53** aucun marqueur intéressant pour le diagnostic de dysplasie, ni pour le pronostic

Janmaat VT et al. PLOS one 2017 ;12(10) :e0186305

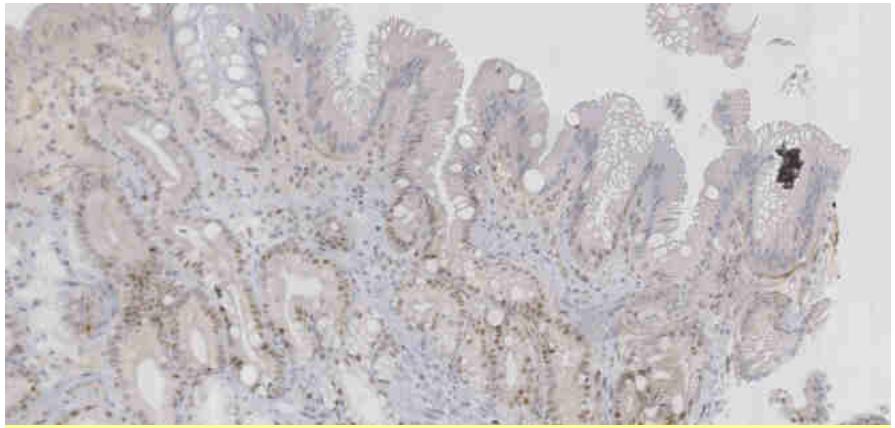

p53: expression normale dans un EBO non dysplasique

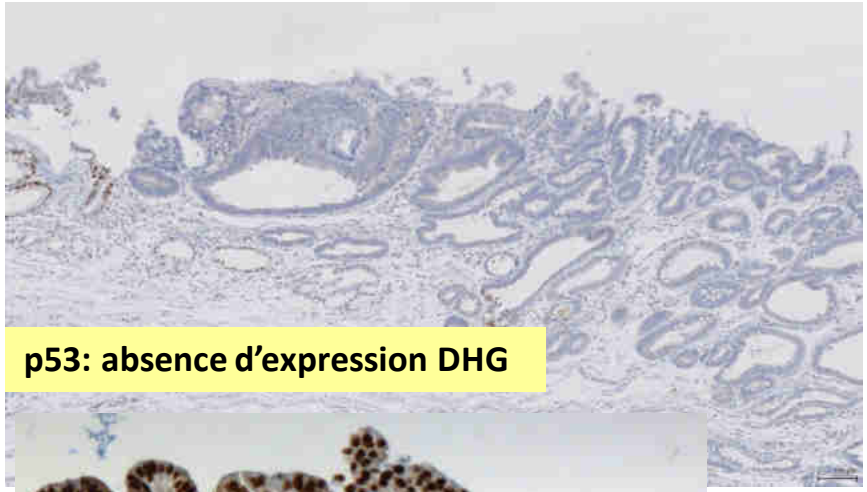

p53: absence d'expression DHG

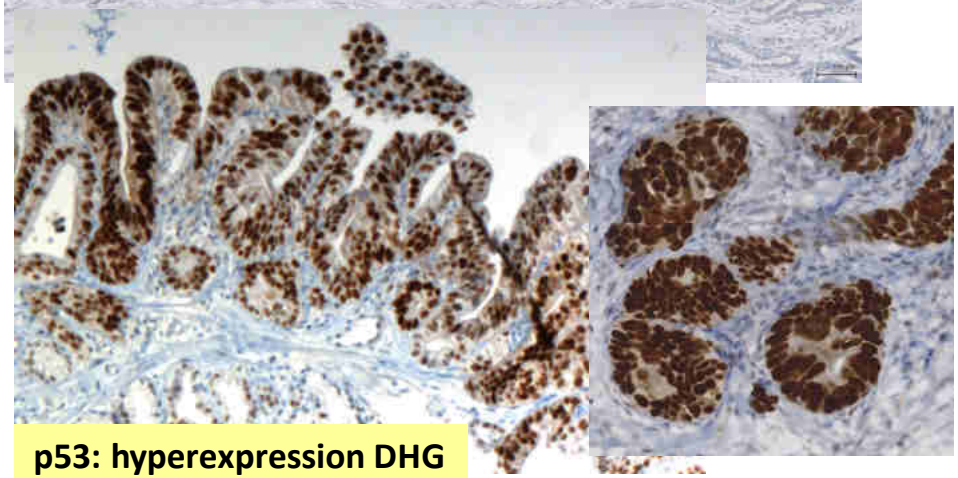

p53: hyperexpression DHG

IHC p53

- **Pas un marqueur de dysplasie ou de néoplasie +++**
  - Expression nucléaire faible à modérée à l'état normal dans les cellules de la basale
  - Peut être hyperexprimée dans cellules régénératives
- En cas de mutation, ∑ protéine anormale : **2 profils d'expression**
  - Hyper-expression intense nucléaire, circonférencielle, et diffuse, s'étendant à l'épithélium de surface *(dans DBG et DHG)*
  - Absence totale d'expression *(plus rare 10% des cas; pourrait être corrélé à plus mauvais pronostic)*

Kaye PV et al. Histopathology 2009 ;54 :699-712
Skacel M et al. Am J Gastroenterol 2002 ;97 :2508-13
Kastelein F et al. Gut 2013 ;62 :1676-83
Fitzgerald RC et al. Gut 2014 ;63 :7-42

IHC p53

p53: hyperexpression dans DHG

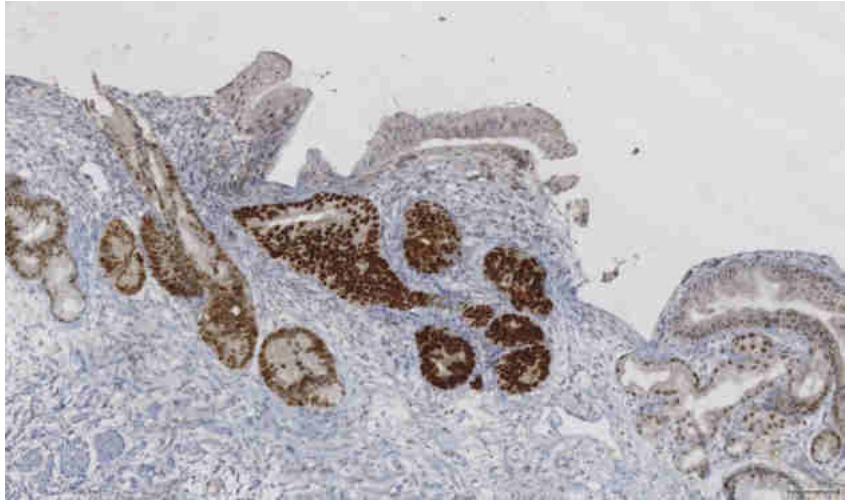

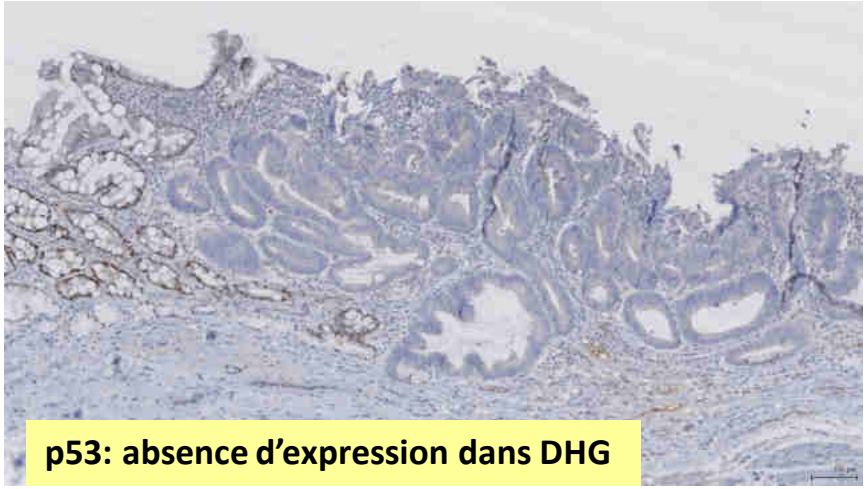

p53: absence d'expression dans DHG

- **Présence de ces profils ihc : arguments supplémentaires pour diagnostic de dysplasie**
- ihc p53 améliorerait:
  - performances diagnostiques des pathologistes
  - reproductibilité pour diagnostic de dysplasie *(p53+ dans 50 à 90% des cas de dysplasie)*
- **Ihc p53** utile pour certains auteurs pour distinguer « *indéfini pour dysplasie* » vs dysplasie
- Dans certaines séries marqueur péjoratif d'évolution vers transformation adénocarcinomateuse
- ***Bristish society of Gastroenterology***
  - Souligne son intérêt pour améliorer la reproductibilité du diagnostic de dysplasie
  - Et encourage son utilisation

Kaye PV et al. Histopathology 2009 ;54 :699-712
Skacel M et al. Am J Gastroenterol 2002 ;97 :2508-13
Kastelein F et al. Gut 2013 ;62 :1676-83
Fitzgerald RC et al. Gut 2014 ;63 :7-42

Marqueur immunohistochimique: p53

p53: hyperexpression basale sans dysplasie

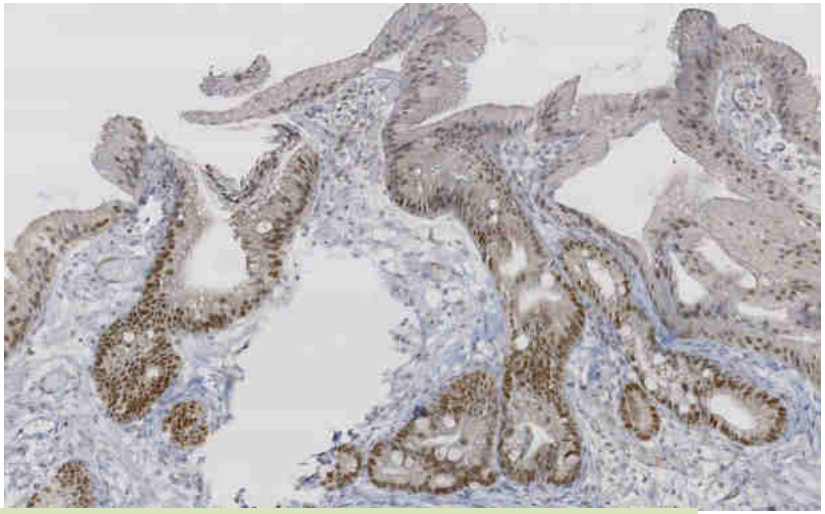

p53: discutable: hyperexpression ou non?

- **Mais**
  - Peut avoir dysplasie sans hyperexpression de p53
  - Peut ne pas avoir de dysplasie et hyperexpression p53 *(régénération)*
- Pas de consensus sur ce que doit être hyperexpression morphologique de p53
  - Reproductibilité?
- Srivastana *et al*. ne recommandent pas son utilisation
- **Utilisation raisonnable**
  - **Pas systématique sur tous les EBO**
  - A réserver aux cas avec difficultés diagnostiques: suspicion de dysplasie, ou de lésion indéfinie pour la dysplasie
    - argument supplémentaire corrélé à la morphologie pour tenter de trancher

Srivastana A et al. Am J Surg Pathol 2017 ;41 :e8-21
Kaye PV et al. Histopathology 2009 ;54 :699-712
Van der WEL MJ et al Histopathology. 2018;72:1015-1023.

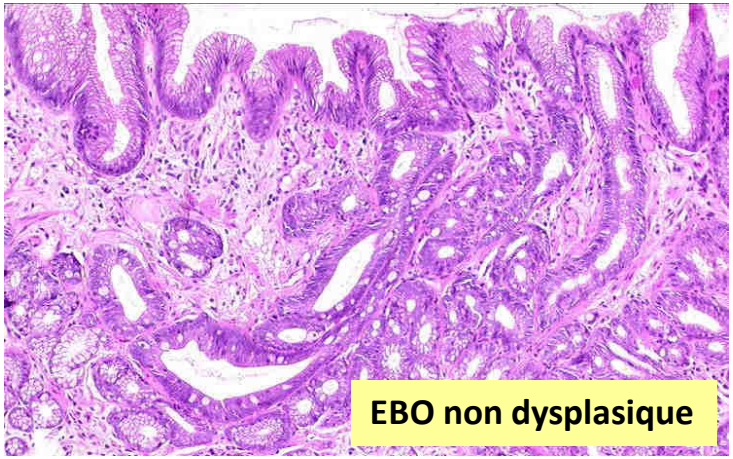

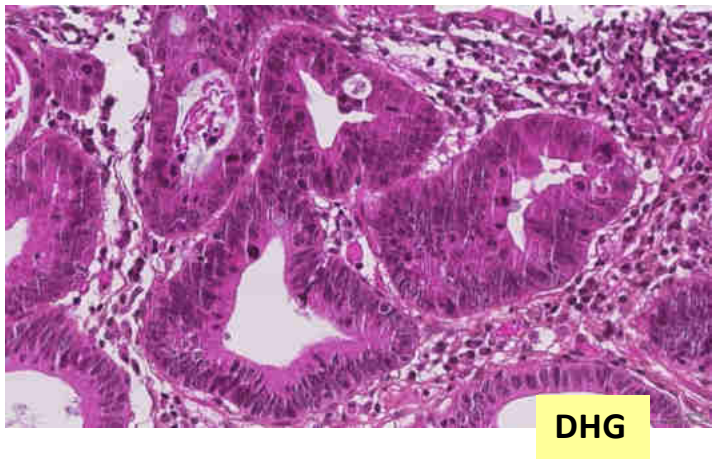

CONCLUSION

- **Dysplasie sur EBO**: diagnostic morphologique, anatomo-pathologique
  - *Difficile, manque parfois de reproductibilité*
- **EBO sans dysplasie:**
  - à la partie basale noyaux souvent un peu atypiques et hyperchromatiques
    - → ***ne pas porter par excès un diagnostic de DBG ou d'indéfini pour la dysplasie***
- **DBG:**
  - **Perte de maturation de surface +** *(vs EBO ou indéfini pour la dysplasie -)*
  - **Transition abrupte** avec épithélium normal *(pas souvent présente)*
- **DHG:**
  - **perte de polarité cellulaire +** : noyaux plus disposés parallèlement les uns aux autres et perpendiculairement à la basale (vs DBG -)
- **Indéfini pour dysplasie**
  - **Diagnostic d'exclusion**: atypies architecturales et cytologiques mais sans tous les critères pour la dysplasie, avec parfois inflammation importante, maturation de surface préservée

CONCLUSION

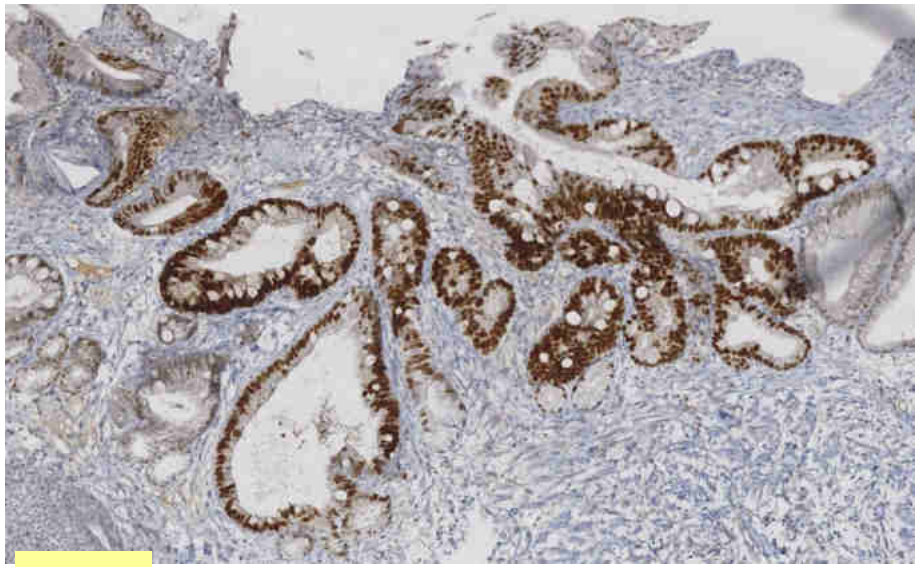

p53

- Peut s'aider de ihc dans cas difficiles *(littérature sur racémase, SOX2, …)*
- Marqueur le plus intéressant **p53**
  - **Utiliser à bon escient, dans cas douteux ou difficiles, et pas systématiquement**
  - **en corrélant toujours à la morphologie**
    - Hyperexpression intense circonférencielle
    - Absence totale de marquage
- **Auteurs militant pour 3 groupes : EBO non dysplasique / Dysplasie / Indéfini pour la dysplasie**
  - Améliorerait reproductibilité diagnostique
  - Faciliterait prise en charge par cliniciens
- **Toujours à la recherche du biomarqueur idéal dans EBO**
  - Qui surveiller?
  - Comment, à quel rythme?
  - Découverte toujours tardive des adk oesophagiens *(sans EBO préalable ni surveillance dans 50 à 85% des cas)*

Hopcroft SA et al. Histopathology 2014; 65; 441–455
Shaheen NJ et al. Am J Gastroenterol 2016 ;111 :30-50
Wani S et al. Gasteroenterology 2016 ;151 :822-35
Salomao MA et al. Am J Surg Pathol 2018 ;43 :376-81

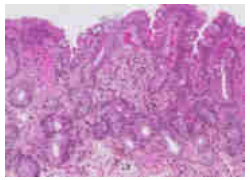

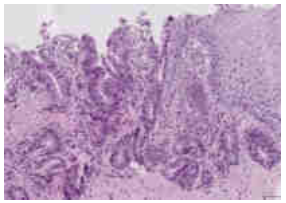

	EBO non dysplasique	DBG	DHG	Indéfinie pour dysplasie
Maturation de surface	Présente	**Absente**	**Absente**	Présente
Anomalies architecturales	Absente	Minimes	Marquées	Présentes
Anomalie cytologiques	Absentes ou minimes	Modérées	Marquées	Présentes
Perte de polarité cellulaire	Absente	Absente	**Présente**	Absente
Transition brutale avec épithélium métaplasique	Absente	**Présente**	Présente	Absente
Inflammation	Absente ou minime	Minime	Minime	Parfois marquée
IHC p53	Normale	+ à +++	**+++ ou -**	Normale ou +

Improved Progression Prediction in Barrett's Esophagus With Low-grade Dysplasia Using Specific Histologic Criteria

Fiebo J.C. ten Kate, MD, Daan Nieboer, PhD,† Fiebo J.W. ten Kate, MD, PhD,‡ Michail Doukas, MD, PhD,* Marco J. Bruno, MD, PhD,§ Manon C.W. Spaander, MD, PhD,§ Leendert H.J. Looijenga, PhD,* Katharina Biermann, MD, PhD,* and on behalf of the ProBar study group and Palga Group*

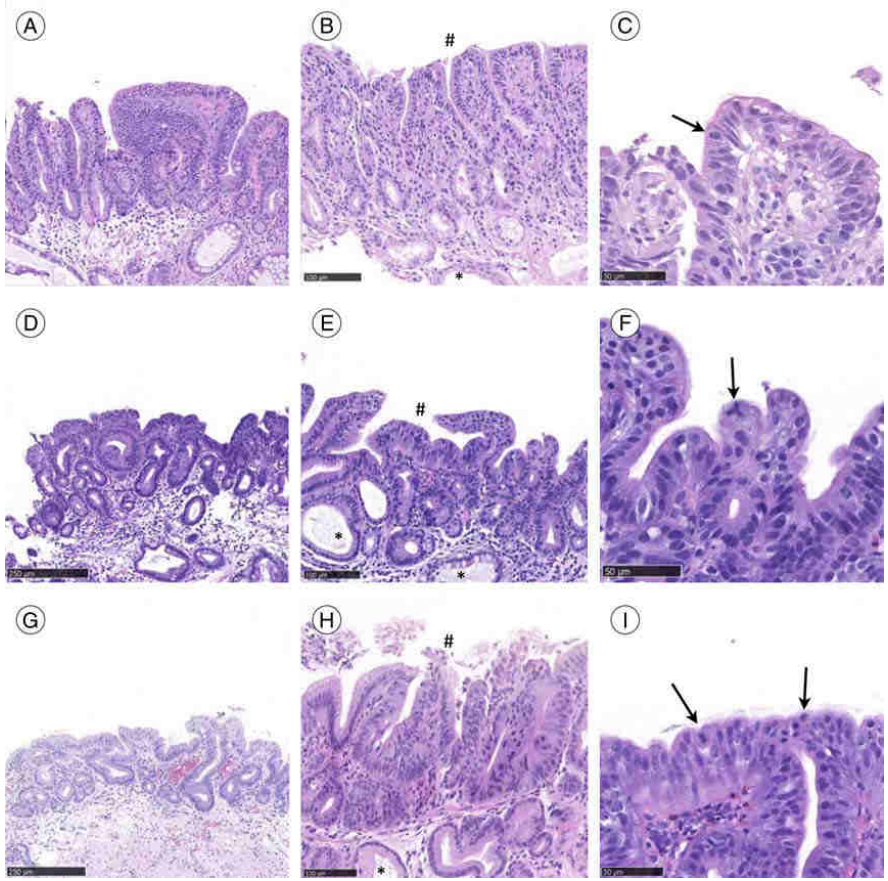

Fiebo JC et al. Am J Surg Pathol 2018

- Publication à venir du groupe hollandais montrant que
  - **La perte de maturation de surface**
  - **La déplétion en mucus**
  - **L'augmentation de volume des noyaux *(2x taille noyau cellule épithéliale normale)***
  - **L'augmentation de l'activité mitotique *(notamment au niveau de l'épithélium de surface)***
- Étaient critères les plus reproductibles entre pathologistes pour diagnostic de DBG
  - **Transition brutale, pléomorphisme nucléaire, perte de polarité cellulaire, anomalies architecturales**: pas reproductibles
- Et la présence d'au moins deux de ces critères étaient prédictifs de l'évolution vers DHG ou cancer infiltrant

Refined Criteria for Separating Low-grade Dysplasia and Nondysplastic Barrett Esophagus Reduce Equivocal Diagnoses and Improve Prediction of Patient Outcome

A 10-Year Review

Kevin M. Waters, MD, PhD, Kevan J. Salimian, MD, PhD,† Lysandra Voltaggio, MD,† and Elizabeth A. Montgomery, MD†*

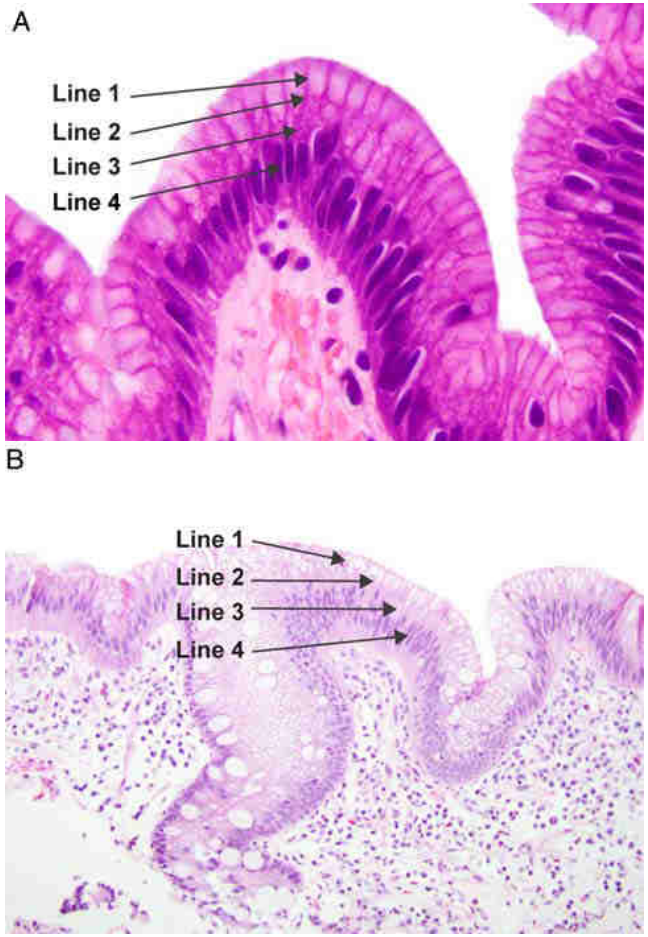

- EBO non dysplasique: architecture cellulaire préservée avec
  - Vacuole de sécrétion apicale
  - Cytoplasme
  - Noyau à partie basale sans pseudostratification
- Avec donc 4 lignes
  - Ligne1: vacuole de mucine
  - Ligne 2: base de vacuole de mucine
  - Ligne 3: cytoplasme
  - Ligne 4: noyau

Waters KM et al. Am J Surg Pathol 2018

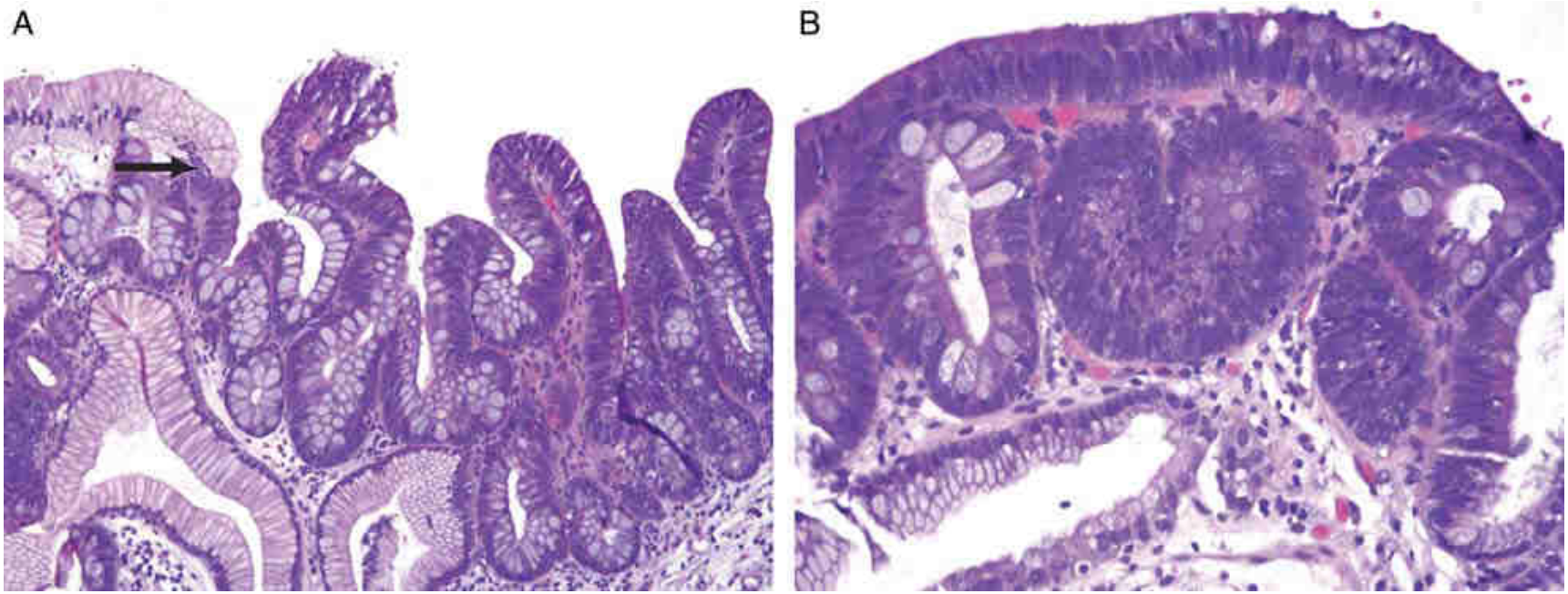

- Dans dysplasie, lignes désorganisées et non maintenues
  - Perte de la sécrétion apicale
  - Stratification nucléaire *(noyaux plus régulièrement disposés perpendiculairement à la basale, les uns à côté des autres, avec une zone de cytoplasme au dessus)*
- Ne retrouve plus les 4 lignes
  - Ligne1: vacuole de mucine
  - Ligne 2: base de vacuole de mucine
  - Ligne 3: cytoplasme
  - Ligne 4: noyau

Waters KM et al. Am J Surg Pathol 2018

EBO avec atypies: auparavant classé en indéfini pour la dysplasie mais lignes préservées, donc reclassé en EBO non dysplasique

EBO

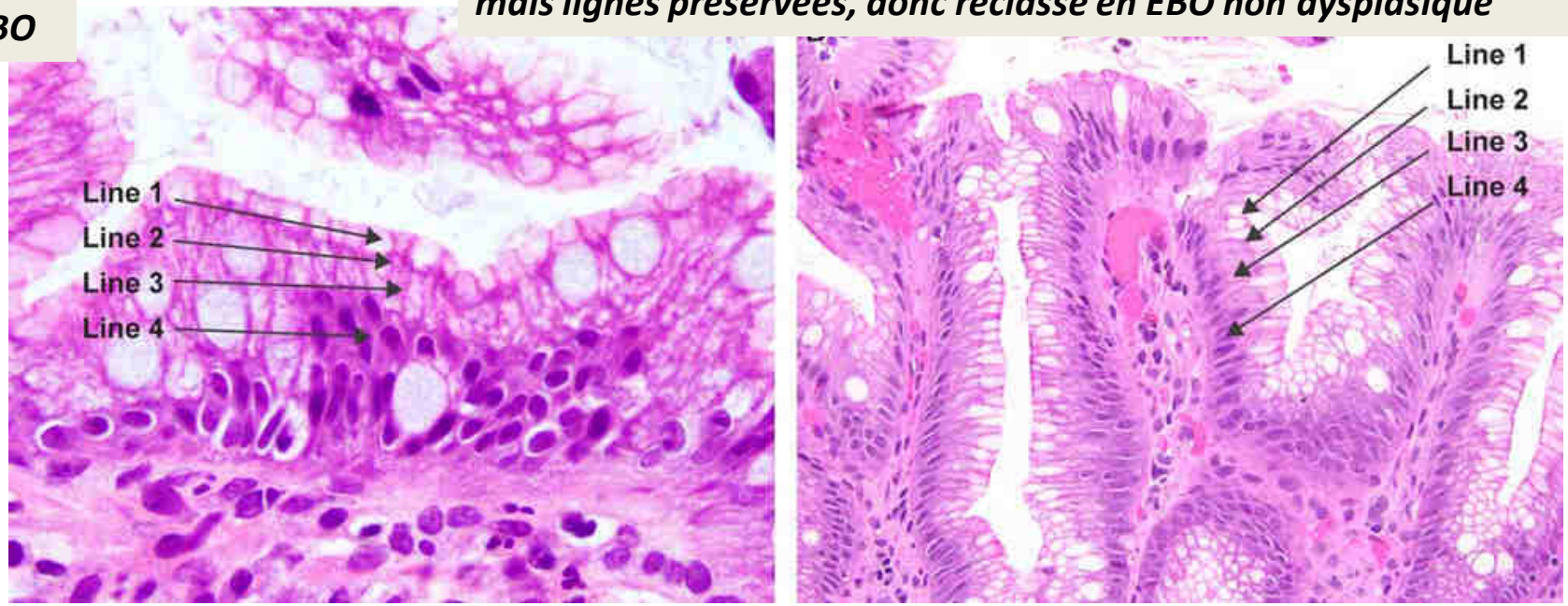

- Avec cette nouvelle évaluation, **diminuent de 50% leur taux de diagnostic indéfini pour la dysplasie entre la période 2007-2011 et 2012-2016**
- Dans leur série d' EBO taux:
  - DBG: 2,5%
  - DHG: 1,3%
  - Carcinome intra-muqueux: 1,6%
  - Indéfini pour dysplasie: 4,3%
- Estiment que:
  - taux de DBG + DHG + Indéfini pour la dysplasie devrait être <10%
  - taux de DBG devrait être de 2-3%

Waters KM et al. Am J Surg Pathol 2018

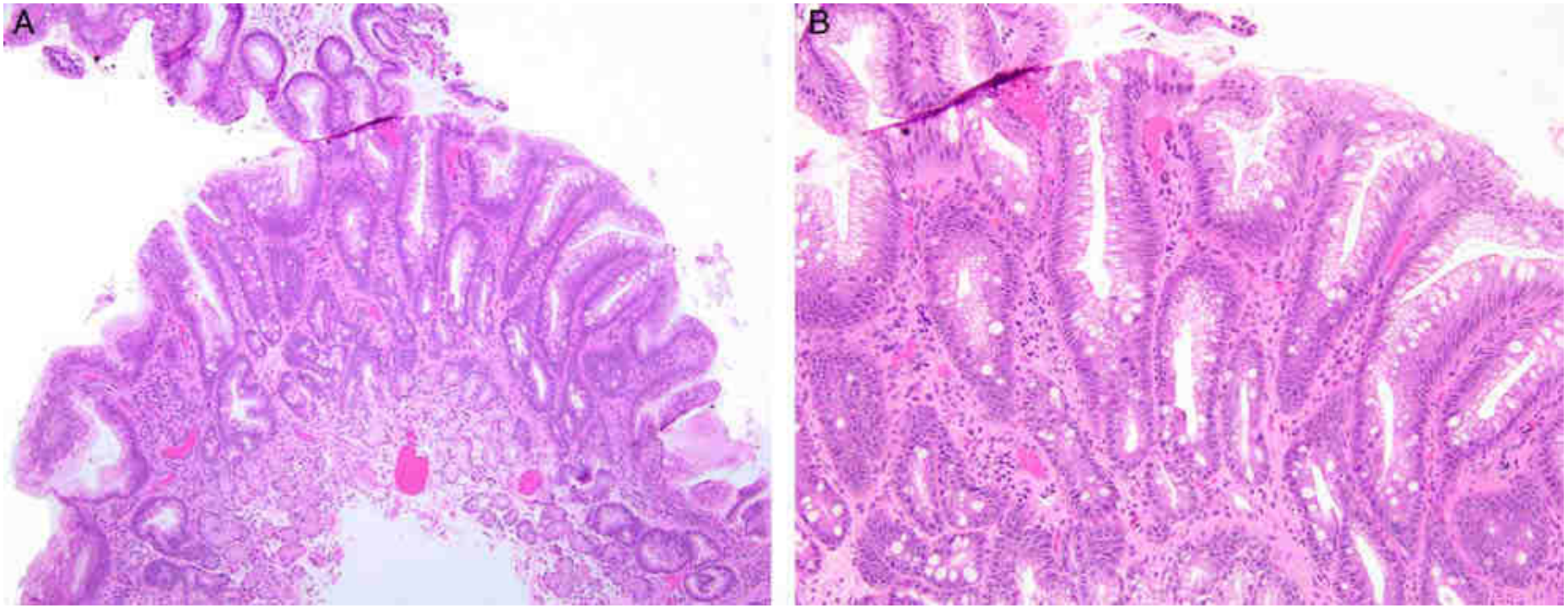

Cas auparavant classé en « indéfini pour la dysplasie » en raison d'atypies mais lignes préservées et désormais cas considéré comme « non dysplasique »

Waters KM et al. Am J Surg Pathol 2018

HISTORIQUE DYSPLASIE ET EBO

Catégorie 1		Pas de néoplasie	
Catégorie 2		Indéfini pour la néoplasie	
Catégorie 3		Néoplasie de bas grade	
Catégorie 4		Néoplasie de haut grade	
	4.1		Dysplasie de haut grade
	4.2		Cancer in situ (non invasif)
	4.3		Suspect d'être invasif
	4.4		Cancer intra muqueux
Catégorie 5		Cancer infiltrant la sous muqueuse	

- <1988: diagnostic sur anomalies architecturales et cytologiques *(dysplasie légère, modérée, sévère)*
- 1988: Critères de Reid et al.
  - 4 catégories: Non dysplasique, DBG, DHG, indéfini pour dyplasie
    - cf classification de Riddel et al. de 1983 des dysplasies sur MICI
- 2000: Classification de Vienne
  - 5 catégories pour dénomination commune
- WHO
  - 2000: Dysplasie → Néoplasie intra-épithéliale
  - 2010: Réapparition du terme de dysplasie
- 2001: Algorithme diagnostic de Montgomery *et al*.
  - Perte de la maturation de surface
  - Anomalies architecturales
  - Anomalies cytologiques
  - Inflammation

Reid BJ et al. Hum Pathol 1988 ;19 :166-178
Schlemper RJ et al. Gut 2000 ;47 :251-5
Montgomery E et al. Hum Pathol 2001 ;32 :368-78
Dixon MF Gut 2002 ;51 :130-1