L'examen extemporané en 2018

Aspects techniques et applications à la pratique quotidienne

Sophie Prévot, AP-HP HUPS, Université Paris 11, Bicêtre

Eric Lavoine, Centre de Pathologie de l'Ouest, Angers

Carrefour Pathologie 2018

5 au 8 novembre
Palais des Congrès Paris

Espace AGORA

Modérateur : Marie Brevet, HCL, Université Lyon 1

1. L'examen *extemporané*, qu'est-ce que c'est ?

- 3% de l'activité anatomopathologique globale
- actes à cotation CCAM unique

Carrefour Pathologie 2018
5 au 8 novembre
Palais des Congrès Paris

Définition

- Examen extemporané (EE) :
  - examen rapide d'un fragment tissulaire prélevé durant une intervention chirurgicale,
  - macroscopique **et** microscopique cytologique après apposition et/ou histologique après congélation,
  - conclut par une réponse immédiate, transmise directement au chirurgien et écrite
  - justifié s'il est susceptible de modifier le déroulement de l'acte chirurgical : il est **destiné à guider le geste chirurgical en cours d'intervention**
- Sa décision, dans la mesure du possible, est prise de façon **concertée** entre chirurgien et anatomo-cyto-pathologiste
- Il est accompagné de **renseignements** cliniques informatifs
- Il représente en moyenne 3% de l'activité anatomopathologique globale
- La **réponse** donnée, préliminaire, **est un avis**, elle doit être confirmée par une étude complémentaire du fragment examiné extemporanément et du reste de la pièce opératoire, selon les techniques anatomopathologiques habituelles après fixation et inclusion en paraffine : ce dernier examen constitue l'examen définitif
- Si le diagnostic est incertain, la réponse est différée à l'examen définitif
- Il doit préserver une quantité suffisante de tissu pour le diagnostic définitif, ce qui n'est pas possible en cas de lésion de petite taille
- Acte à **cotations CCAM** (ZZQX 104 - 118 - 119 -146 -149 -175)

Définition EE

- **macro**scopique **+/- micro**scopique cytologique après apposition et/ou histologique après congélation,
- pour guider le geste chirurgical en cours d'intervention
- **concertation** entre chirurgien et anatomo-cyto-pathologiste
- renseignements cliniques informatifs
- réponse donnée est un **avis**,
- si diagnostic incertain : réponse différée à l'examen définitif

Principales indications = Question posée

- Analyse d'une **marge chirurgicale** : est-elle exempte de tumeur ?
  ex : recoupe bronchique et cancer bronchopulmonaire
- Indication de la nature de la tumeur : **bénigne ou maligne** ?
- Détermination de la qualité de l'**échantillonnage chirurgical** : y a-t-il assez de matériel pour une analyse et un diagnostic final ?
  ex : tumeur cérébrale ; biopsie médiastinale
- Analyse tissulaire pour <u>sélection de matériel</u> en vue d'études spécialisées
  <u>Remarque</u> : inclus "théoriquement" dans la cotation de l' "acte global" à la prise en charge de toute pièce chirurgicale "fraîche"
- Détermination de la nature **tumorale ou non**
- Cas particulier : **ganglion sentinelle** (GS)
- Remarque : de nombreuses lésions tumorales ne peuvent être diagnostiquées que grâce à des examens complémentaires (IHC, BM) non effectués extemporanément dans la plupart des cas
  - développement de <u>nouvelles techniques</u> : par exemple IHC extemporanée, PCR rapide

Etat de l'art en pathologie tumorale : recommandations appliquées en 2018

- **Thyroïde** (2012) : EE non cité dans les recommandations de la SFE ; en l'absence de cytoponction
- **Parotide** (2016) : après IRM pré-opératoire, bénin / malin et lobe superficiel
- **Urologie** (2010) :
  - Nature bénigne de tumeur : que quelques cas particuliers rein et testicule
  - Rentabilité faible sur picking ganglionnaire : micro métastases échappent
  - Berges chirurgicales macro sur PO de néphrectomie partielle , berges postéro-latérales prostatectomie radicale
- **Gynécologie** :
  - Sein (2014) et lésions palpables : EE macro possible pour les berges chirurgicales si doute, mais … et RX PO ; pas d'EE dg
  - Ovaire (2017) : possible en cas de tumeur présumée bénigne au cours de l'exploration chirurgicale de la cavité abdominale
  - Utérus (col, corps) : pas d'EE
- **Ganglion sentinelle** :
  - et mélanome (2010) : pas d'EE
  - et sein (2014) : EE n'est pas systématique (2015 : n'a plus sa place) , risque de faux négatif 9-52% , empreintes et cytologie
- **Appareil digestif** :
  - Estomac : EE recoupe oesophagienne pour les cancers indifférenciés , guide en cas de marges de sécurité ne pouvant pas être respectées
  - Pancréas : TS et tumeur kystique mucineuse dysplasie (bas grade canal principal, haut grade canal secondaire)
  - Vésicule biliaire, cholangiocarcinome vbp : EE et picking ganglionnaire , recoupes biliaires

Etat de l'art : exemple EE Parotide

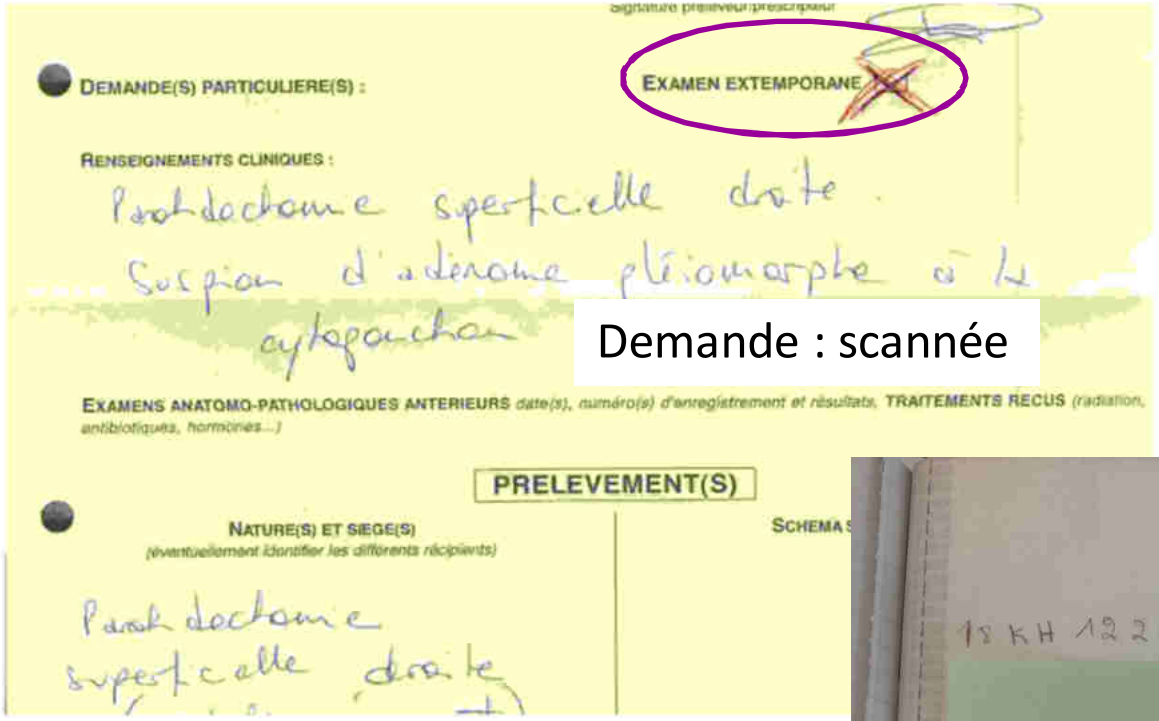
signature préleveur/prescripteur

DEMANDE(S) PARTICULIERE(S) :

EXAMEN EXTEMPORANE

RENSEIGNEMENTS CLINIQUES :

Parotidectomie superficielle droite.
Suspicion d'adénome pléiomorphe à la cytoponction

EXAMENS ANATOMO-PATHOLOGIQUES ANTERIEURS date(s), numéro(s) d'enregistrement et résultats, TRAITEMENTS RECUS (radiation, antibiotiques, hormones...)

PRELEVEMENT(S)

NATURE(S) ET SIEGE(S)
(éventuellement identifier les différents récipients)

SCHEMA

Parotidectomie superficielle droite

Demande : scannée

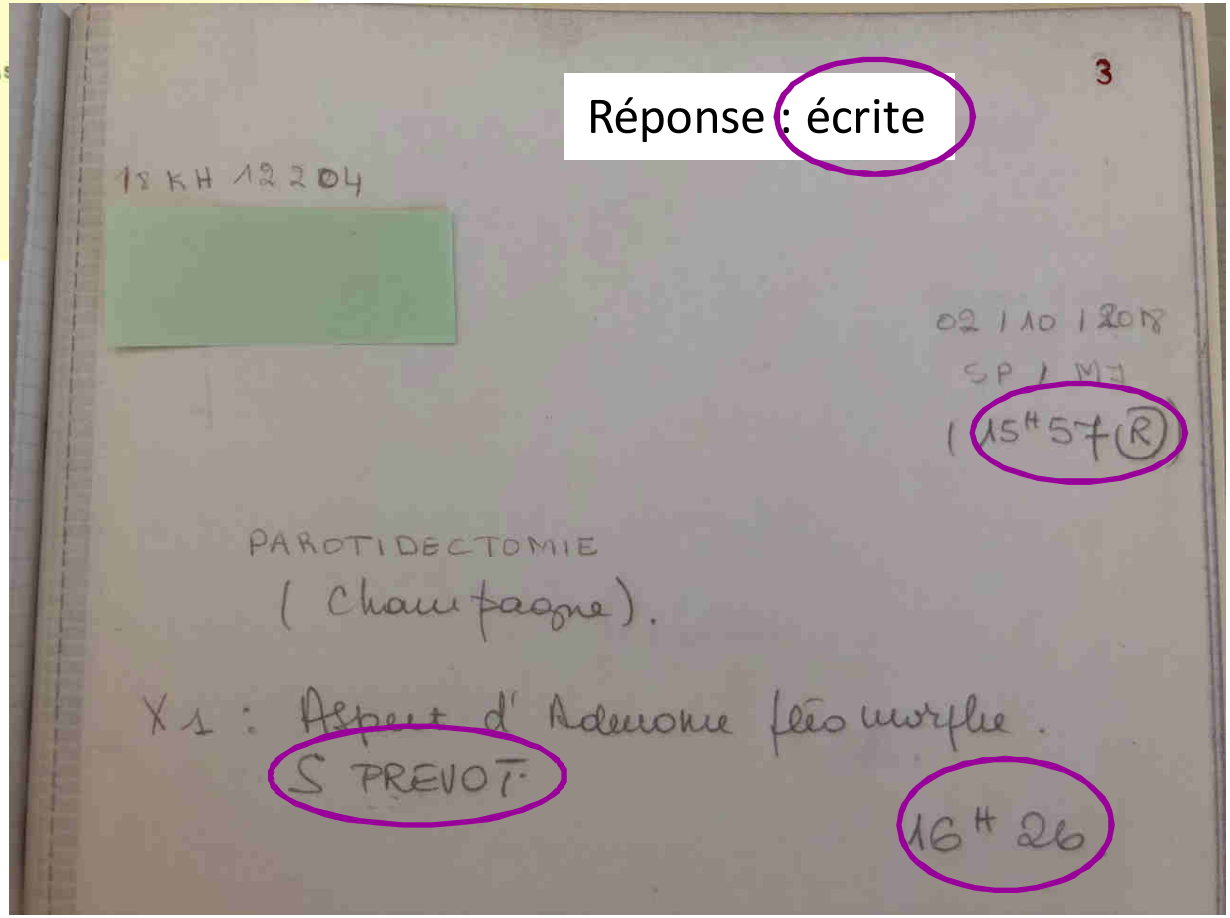
3

18 KH 12204

02 / 10 / 2018
SP / MJ
(15H57 (R)

PAROTIDECTOMIE
(Champagne).

X1 : Aspect d'Adenome pléomorphe.
S PREVOT

16H 26

Réponse : écrite

Macroscopie

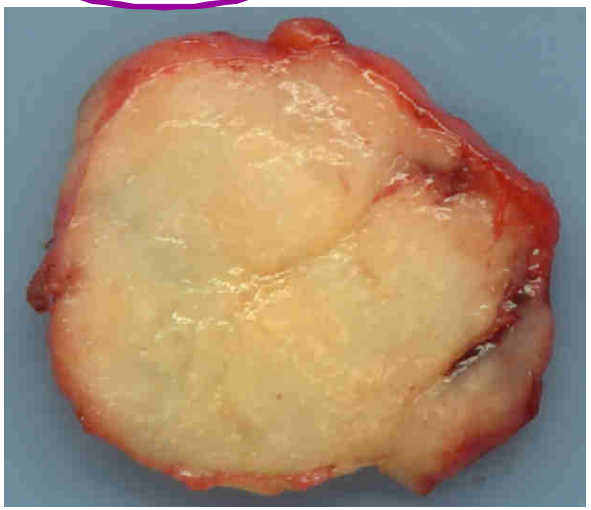

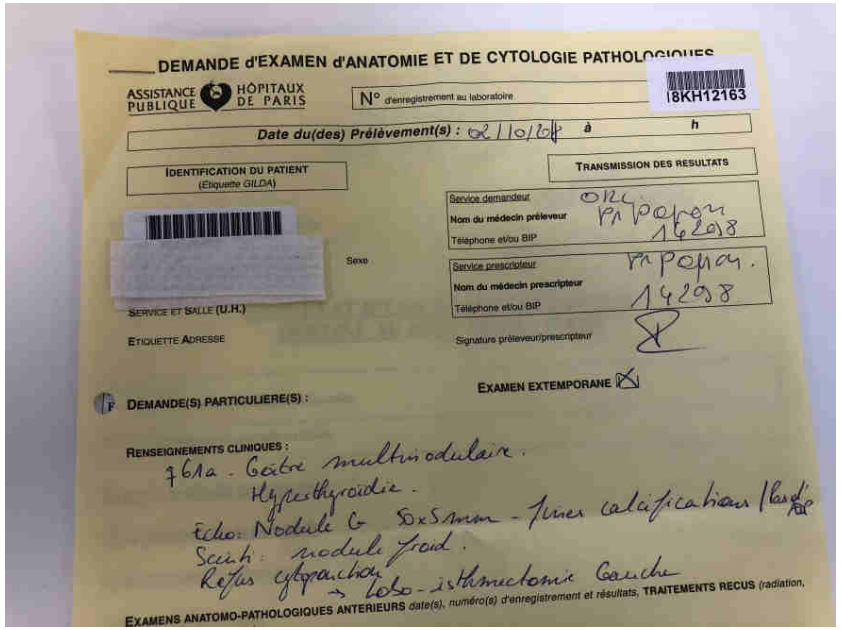

DEMANDE d'EXAMEN d'ANATOMIE ET DE CYTOLOGIE PATHOLOGIQUES

ASSISTANCE PUBLIQUE HÔPITAUX DE PARIS

N° d'enregistrement au laboratoire: 18KH12163

Date du(des) Prélèvement(s) : 02/10/18 à h

IDENTIFICATION DU PATIENT (Etiquette GILDA)

Sexe

SERVICE ET SALLE (U.H.)

ETIQUETTE ADRESSE

TRANSMISSION DES RESULTATS

Service demandeur: ORL

Nom du médecin préleveur: Pr Papon 16298

Téléphone et/ou BIP

Service prescripteur: Pr Papon.

Nom du médecin prescripteur: 14298

Téléphone et/ou BIP

Signature préleveur/prescripteur

EXAMEN EXTEMPORANE ☒

DEMANDE(S) PARTICULIERE(S) :

RENSEIGNEMENTS CLINIQUES :
76 a. Goître multinodulaire.
Hyperthyroïdie.
Echo: Nodule G 5x5mm - fines calcifications / lobe
Scinti: nodule froid.
Refus cytoponction → Lobo-isthmectomie Gauche

EXAMENS ANATOMO-PATHOLOGIQUES ANTERIEURS date(s), numéro(s) d'enregistrement et résultats, TRAITEMENTS RECUS (radiation,

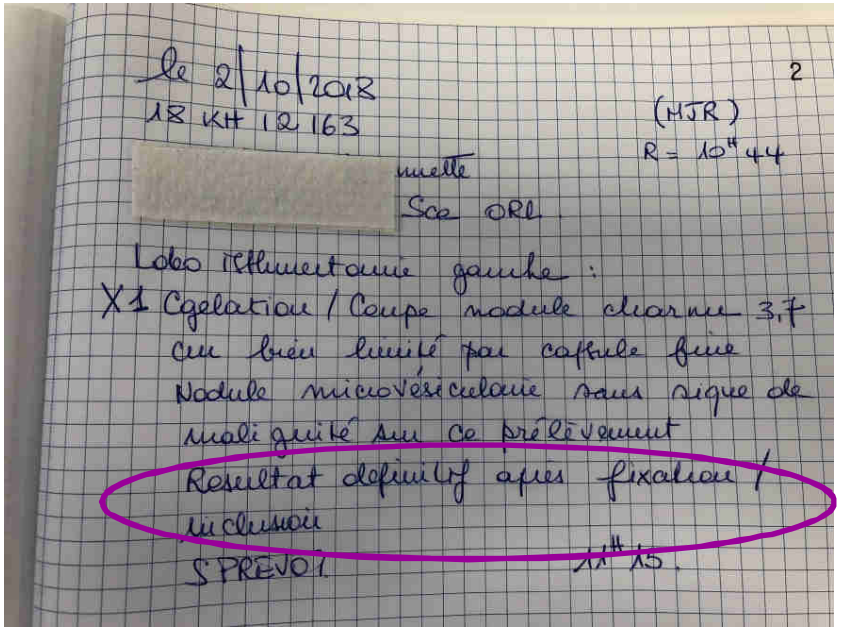

le 2/10/2018 2

18 KH 12163 (MJR)

R = 10 44

[redacted] muette

Scc ORL

Lobo isthmectomie gauche :

X1 Congélation / Coupe nodule clair mal 3,7 cm bien limité par capsule fine

Nodule microvésiculaire sans signe de malignité sur ce prélèvement

Résultat définitif après fixation / inclusion

SPREVOT 11/15.

Etat de l'art : exemple EE Thyroïde

Cytoponction pré-opératoire refusée par la patiente

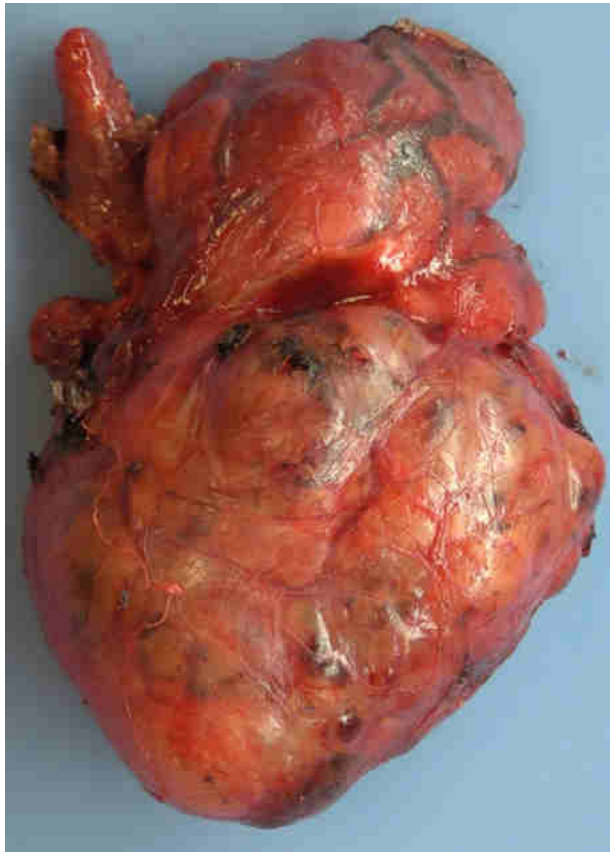

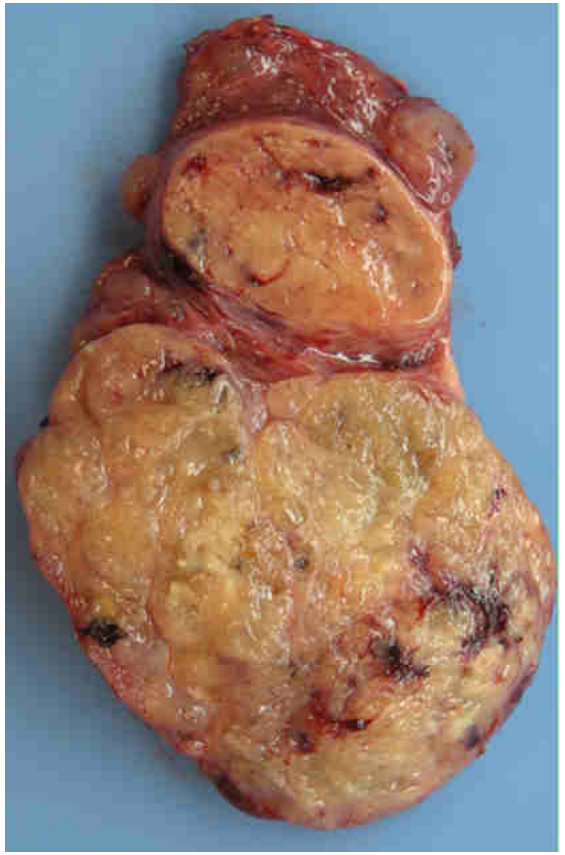

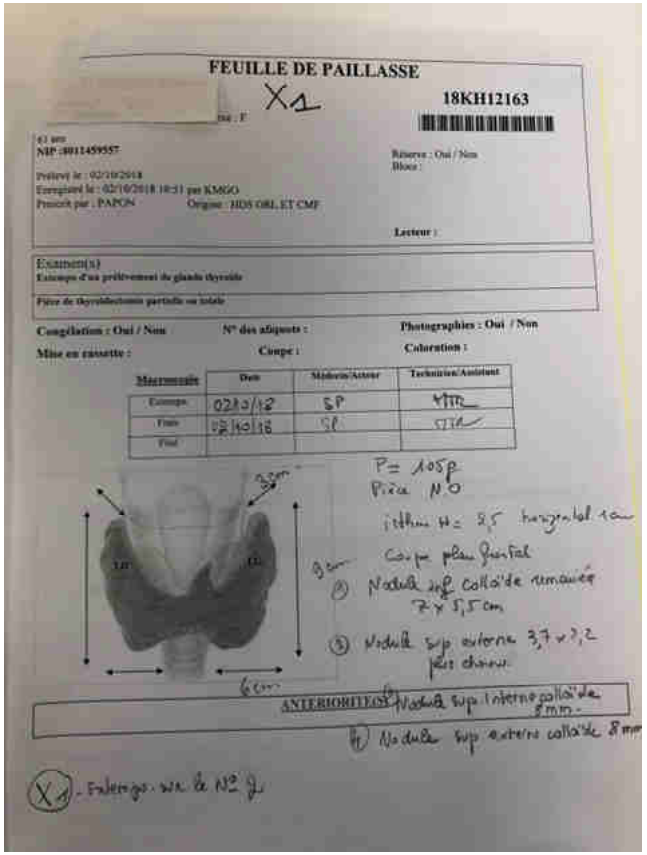

FEUILLE DE PAILLASSE

X1

18KH12163

[redacted] F

61 ans

NIP : 0011459557

Prélevé le : 02/10/2018

Enregistré le : 02/10/2018 10:51 par KMGO

Prescrit par : PAPON Origine : HDS ORL ET CMF

Réserve : Oui / Non

Bloc :

Lecteur :

Examen(s)

Examen d'un prélèvement de glande thyroïde

Pièce de thyroïdectomie partielle ou totale

Congélation : Oui / Non N° des aliquots : Photographies : Oui / Non

Mise en cassette : Coupe : Coloration :

Macroscopie	Date	Médecin/Auteur	Technicien/Assistant
Coupe	02/10/18	SP	MTR
Fixe	02/10/18	SP	STR
Final			

P = 105 g

Pièce N.O

isthme H = 2,5 horizontal 1 cm

Coupe plan frontal

① Nodule inf. colloïde remaniée 2 x 5,5 cm

③ Nodule sup externe 3,7 x 3,2 plus clair

ANTERIORITE ② Nodule sup. interne colloïde 8 mm.

④ Nodule sup externe colloïde 8 mm

X1 - Congélation voir à N° 2

Cas Particulier 7/7 : EE et Transplantation Cas Greffon rénal

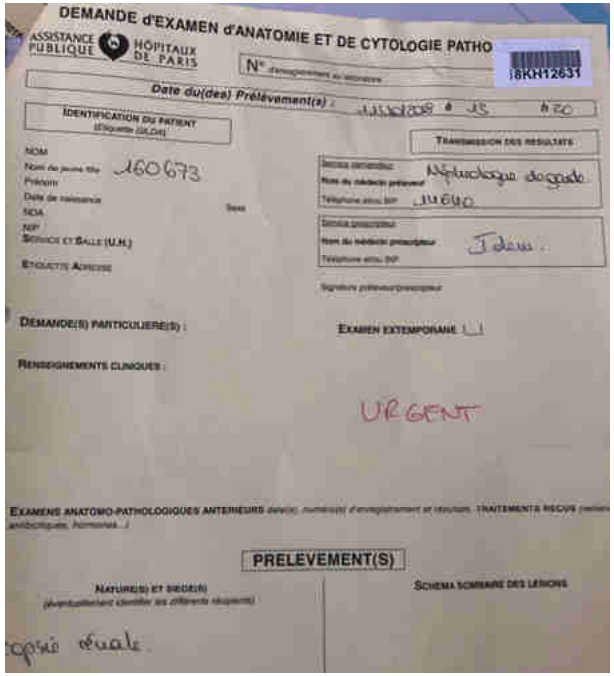
DEMANDE d'EXAMEN d'ANATOMIE ET DE CYTOLOGIE PATHO

ASSISTANCE PUBLIQUE HÔPITAUX DE PARIS

N° d'enregistrement au laboratoire 18KH12631

Date du(des) Prélèvement(s) : 14/10/2008 à 15 h 20

IDENTIFICATION DU PATIENT (Étiquette GALIDA)

NOM

Nom de jeune fille 160673

Prénom

Date de naissance

Sexe

NDA

NIP

SERVICE ET SALLE (U.H.)

ETIQUETTE ADRESSE

TRANSMISSION DES RESULTATS

Service demandeur: Néphrologie de garde

Nom du médecin préleveur

Téléphone secu/BIP 14640

Service prescripteur

Nom du médecin prescripteur Idem.

Téléphone secu/BIP

Signature préleveur/prescripteur

DEMANDE(S) PARTICULIERE(S) :

EXAMEN EXTEMPORANE ☐

RENSEIGNEMENTS CLINIQUES :

URGENT

EXAMENS ANATOMO-PATHOLOGIQUES ANTERIEURS (année, numéro(s) d'enregistrement et résultats) TRAITEMENTS RECUS (radio, antibiotiques, hormones...)

PRELEVEMENT(S)

NATURE(S) ET SITE(S) (éventuellement cloisonner les différents récipients)

SCHEMA SOMMAIRE DES LESIONS

Biopsie rénale.

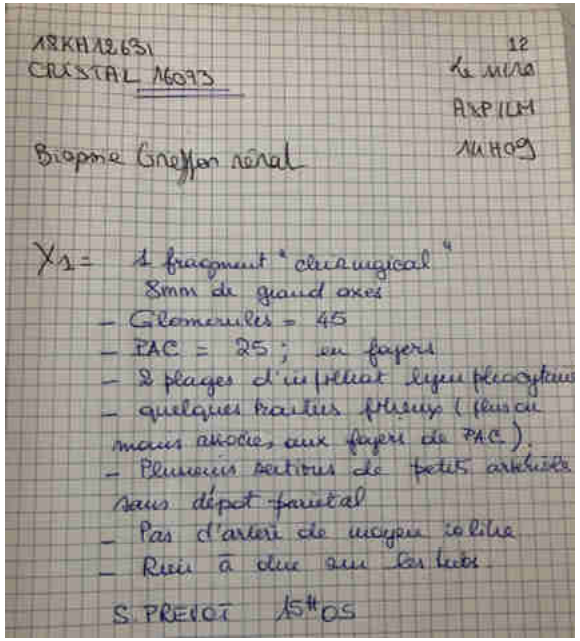
18KH12631 12

CRISTAL 160973 Le 16/10

A.P/LM

Biopsie Greffon rénal 14/10/09

X1 = 1 fragment "chirurgical" 8mm de grand axes
- Glomérules = 45
- PAC = 25 ; en foyers
- 2 plages d'infiltrat lymphoplasmocytaire
- quelques tractus fibreux (plus ou moins associés aux foyers de PAC).
- Plusieurs sections de petits artérioles sans dépôt fibrinoïde
- Pas d'artère de moyen calibre
- Rien à dire sur les tubes.

S. PREVOT 15/10/09



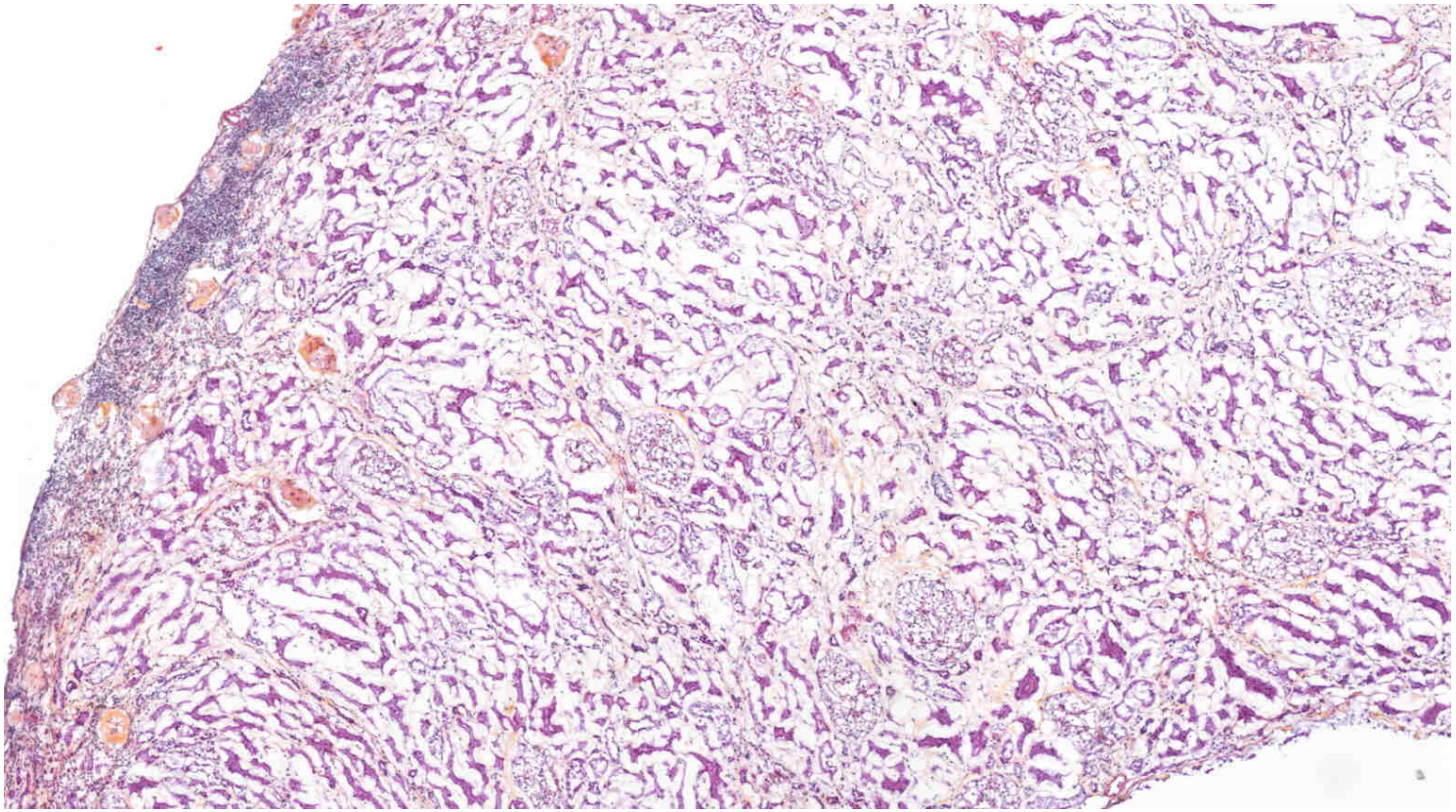

Points généraux sur la pratique de l'EE

- Stress pour les 2 parties en présence
- Responsablilité professionnelle du pathologiste et aspect juridique (AIP, Bulletin n°59, 2014) :
  - En moyenne 10 déclarations / an en anatomie pathologique (quelques unes concernant l'EE) depuis les années 2000, en pathologie tumorale, les 2/3 en médecine libérale, la ½ classées sans suite ou transigées à l'amiable
  - En cas de procédure judiciaire :
    - médecin anatomopathologiste condamné comme seul responsable des dommages
    - ou décision de partage de responsabilité avec le prescripteur de l'acte litigieux
- Hétérogénéité des conditions de réalisation :
  - Milieu **hospitalier** et coupe au cryostat / Milieu **libéral** et dispositifs de coupe plus rudimentaires (Décimu, bistouri coupe à main levée)
  - **Coupe** / **Cytologie**
  - Dans "son" **service** hospitalier / Au **bloc** opératoire dans "son" établissement / Au bloc opératoire dans une autre structure avec **déplacement physique** / A distance par **télé-extemporané** (T-EE)
  - De **jour** / De **nuit**
  - **Médecin** / **Technicien**
  - Nature du **tissu** : tissu adipeux et coupe , cartilages bronchiques et décollements
  - **Colorations** : Tissu / Cytologie , Kits , HES / HE / Bleu / MGG
- Effort :
  - de standardisation
  - de démarche d'accréditation

Bleu Toluidine

HES

Réalisation :
coupe sur appareil mécanique Décimu

Equipement au bloc opératoire :
① une **table** aux normes de dissection;
② un **décimu** pour la microtomie;
③ une bombe d'**Azote** liquide pour la congélation
④ un **microscope** Leica de type microscope de TP
⑤ une trousse de **petit matériel**

①

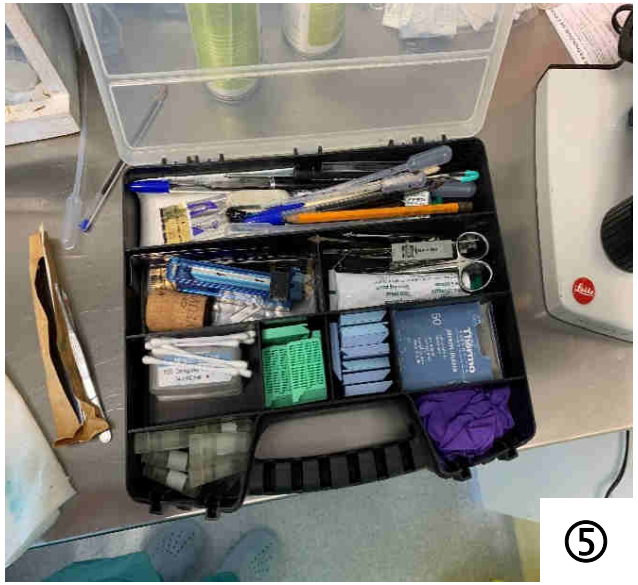
⑤

④

②


③

Réalisation :
coupe sur appareil mécanique Décimu

En pratique :
- Appel sur une clinique pour EE non programmé, à distance du laboratoire
- RC : hémicolectomie droite pour adénocarcinome du colon droit ; découverte peropératoire d'une granulation < 1 cm sous diaphragmatique droite.
- Question : carcinose ?
- Macroscopie : un fragment fin souple à la palpation, un peu induré au centre, non suspect
- un prélèvement est effectué pour examen microscopique

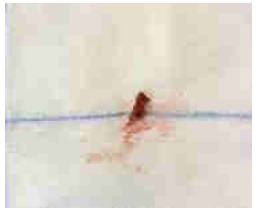

Coloration Bleu de Toluidine
Montage à l'eau

Recueil sur lame
Etalement à la pointe

Placement sur le plot avec gélifiant

Congélation avec bombe azote

Coupe

Télé-extemporané (Télé-EE) : pathologie numérique

- **Pas d'impact sur la qualité diagnostique**
- **Intérêt** : optimisation de l'organisation des activités d'ACP
  - en pratique hospitalière : dans le cadre de regroupements de structures ACP
  - comme en pratique libérale
- **Contraintes** :
  - **Réglementaires** (décret « de télémédecine » N°2010-1229 du 19 octobre 2010)
    - acte de Télé-assistance médicale (non inscription à la CCAM ; interprétation médicale évaluée à 30% de l'acte global CCAM -par similitude avec le réseau de téléradiologie-)
    - Consentement libre et éclairé de la personne donc **information nécessaire de la personne par le chirurgien**
    - Responsabilité entièrement médicale
  - Géographiques : technicien seul sur site chirurgical, pathologiste à distance
  - Temps : délai attendu ≤ 30mn
- **Besoins** :
  - Système de vidéo-macroscopie et scanner de lames performant (rapidité de numérisation < 5 mn)
  - Prise de contrôle à distance
    - Via un réseau Intranet ou « VPN » (Virtual Private Network) et un outil type VNC (Virtual Network Computing)
    - Via un réseau Internet et l'outil de Web-conférence par un serveur tiers
  - Réseau de transmission à débit stable adapté
  - Ecrans en parfaite ad équation sur les deux sites
  - **Maintenance** +++ dont hotline
  - **Procédure dégradée** +++

2. Exemple d'un examen *extemporané* macroscopique

- **1er temps de l'EE +++**
- Vérifier des limites
- Vérifier la présence d'une tumeur
- Faire de la congélation
- …
- mais il a ses limites …

Télé-EE **macroscopie** et berges chirurgicales

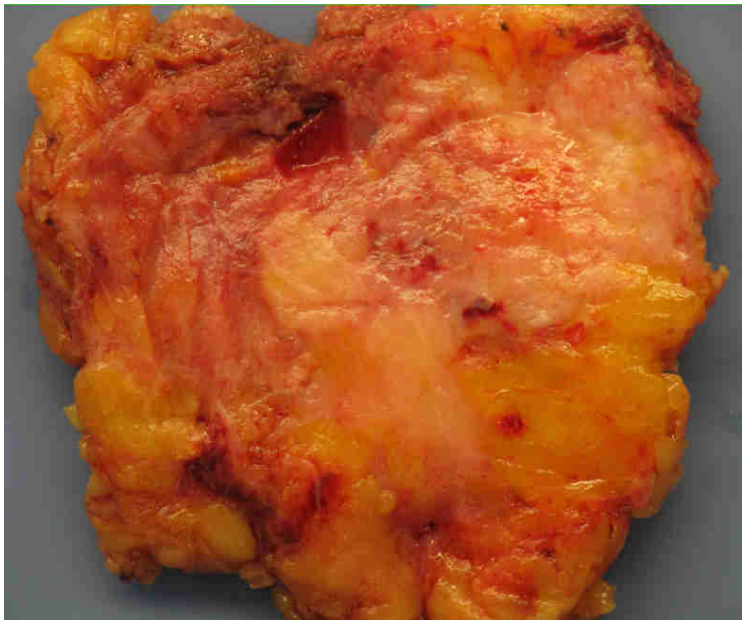

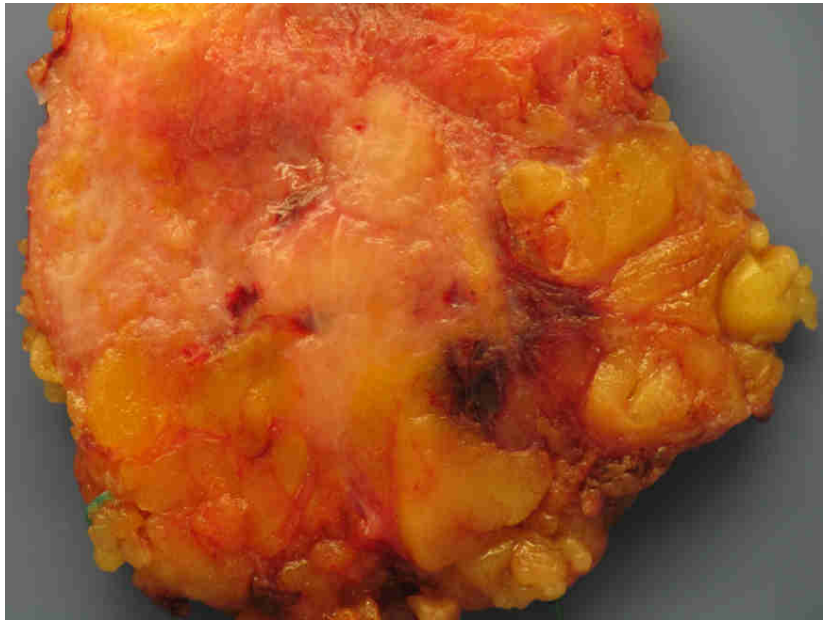

Tumorectomie : **taille** de la tumeur et **berges** chirurgicales

Sur coupe frontale :

- 2,6 cm de grand axe
- berges > 1 cm

Mais,

Après fixation

Et à l'examen **microscopique**

- 3,5 cm de grand axe
- berge interne pathologique
- 5 mm berges sup et inf
- (Berges supf et prfde pathologiques)
- Emboles +++

3. Les aspects techniques de l'examen *extemporané* : le cryostat

Points techniques : le cryostat et son utilisation (médecin +/- technicien)

- Plaque de congélation :
  - Plot pré-réfrigéré
  - Élément Peltier pour refroidissement rapide de l'échantillon orienté
  - Alternative : refroidissement en snap-frost
- Tête porte objet :
  - Règlable
  - **Vérification** de la **stabilité** de la tête
- Porte couteau, lame jetable, guide anti-roll **réglé**
- Dégivrage automatique quotidien :
  - **Ne pas laisser les échantillons dans l'enceinte**
- Entretien/Nettoyage quotidien :
  - Givre, désinfection
- **Protection** : dont gants et gants anticoupure
- Utilisation :
  - **Apprentissage** / Sécurités
  - **Manuel** d'utilisation
  - Dysfonctionnements et solutions

Réalisation : cryostat , bleu de toluidine

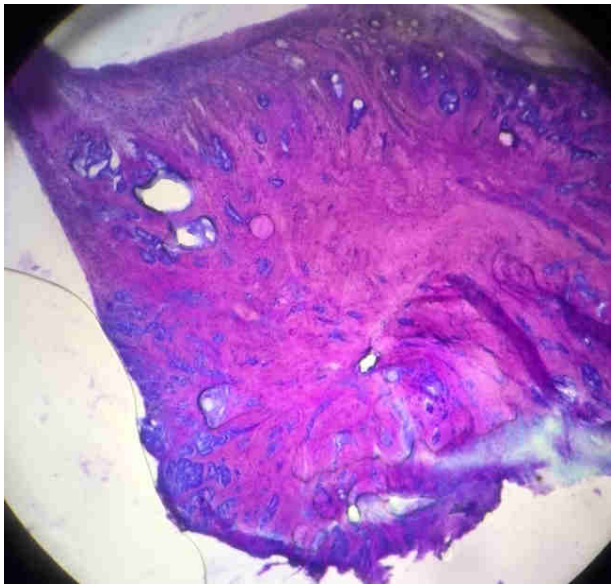



- Contexte : Appel sur une clinique pour un examen extemporané non prévu, à distance du laboratoire
- RC : adénocarcinome du bas œsophage. Fibroscopie de contrôle après radio chimiothérapie : rémission. Chirurgie d'exérèse et découverte de petits nodules de moins de 5 mm du péritoine.
- Question EE : carcinose ?
- Macroscopie : 4 fragments de 4 mm indurés et blanc ; 2 fragments sélectionnés pour examen microscopique

Cryostat et technique :
De l'échantillon à la coupe

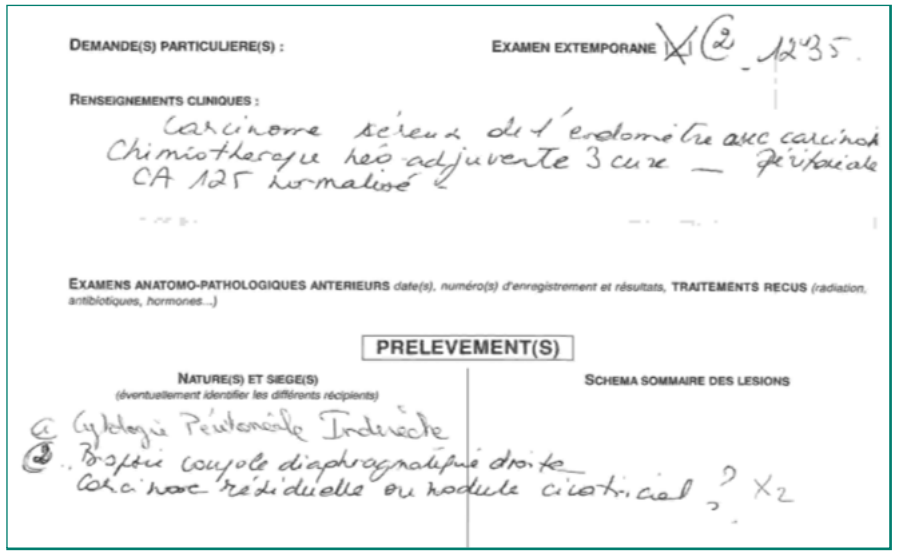

DEMANDE(S) PARTICULIERE(S) : EXAMEN EXTEMPORANE ~~X~~ (2) 1235.

RENSEIGNEMENTS CLINIQUES :

Carcinome séreux de l'endomètre avec carcinose péritoneale
Chimiotherapie néo adjuvante 3 cures
CA 125 normalisé

EXAMENS ANATOMO-PATHOLOGIQUES ANTERIEURS date(s), numéro(s) d'enregistrement et résultats, TRAITEMENTS RECUS (radiation, antibiotiques, hormones...)

PRELEVEMENT(S)

NATURE(S) ET SIEGE(S) (éventuellement identifier les différents récipients) | SCHEMA SOMMAIRE DES LESIONS

(1) Cytologie Péritonéale Indirecte
(2) Biopsie coupole diaphragmatique droite
Carcinose résiduelle ou nodule cicatriciel ? X2

Snap-frost

①

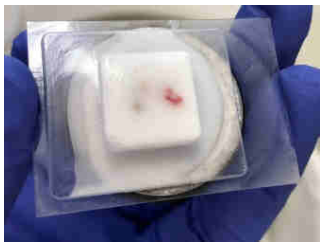

②



4. Exemple d'un examen *extemporané* : intérêt de l'apposition par rapport à la coupe au cryostat

- Ganglion lymphatique adipeux

Carrefour Pathologie 2018
5 au 8 novembre
Palais des Congrès Paris

Télé-EE : GS droit, Cytologie apposition

4 GS :
- G1 10 mm, non bleu
- **G2** 9 mm, bleu

<u>Apposition</u> : amas de cellules carcinomateuses
- G3 8 mm, non bleu
- <u>G4</u> 17 mm, non bleu, mou

Paraffine : micro-méta de 3 mm dans territoire d'électrocoagulation

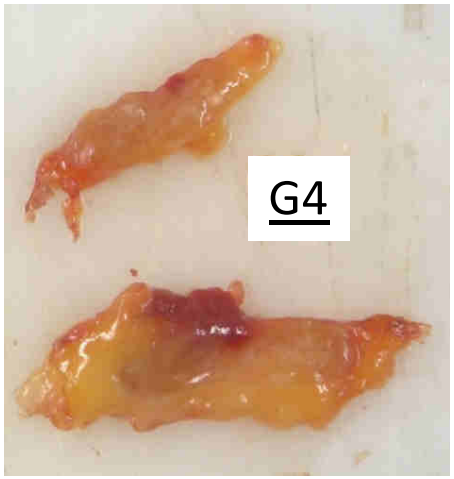

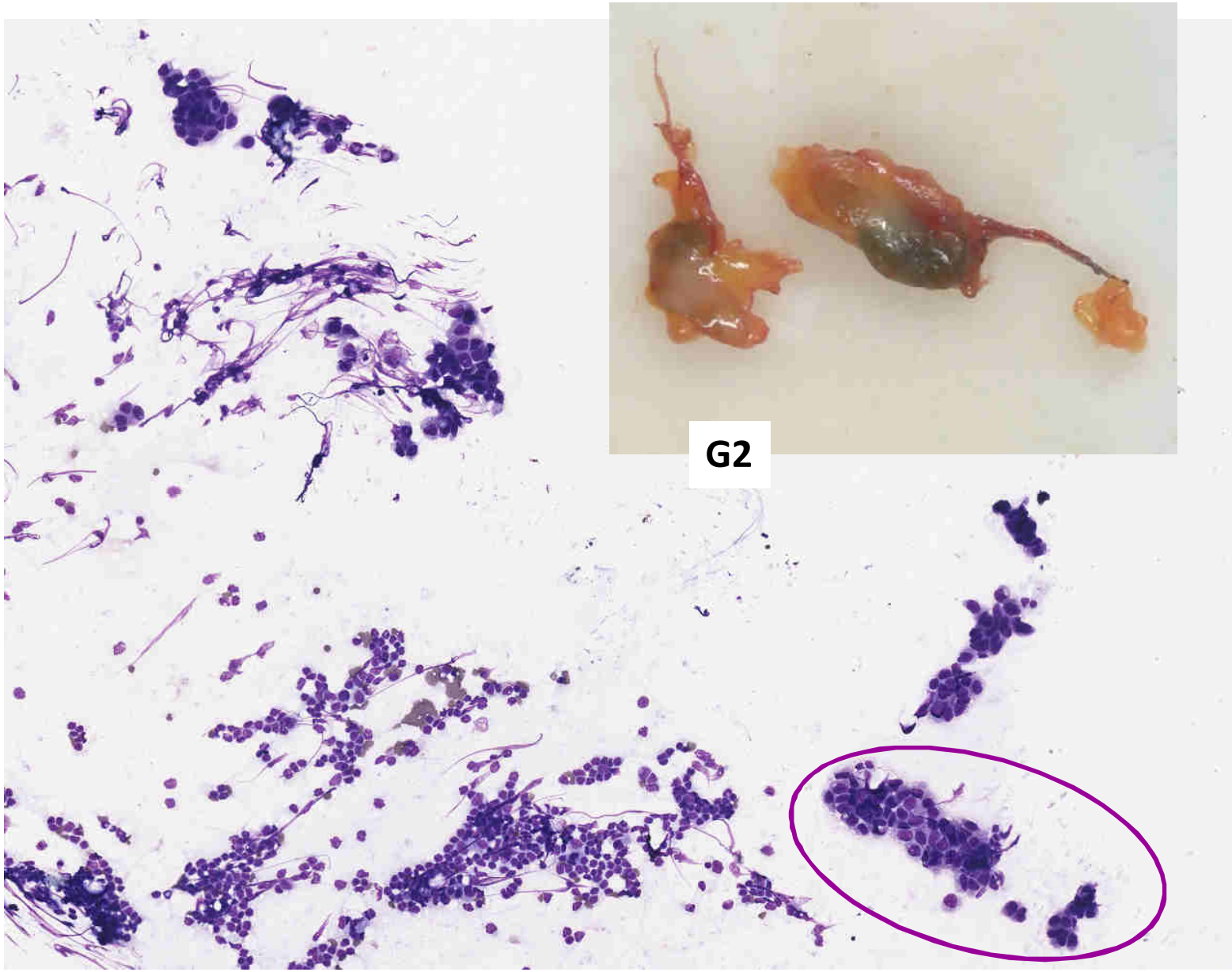

5. Exemple d'un examen *extemporané* « facile »

- Question posée claire et précise
- Examen justifié
- Aspects macroscopique et microscopique faciles
- …

Carrefour Pathologie 2018
5 au 8 novembre
Palais des Congrès Paris

Macroscopie : bleu 3 x 2,5 cm, 1 nodule blanc, suspect. Coupe au cryostat

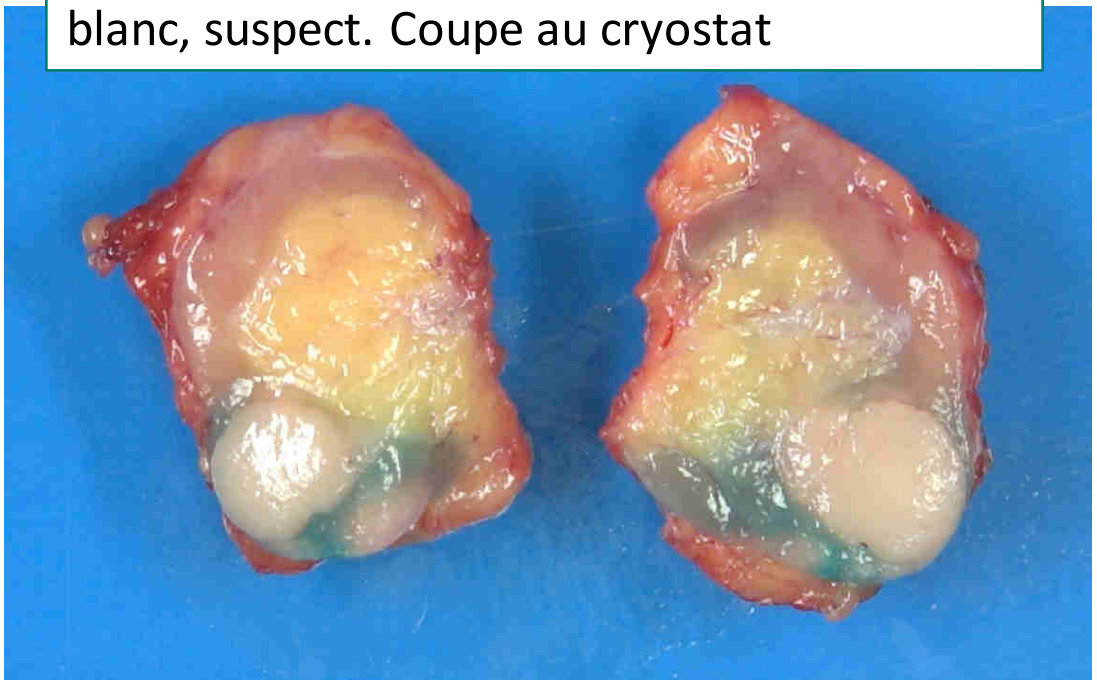

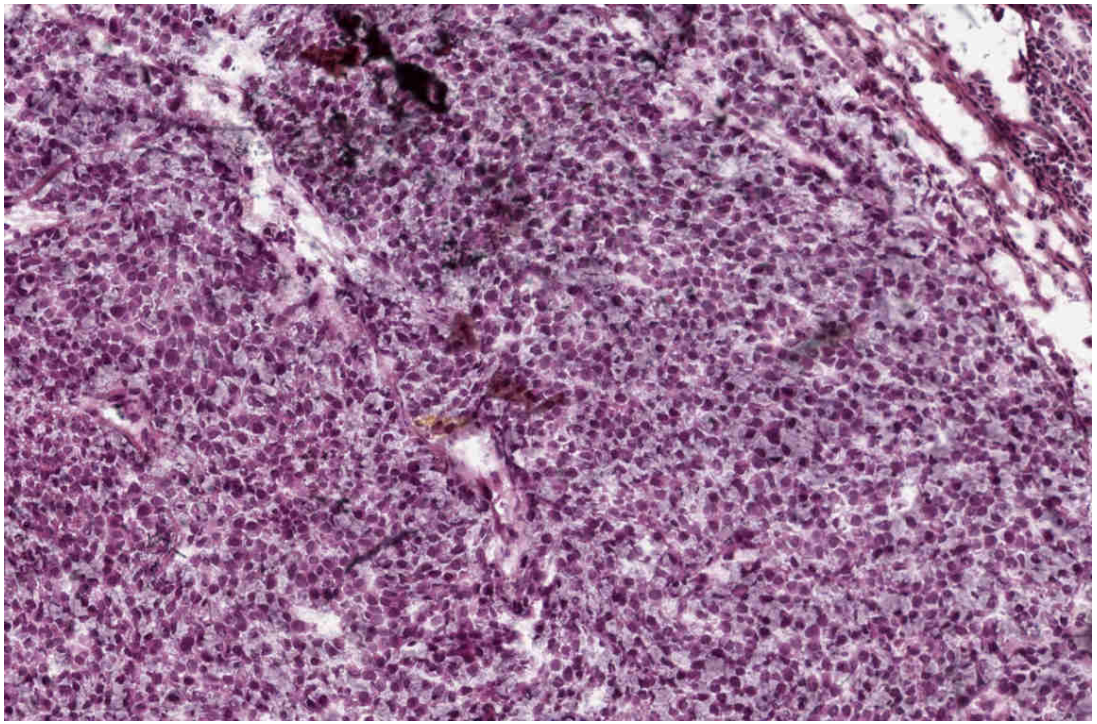

Télé-EE facile

GS axillaire droit

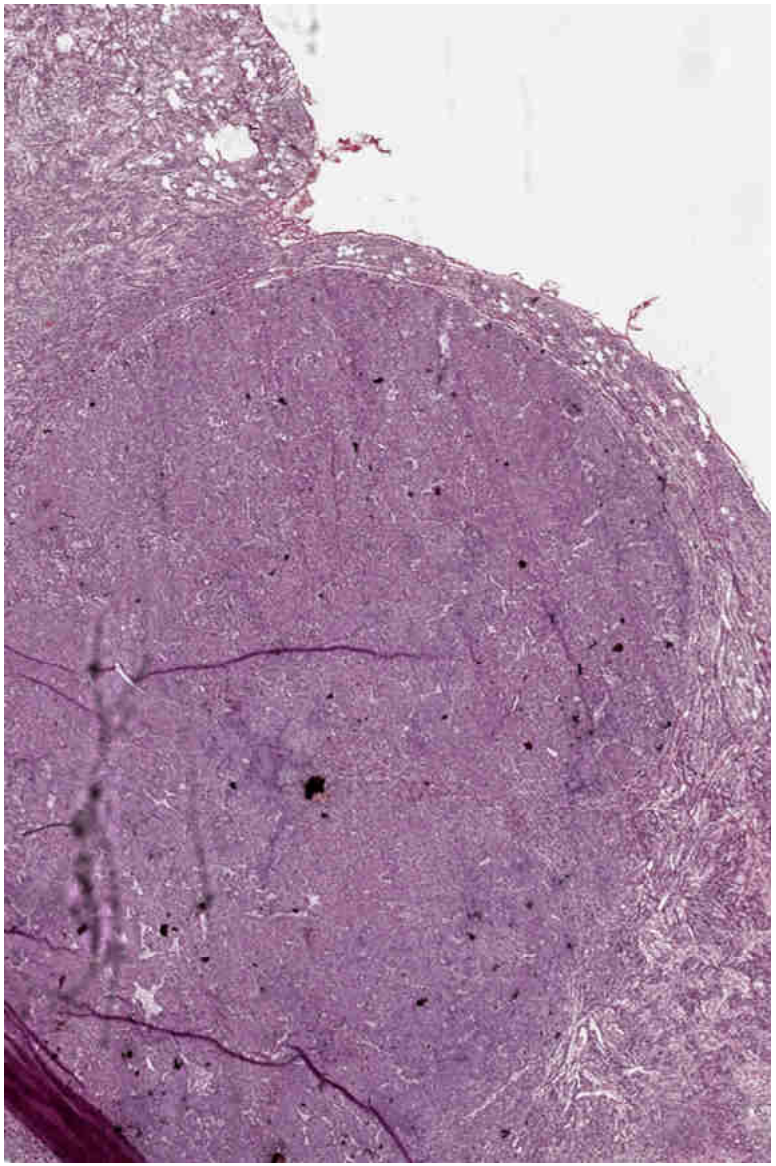

Télé-EE « moins facile »

GS axillaire

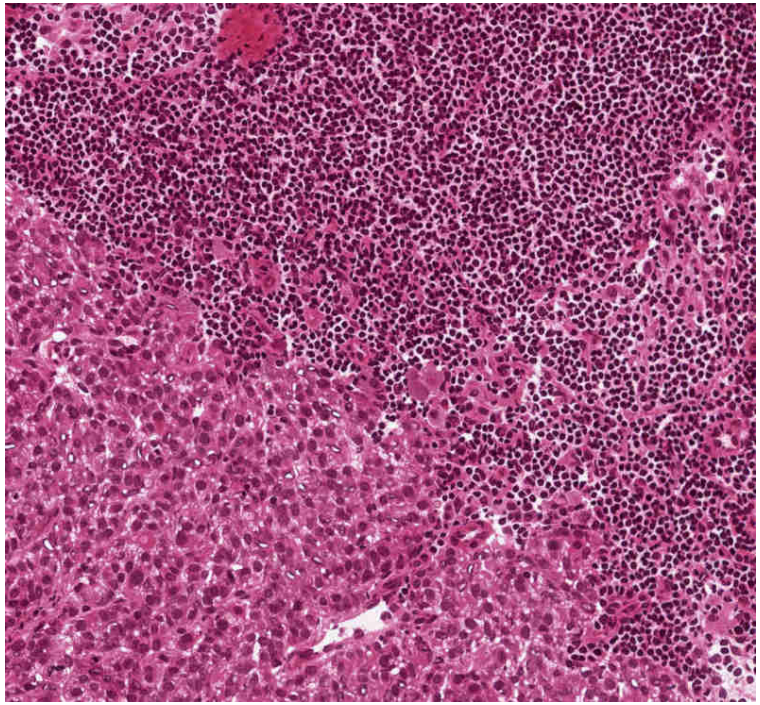

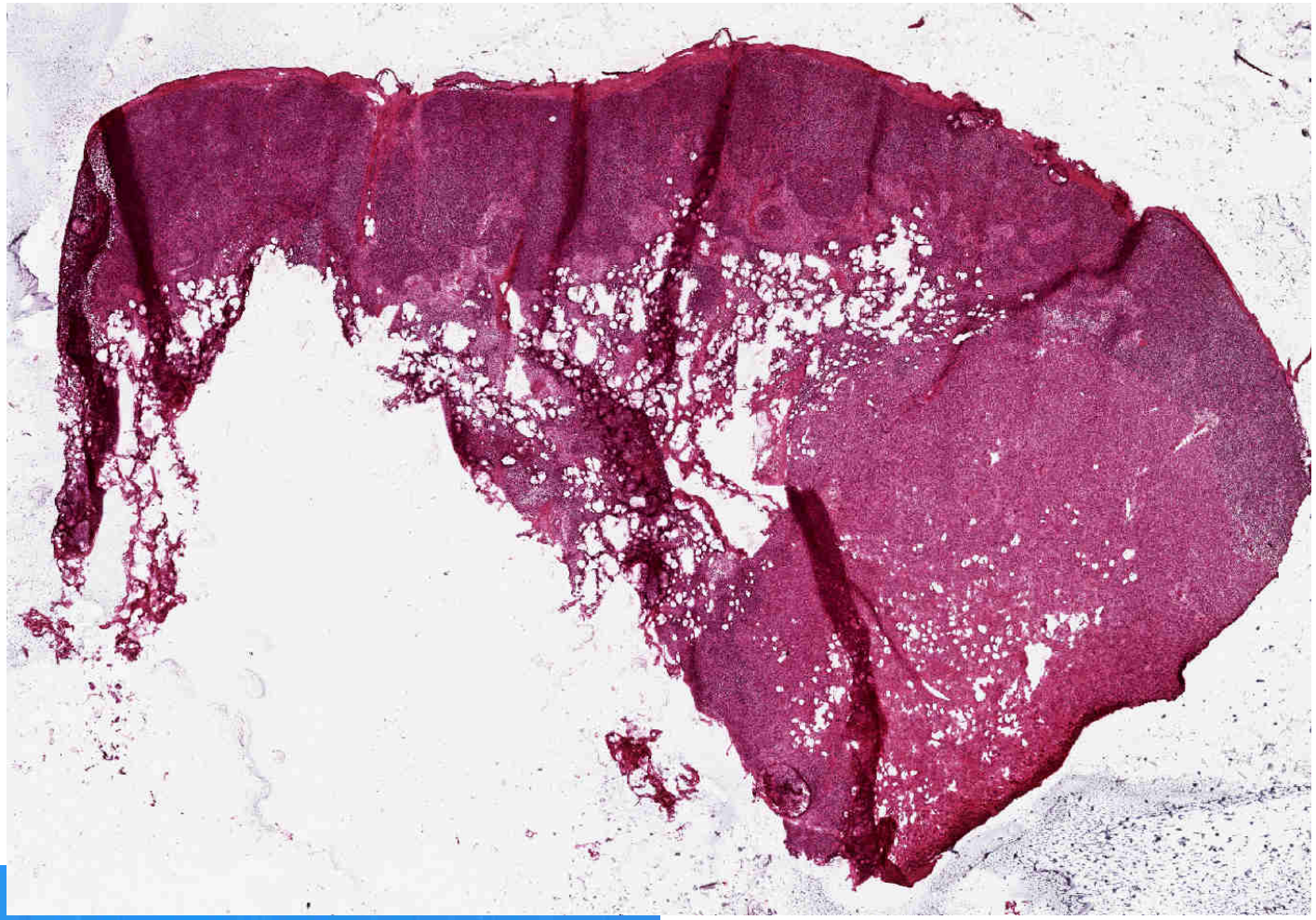

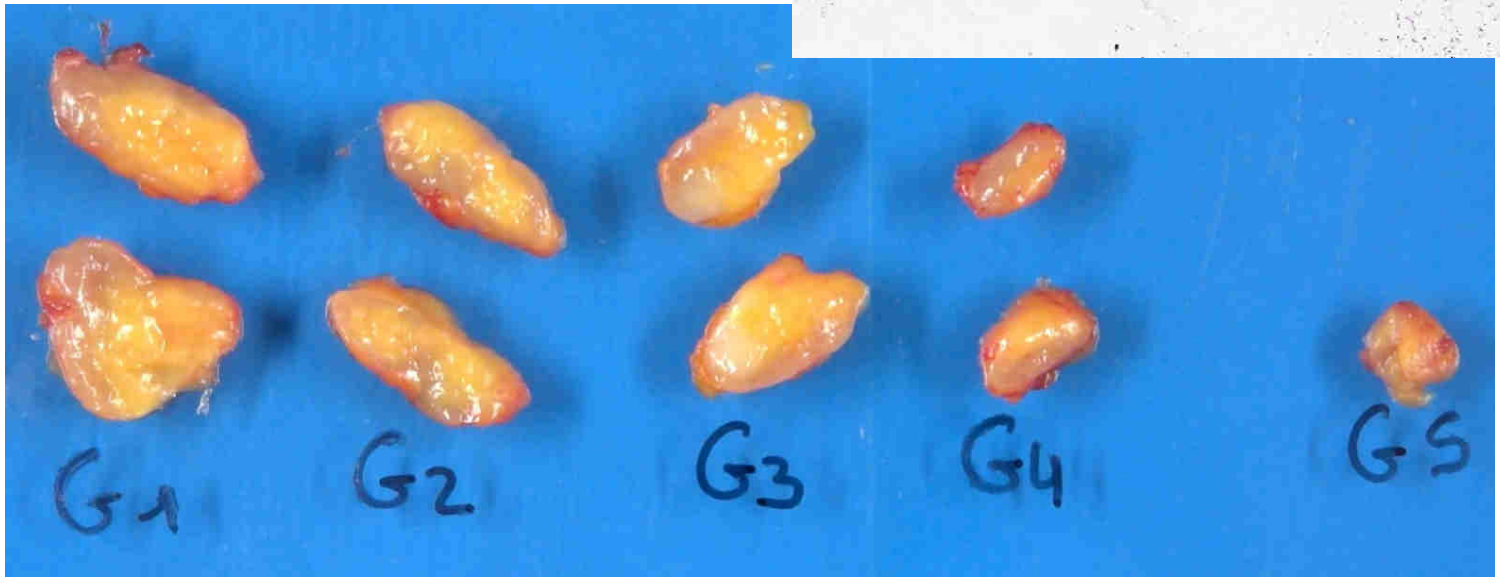

5 gg non bleus :

- G5 5mm **pas EE**
- G4 10 mm
- G3 11 mm, 1 nodule 4 mm, coupe cryostat
- G2 15 mm
- G1 18 mm

minicurage?

6. Exemple d'un examen *extemporané* « difficile »

- Question posée claire et précise
- Examen justifié
- MAIS difficulté diagnostique
- Comment répondre ? Que dire ? Comment formuler ?
- …

Télé-EE Macroscopie difficile

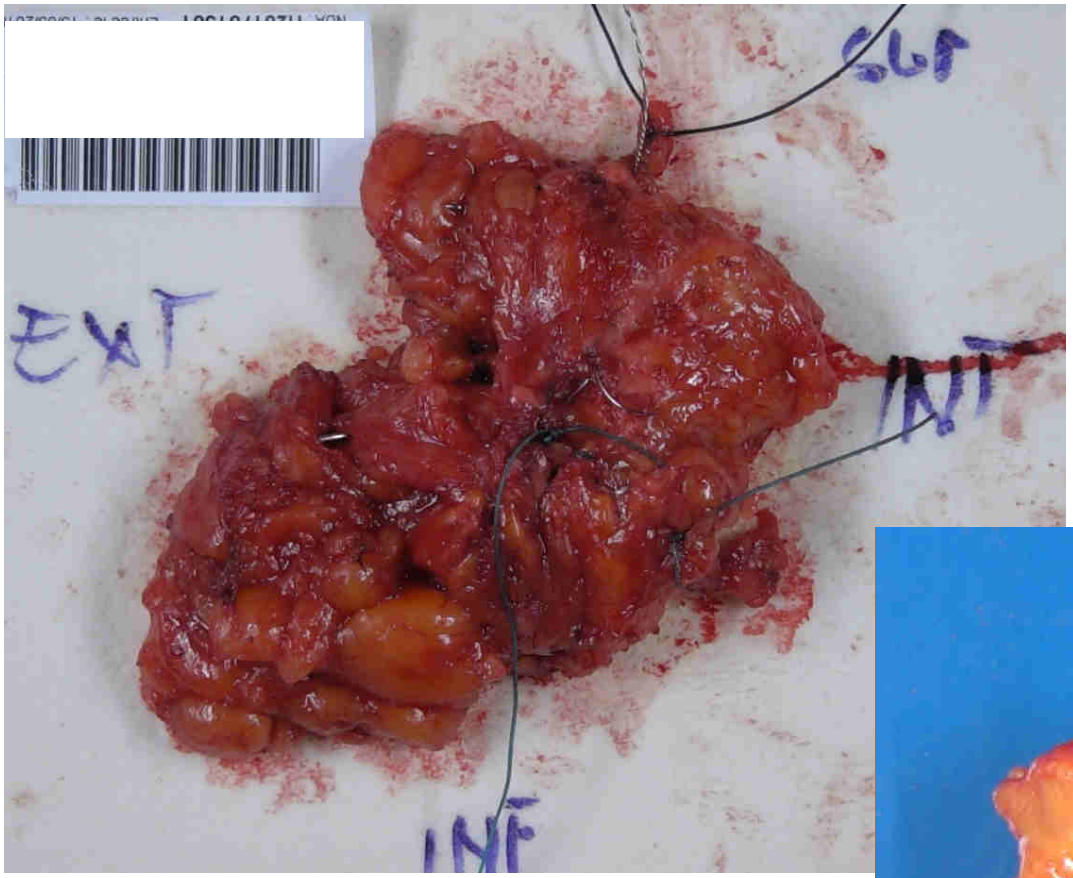

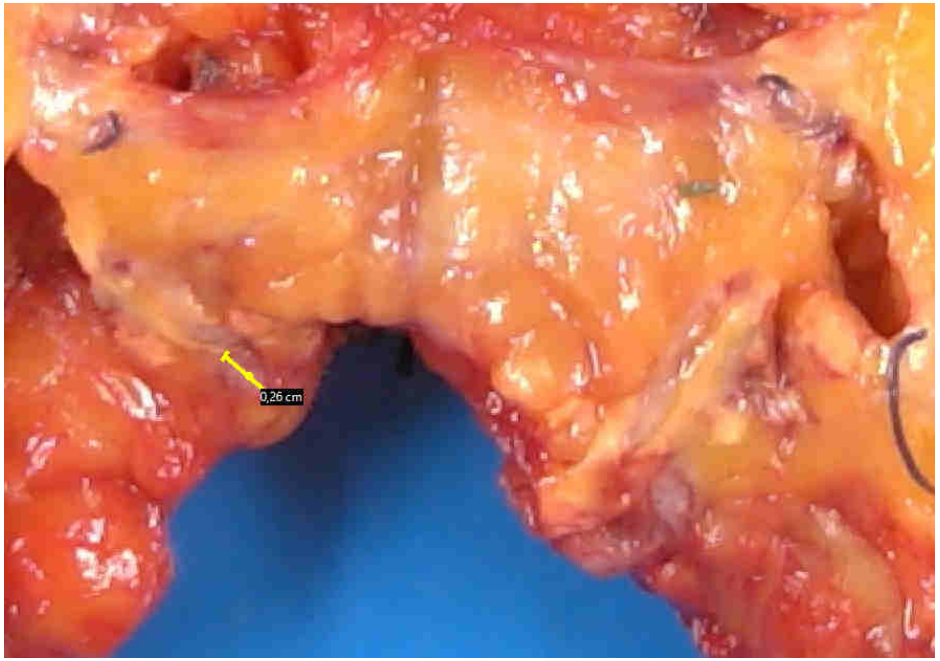

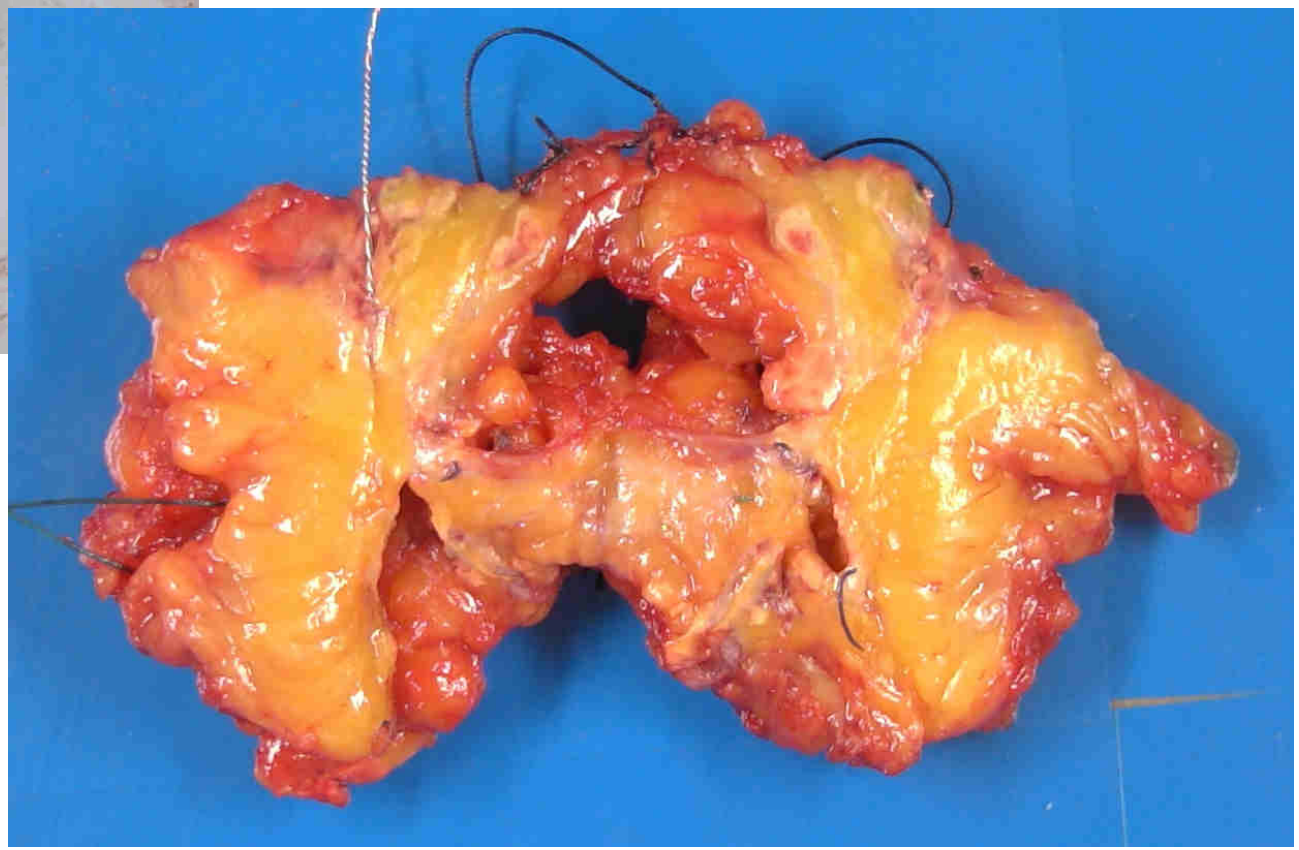

- Reprise de tumorectomie droite : Lésion tumorale ?
- Pièce centrée par la cicatrice de tumorextomie, à son extrémité inférieure nodule non dur
- Microscopie <u>après fixation</u> : adéno-carcinome, berge pathologique

7. Exemple d'un examen *extemporané* « limite »

- Question posée non précise
- Examen pas vraiment justifié
- Petite taille du fragment communiqué
- Examen de complaisance
- …





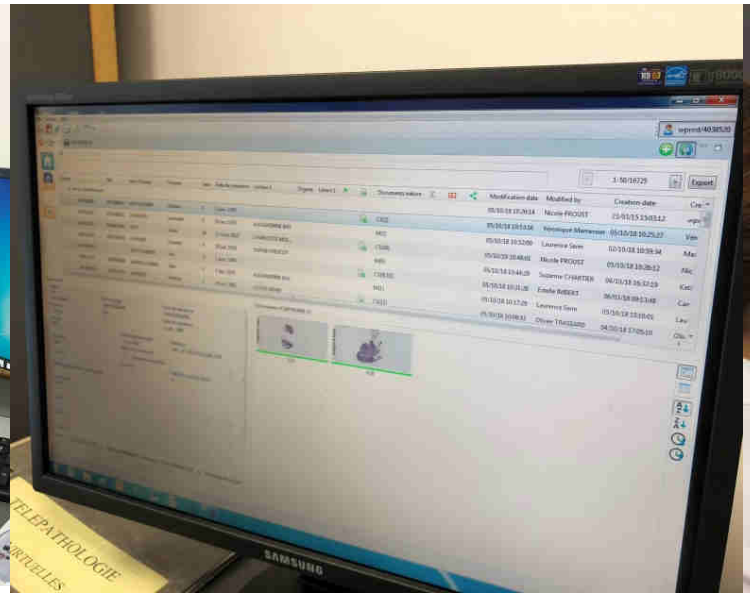



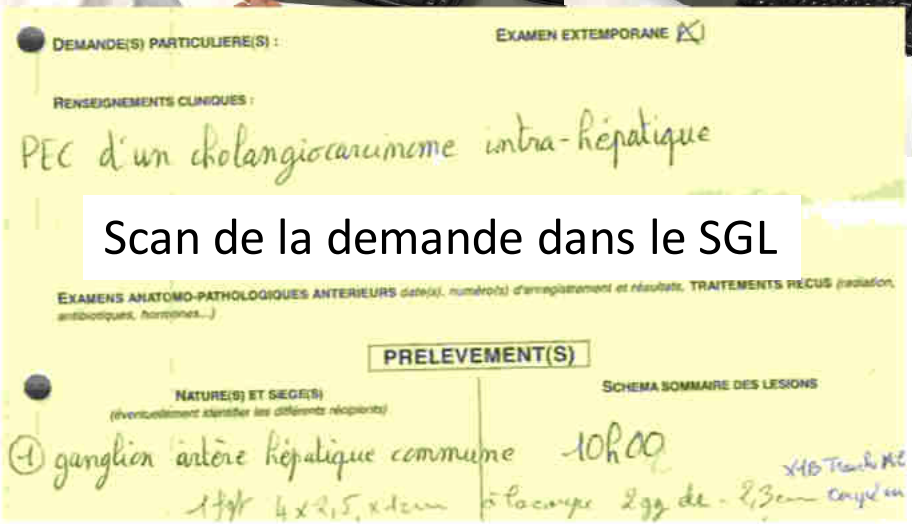

DEMANDE(S) PARTICULIERE(S) : EXAMEN EXTEMPORANE ☒

RENSEIGNEMENTS CLINIQUES :

PEC d'un cholangiocarcinome intra-hépatique

EXAMENS ANATOMO-PATHOLOGIQUES ANTERIEURS date(s), numéro(s) d'enregistrement et résultats, TRAITEMENTS REÇUS (radiation, antibiotiques, hormones...)

PRELEVEMENT(S)

NATURE(S) ET SIEGE(S) (éventuellement identifier les différents récipients) | SCHEMA SOMMAIRE DES LESIONS

① ganglion artère hépatique commune 10h00

1 f/f 4x2,5x1cm | à la coupe 2 gg de - 2,3cm

Scan de la demande dans le SGL

Télé-EE : lecture des coupes au cryostat après numérisation

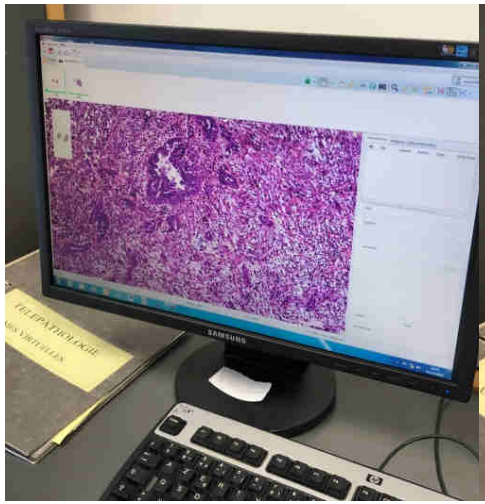

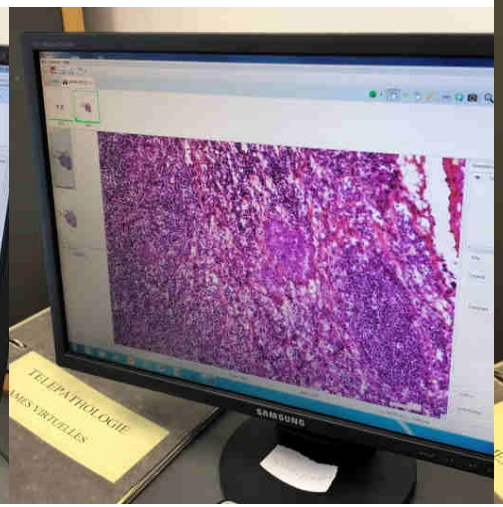

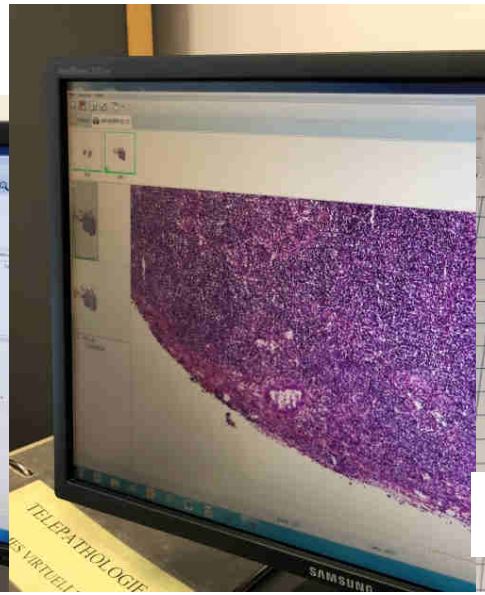

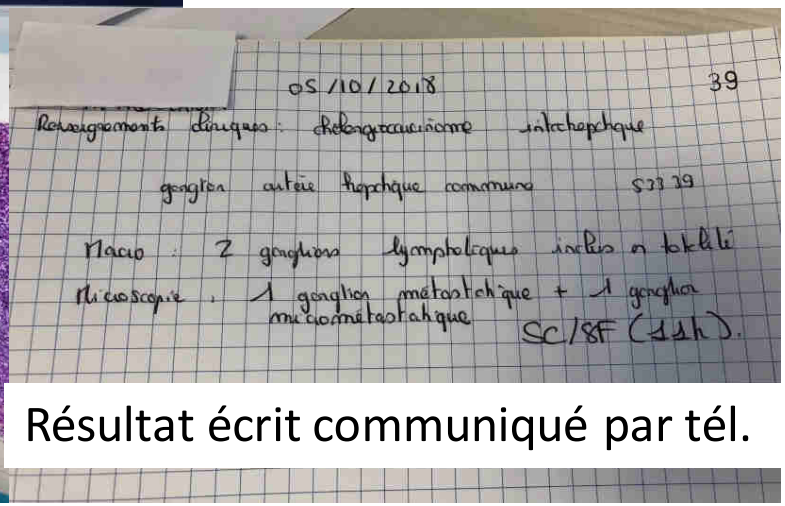

05/10/2018 39

Renseignements cliniques : cholangiocarcinome intrahépatique

ganglion artère hépatique commune 5/23 39

Macro : 2 ganglions lymphatiques inclus en totalité

Microscopie : 1 ganglion métastatique + 1 ganglion micrométastatique

SC/SF (11h).

Résultat écrit communiqué par tél.

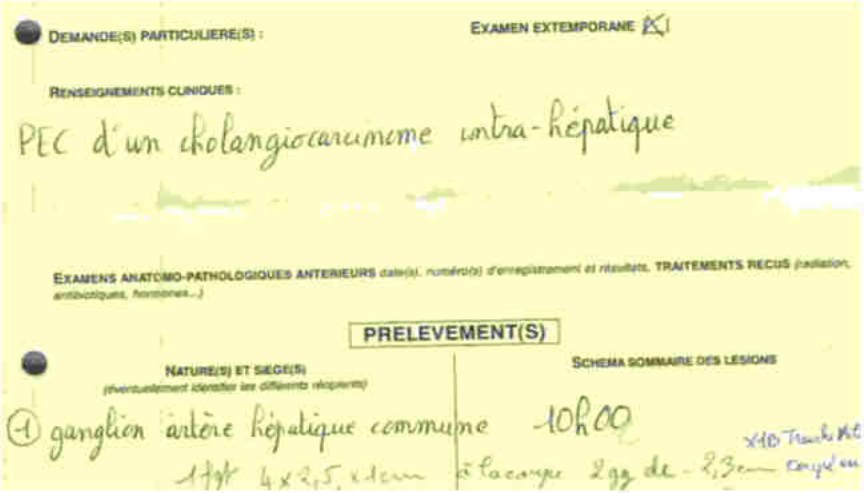
DEMANDE(S) PARTICULIERE(S) : EXAMEN EXTEMPORANE ☒

RENSEIGNEMENTS CLINIQUES :

PEC d'un cholangiocarcinome intra-hépatique

EXAMENS ANATOMO-PATHOLOGIQUES ANTERIEURS date(s), numéro(s) d'enregistrement et résultats. TRAITEMENTS RECUS (radiation, antibiotiques, hormones...)

PRELEVEMENT(S)

NATURE(S) ET SIEGE(S) (éventuellement identifier les différents récipients) | SCHEMA SOMMAIRE DES LESIONS

(1) ganglion artère hépatique commune 10h00

1 fgt 4x2,5x1cm à la coupe 2 gg de - 2,3cm

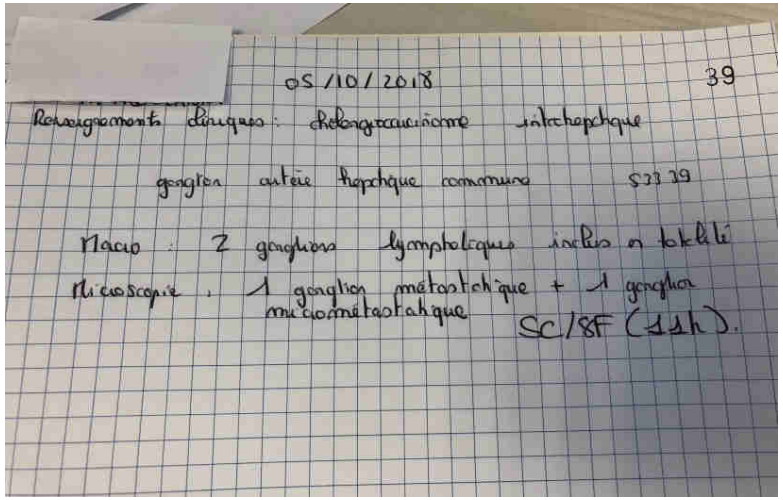
05/10/2018 39

Renseignements cliniques : cholangiocarcinome intrahépatique

ganglion artère hépatique commune S33 39

Macro : 2 ganglions lymphatiques inclus en totalité

Microscopie : 1 ganglion métastatique + 1 ganglion micrométastatique SC/SF (11h).

Suite de la prise en charge du dossier de télé-EE

Pourquoi demander un examen extemporané ?

F 36 ans, découverte récente cholangiocarcinome 4 cm, 2 cures de chimiothérapie, pas d'autre fixation au Pet Scan, bilan negatif. Hépatectomie gauche.

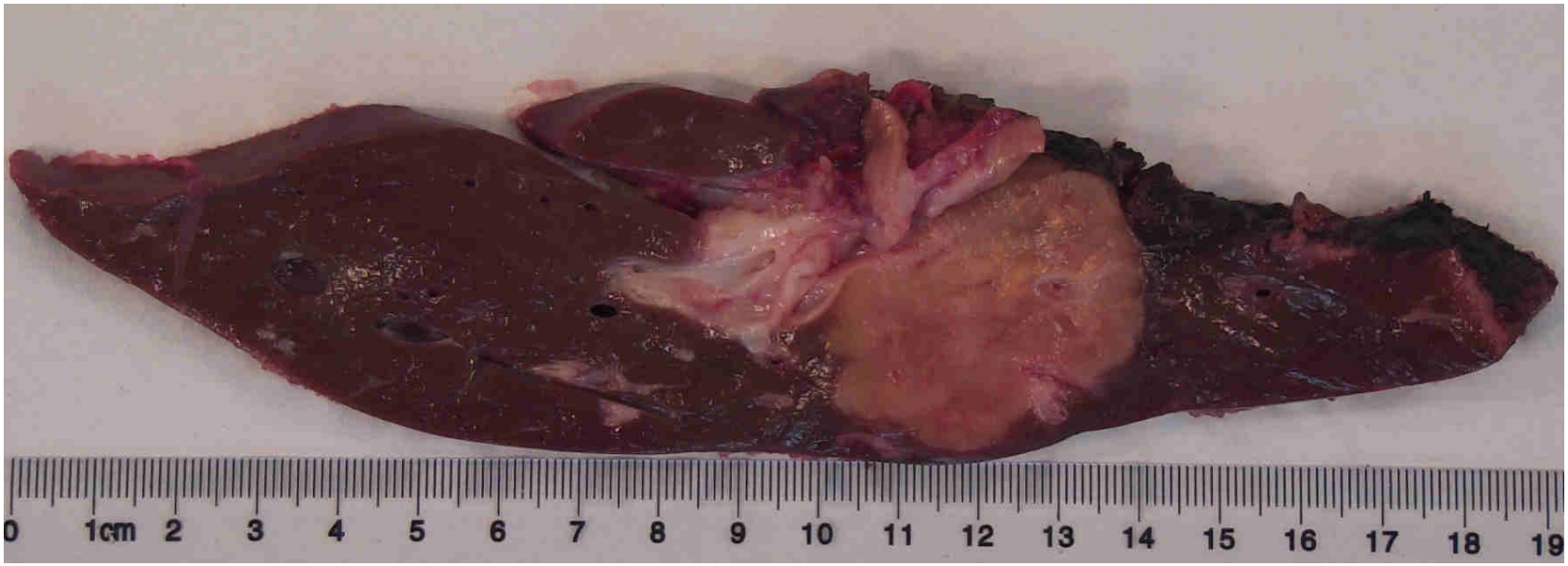

8. Discussion libre

9. Quelques références …

- Le rôle de l'examen extemporané en pathologie. Duc C, Girardet C. Caduceus Express 2013;13(3)
- Examens extemporanés. Bulletin AIP Division Française 2014;59
- Intérêt de l'évaluation du ganglion sentinelle par cytologie d'apposition extemporanée dans le cancer du sein. Russel E et al. Ann Pathol 2004;24(1):130
- Recommandations de bonne pratique en Anatomie et Cytologie Pathologiques V2. AFAQAP. Ann Pathol 2010;30(1):58
- Fiabilité de l'examen extemporané en pathologie urologique. Fromont G. Progrès en urologie - FMC 2010;20(4):F127
- Référentiels Oncologik.fr 2017
- Guides des affections longue durée HAS
- Référentiels INCa
- …

10. Partenariat

Advancing Cancer Diagnostics
Improving Lives

Leica BIOSYSTEMS

Cryostat LEICA CM1950 avec UV Désinfection

Carrefour Pathologie 2018

5 au 8 novembre
Palais des Congrès Paris

CM 1950 avec UV Désinfection: Dessiné pour nos clients

La conception ergonomique de ce cryostat protège les utilisateurs des arêtes vives et aide à prévenir les troubles musculo-squelettiques (TMS) liés au travail.

Un éclairage intense et non éblouissante aide à réduire la fatigue oculaire.

Les bords arrondis permettent à l'utilisateur d'adopter une position de travail confortable.

La chaise Leica à patins et le repose-pieds réglable en hauteur (sur 5 positions) sont la combinaison parfaite pour travailler dans une position plus confortable.

CM 1950 avec UV Désinfection: Focus sur l'Essentiel

- Les commandes directes, intuitives, permettent à quiconque de commencer à travailler immédiatement sans longues heures de formation.

- Gagnez du temps en réglant directement les fonctions dont vous avez besoin.
  - Interrupteur du système d'élimination des déchets (facultatif)
  - Elément Peltier jusqu'à -60°C
  - Armoire refroidissant jusqu'à -35°C Refroidissement d'objet (en option): jusqu'à -50°C
  - Dégivrage automatique et manuel de l'armoire
  - Dégivrage manuel pour congélation
  - Interrupteur d'éclairage
  - Serrure à clé
  - Désinfection UVC

CM 1950 avec UV Désinfection: Focus sur l'Essentiel- la coupe

Gagnez du temps en réglant directement la fonction dont vous avez besoin.

Fonction de rétraction On = 20µm / Off

Réglage de l'épaisseur de section depuis l'extérieur de la chambre cryogénique 1 - 100µm (mode de coupe) 10 - 40µm (mode de coupe clinique) 1 - 600µm (recherche en mode dégrossisage)

Basculement rapide et pratique entre la coupe et le dégrossissage.

Sélection du mode: mode manuel conventionnel, bascule ou mode automatique.
Course motorisée de la tête porte objet suivant deux modes (rapide ou lent)

Focus sur la qualité de la coupe

La haute qualité de coupe est obtenue :

- Grace à un porte lame très stable ayant une pression de serrage uniforme sur toute la longueur de lame.
- La fonction de déplacement latéral précis du porte-lame permet d'utiliser toute la longueur de la lame
- L'option **aspiration** permet une aide à la coupe, réduisant l'effet d'enroulement.
- Cette aspiration vient aussi avec un Adaptateur pour nettoyer la cuve.

11. Et maintenant, à vous de jouer …