Les vascularites musculaires et nerveuses

Clovis ADAM
Service d'anatomopathologie
CRMR Neuropathies amyloïdes & autres neuropathies rares
CHU Bicêtre

23/11/2017
Symposium SFP
Carrefour Pathologie 2017

Cadre des vascularites avec atteinte nerveuse et/ou musculaire

- 60-70% des vascularites systémiques s'accompagnent d'une atteinte du SNP
- Atteinte du muscle également très fréquente
- Classées selon la classification de Chapel Hill révisée en 2012
- Neuropathie secondaire à une vascularite
  - Vascularites systémiques (~70%)
    - Vascularites systémiques primitives, d'origine dysimmunitaire
    - Vascularites systémiques secondaires, associées à diverses affections
  - Vascularites limitées au nerf (~30%)

Vascularites systémiques primitives associées à une neuropathie

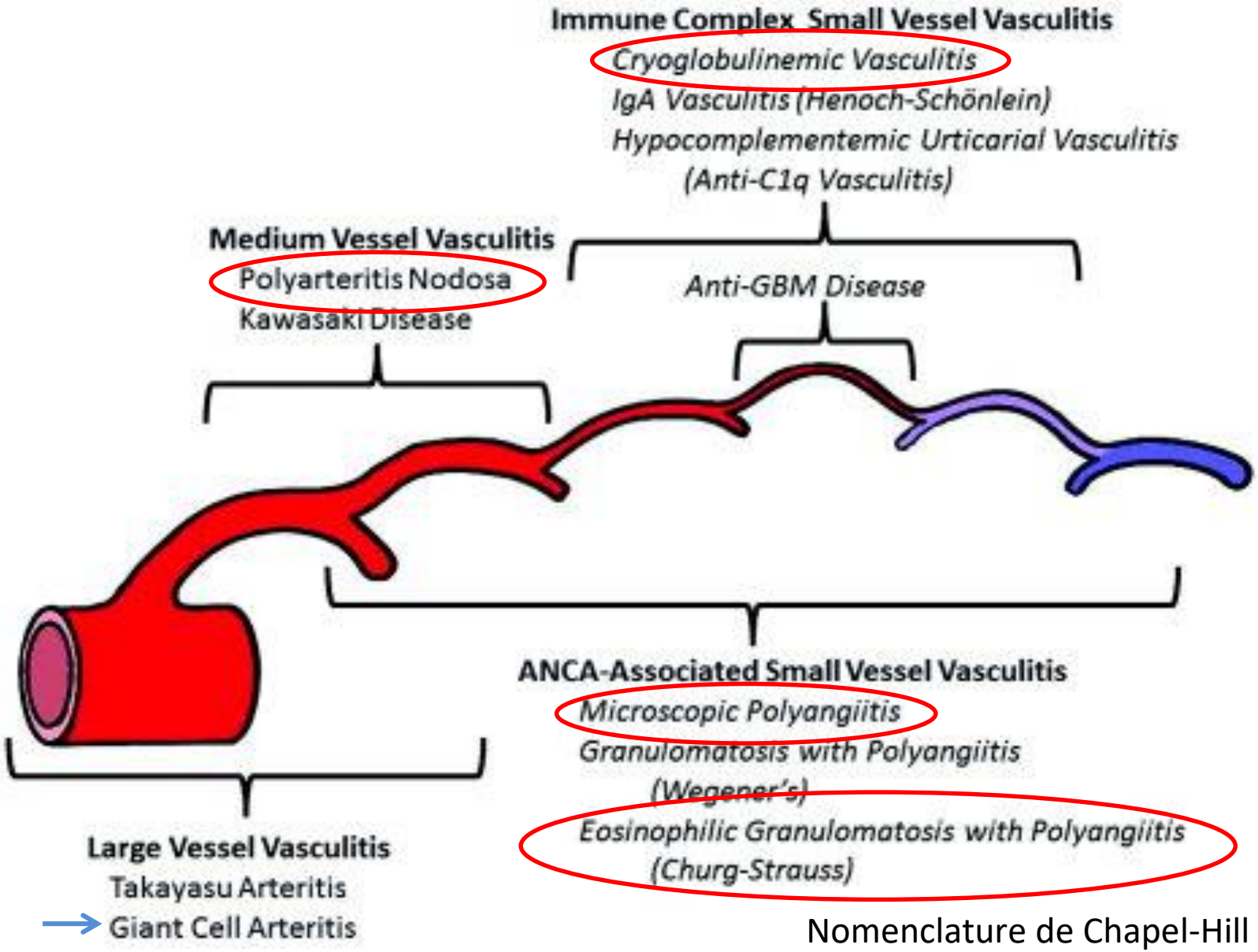

Nomenclature de Chapel-Hill 2012

Etiologies des vascularites secondaires

- Maladies systémiques
  - Maladies auto-immunes
    - **polyarthrite rhumatoïde**
    - lupus,
    - syndrome de Gougerot-Sjögren
    - Sclérodermie
  - Sarcoïdose
- Infections
  - HBV
  - HCV
  - HIV
  - CMV
  - Lèpre…
- Paranéoplasiques
  - Hémopathies malignes (myélome multiple, lymphome)
- Médicaments (sulfamides, pénicillines, immunothérapie : pembrolizumab,…).
- Diabète

Circonstances cliniques

- Peuvent survenir à tout âge (Pic 50-70 ans)
- Tableau de neuropathie multifocale sensitive ou sensitivo-motrice douloureuse d'installation subaiguë
- 30% atteinte distale symétrique chronique
  - Manifestations plurisystémiques avec signes généraux
  - Neuropathie isolée
- ENMG : neuropathie axonale multifocale
- Biologie : syndrome inflammatoire, ANCA, FAN, hyperéosinophilie

Neuropathie isolée et vascularite

- Rencontrée dans près de 30% des cas
- Décrite comme « vascularite non systémique » par Dyck & coll, en 1987. En fait, il existe souvent une atteinte infraclinique d'autres organes ++++ (25-60% de VN dans le muscle)
  - Patients autour de 60 ans, F>H, VS normale dans 30-50% des cas, neuropathie symétrique distale progressive 25% ➢ ➢ seule la biopsie neuro-musculaire peut apporter le diagnostic
  - 25% de FAN+
  - Evolution: 37% atteintes polyviscérales, 37% décès à 3,3 ans, 24% récidives, 31% sans rechute ➢ Pc un peu meilleur que dans les formes systémiques
  - NSVN : diagnostic d'élimination

Réalisation de la biopsie neuro-musculaire

- Biopsier un **territoire atteint** +++
- Uniquement des **nerfs sensitifs**
- Faire une biopsie nerveuse **et** musculaire
- Nerf et muscle biopsiés :
  - Nerf musculo-cutané + muscle court péronier latéral
  - Nerf saphène externe + muscle jumeau externe
  - Nerf radial + muscle deltoïde

Nerf musculo-cutané : prise en charge macroscopique

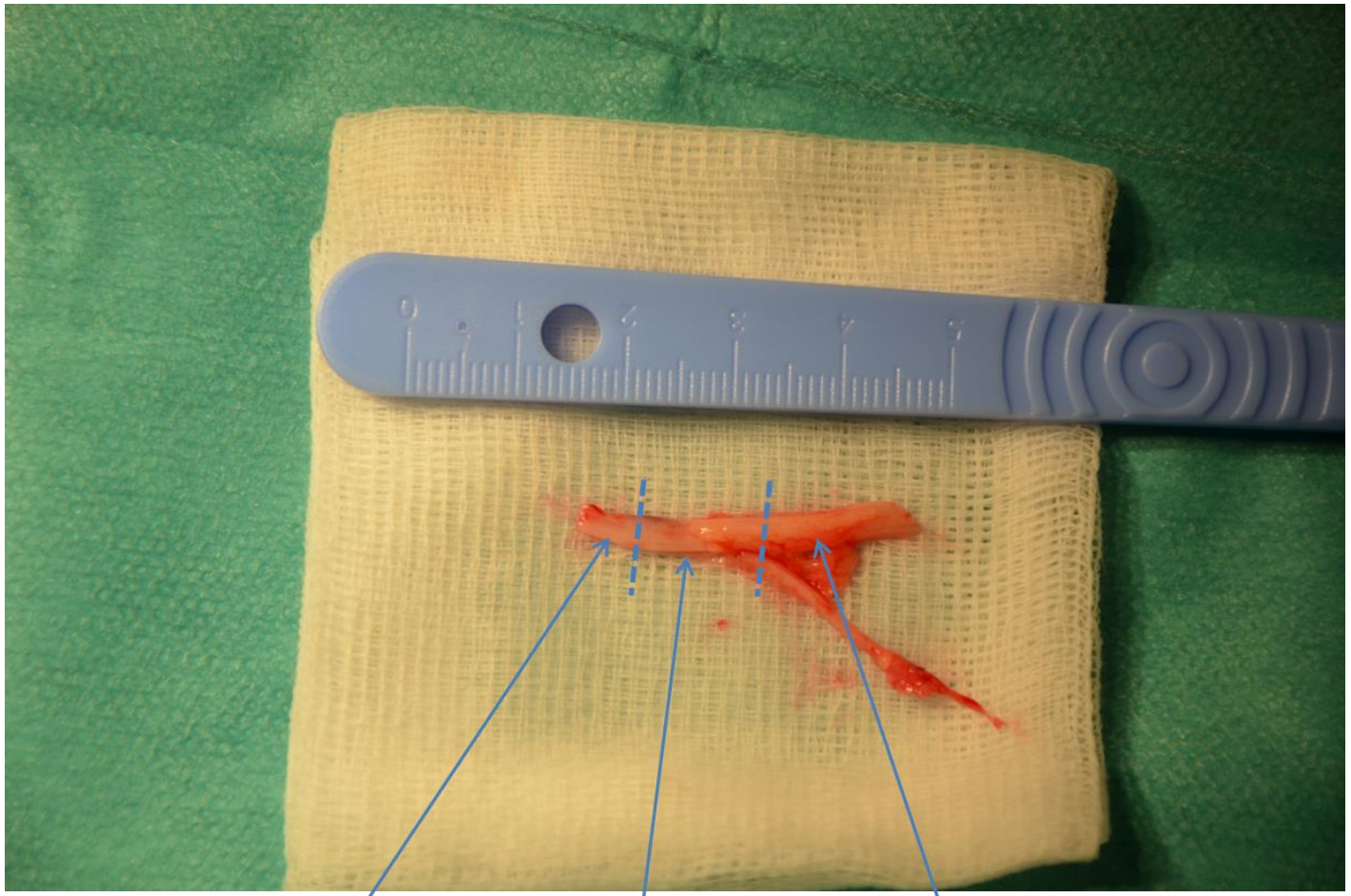

Muscle court péronier latéral : photo macro

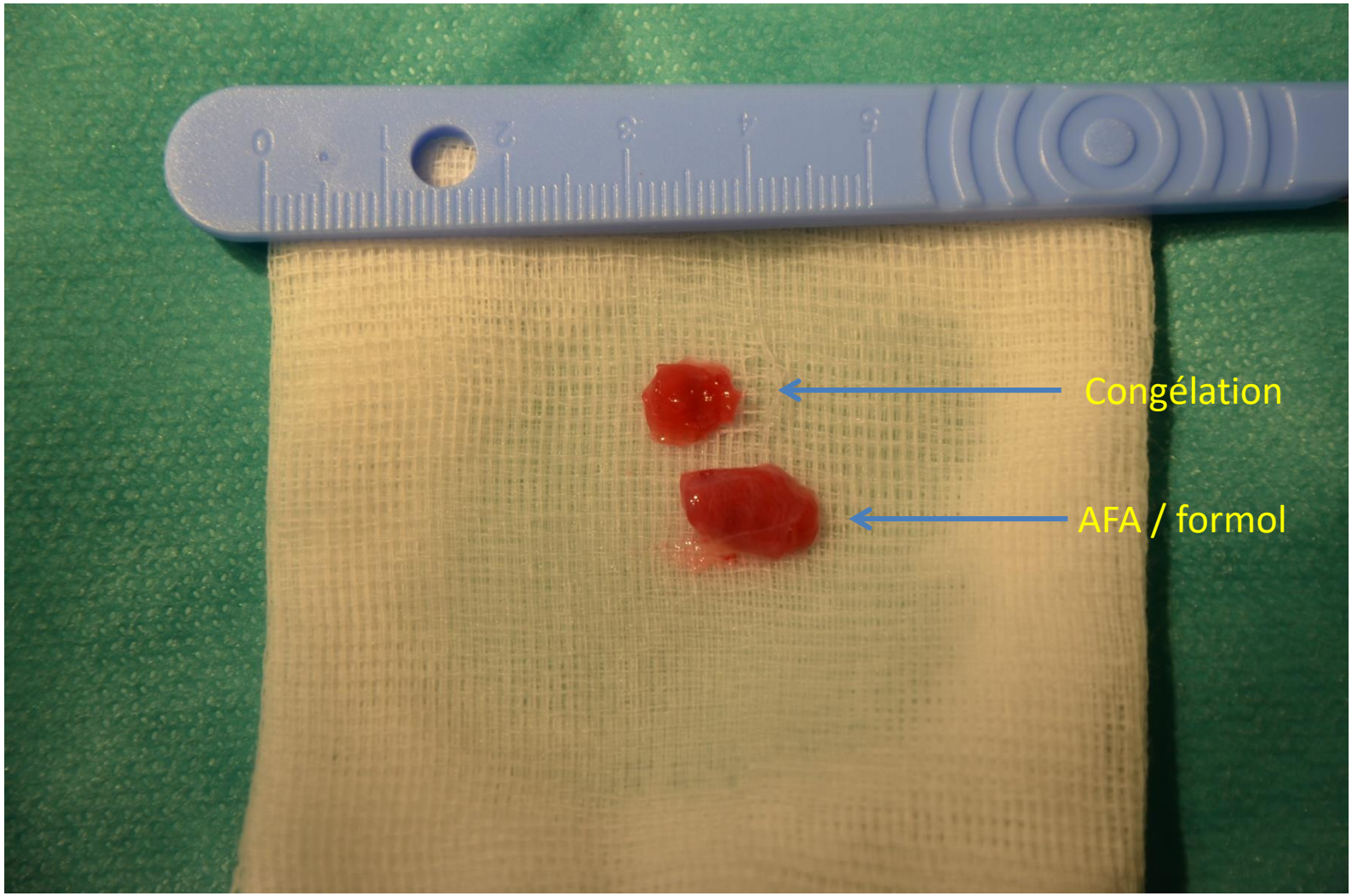

Anatomie du nerf

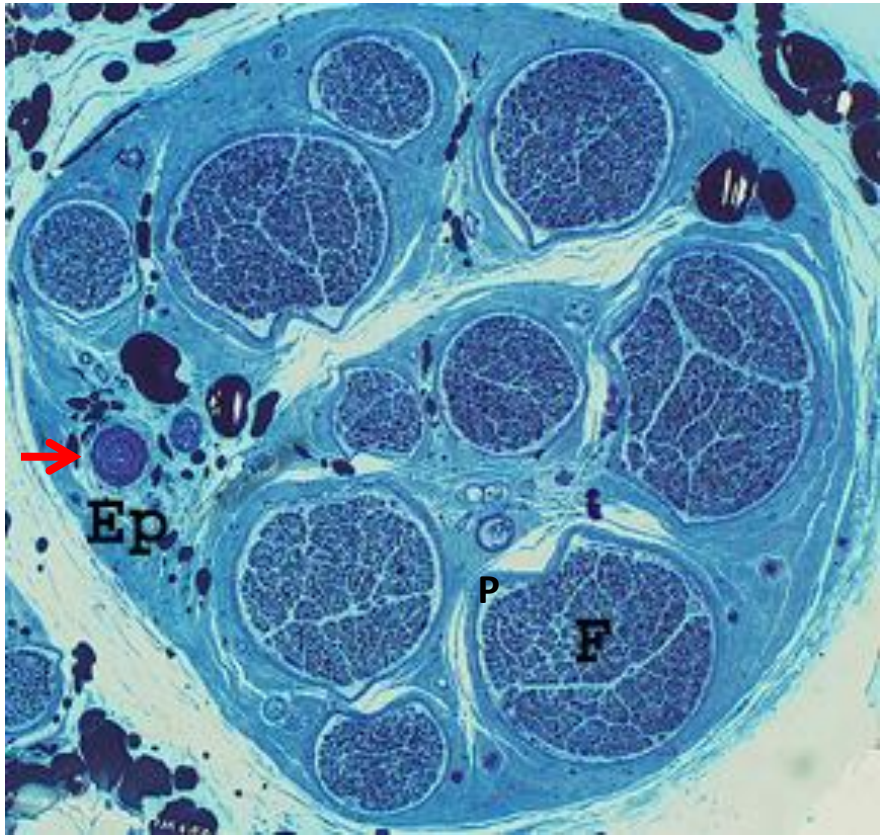

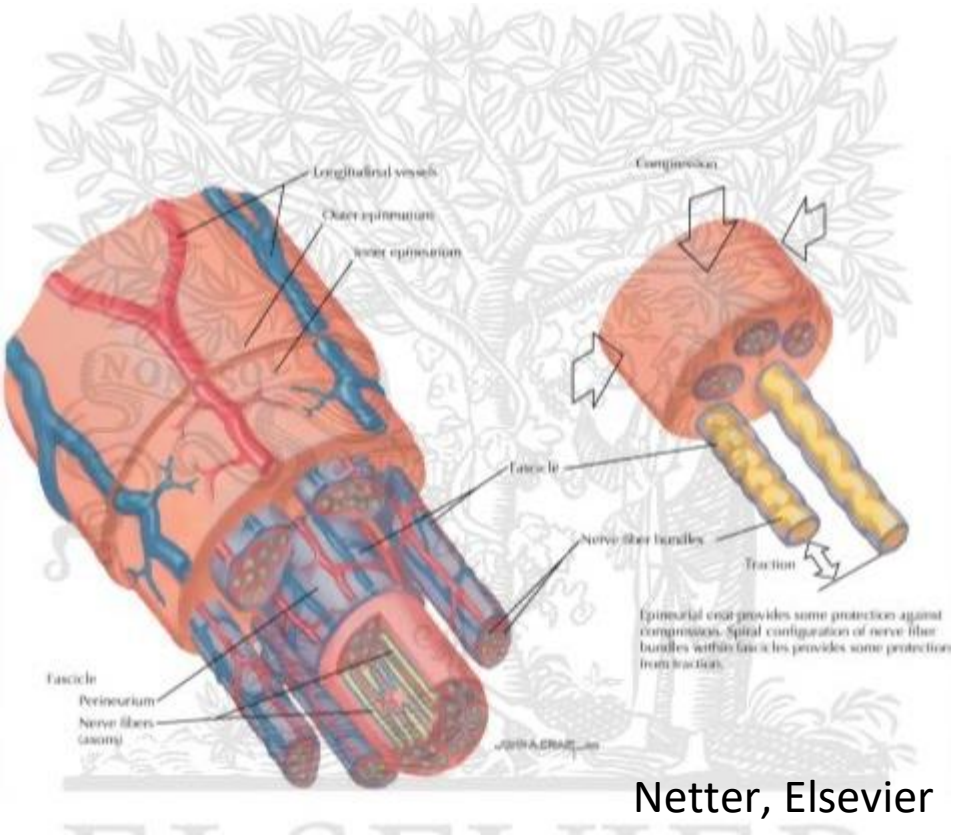

Netter, Elsevier

Ep : épinèvre, F : fascicule (espace endoneural) , P : périnèvre

Vascularisation du nerf assuré par un réseau anastomotique d'artères de moyen et petit calibre dans l'épinèvre

Histologie

- Lésions vasculaires communes :
  - Lésions segmentaires (+++) d'artérioles de (moyen calibre) de petit calibre+++
    - Taille des artérioles/artères épineurales (150-200µ) +/- capillaires & veinules
    - Nécrose fibrinoïde de la paroi de l'artériole et infiltration pariétale par des cellules mononucléées et des polynucléaires +/- granulomes avec parfois cellules épithélioïdes et cellules plurinucléées
    - ➢ obstruction de la lumière du vaisseau et ischémie du tissu concerné
    - ➢ tardivement reperméation du vaisseau
  - 1/3 dans le nerf seul, 1/3 dans le muscle seul, 1/3 dans le nerf et le muscle
- Autres lésions non vasculaires :
  - Au niveau du nerf :
    - Lésions ischémiques : lésions axonales asymétriques évolutives
    - Hémorragies endoneurales et pigments d'hémosidérine
  - Au niveau du muscle :
    - lésions ischémiques rares
    - atrophie neurogène +++

Nerf

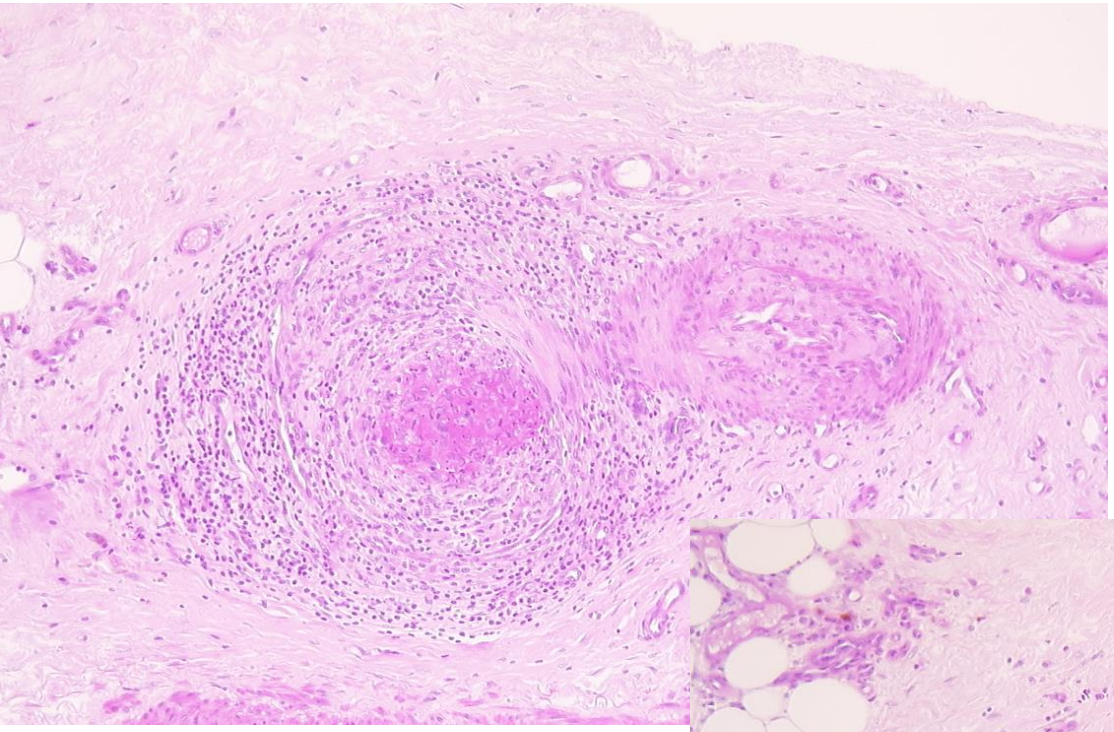

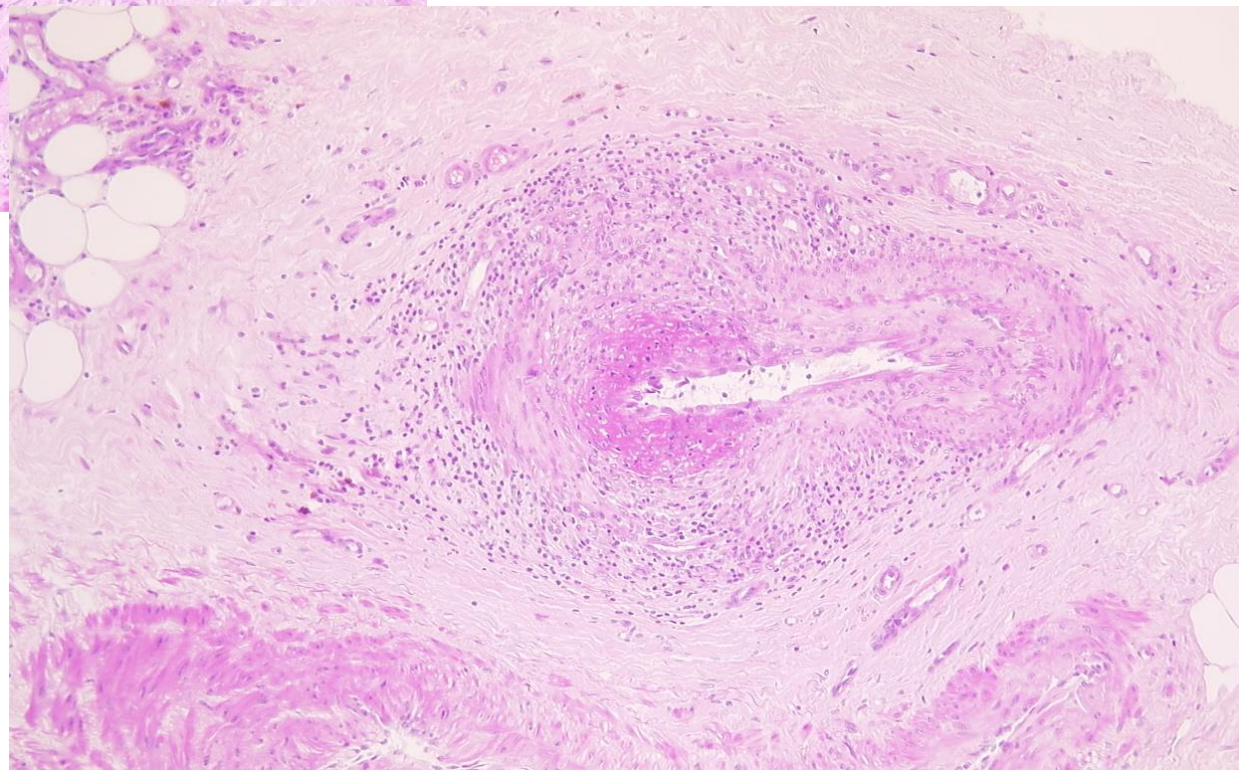

Nécrose fibrinoïde de la paroi de l’artériole et infiltration pariétale par des cellules mononucléées et des polynucléaires

Muscle

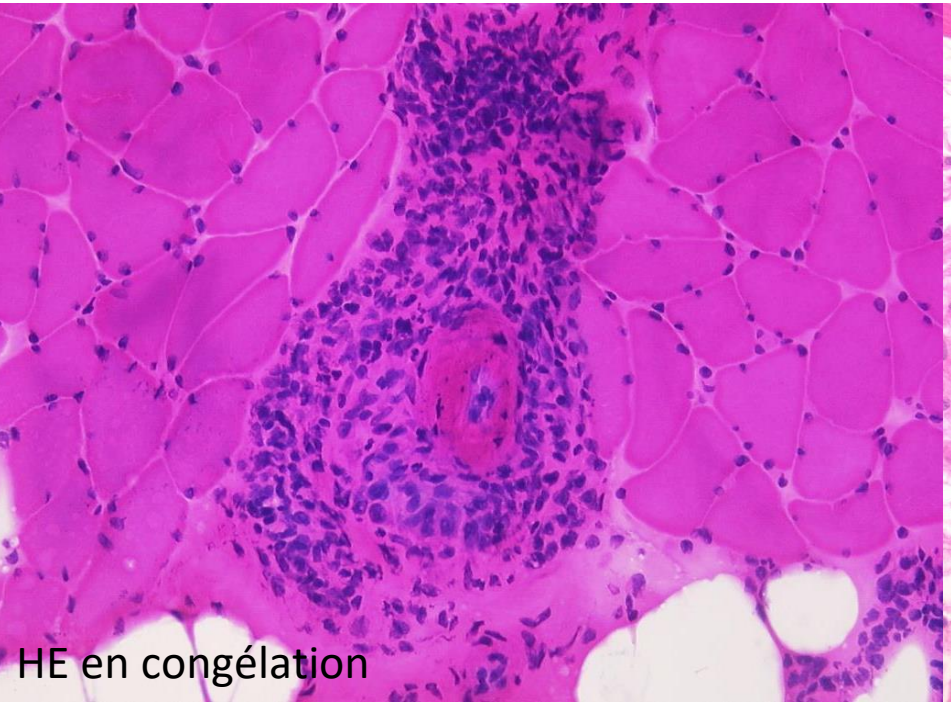

HE en congélation

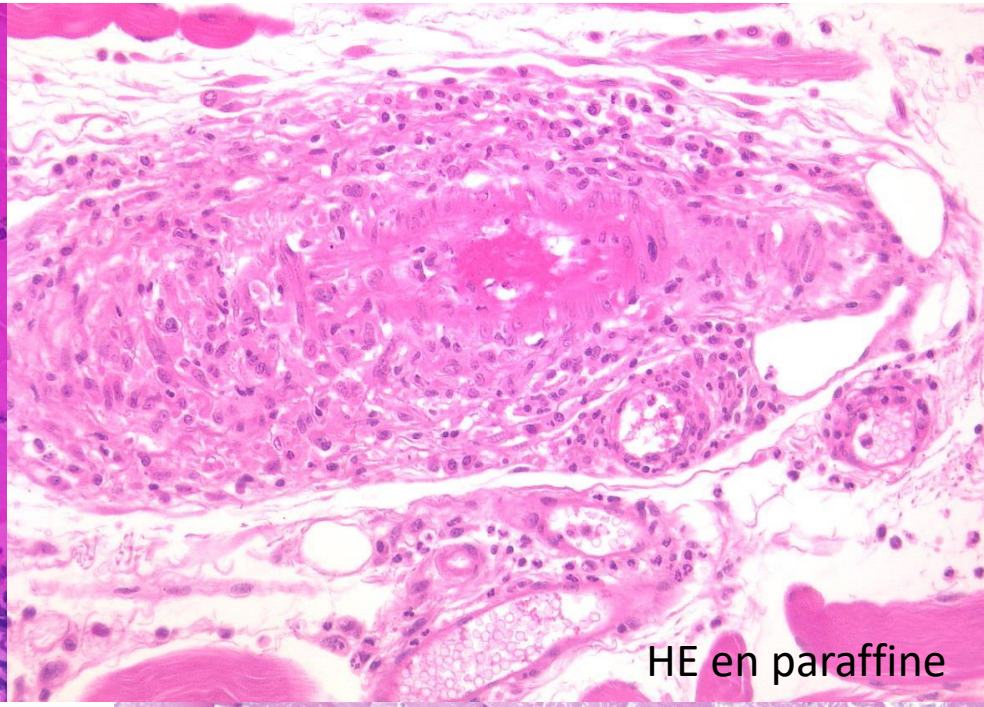

HE en paraffine

- Lésions d'atrophie neurogène souvent associées : fibres musculaires atrophiques souvent groupées,
- parfois fibres « en cible » et fibres nécrotiques

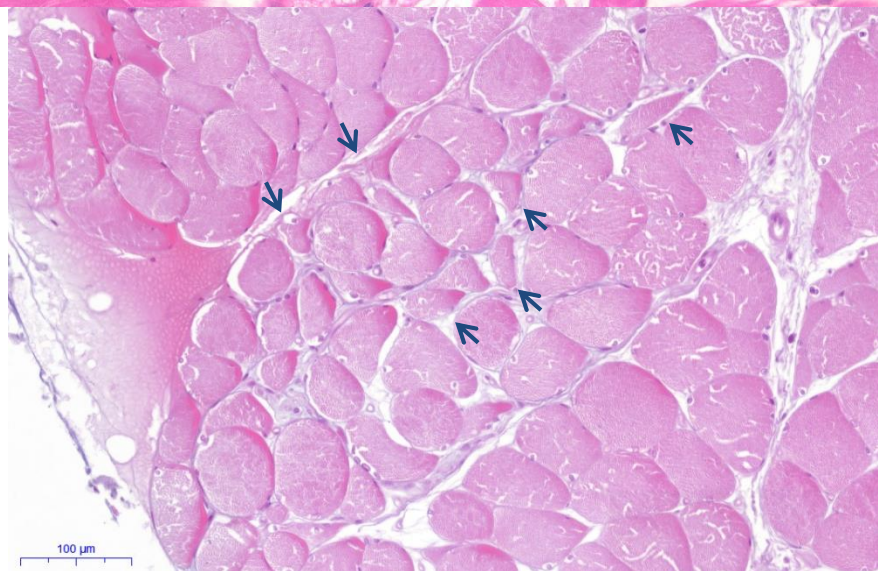

Lésions de reperméation

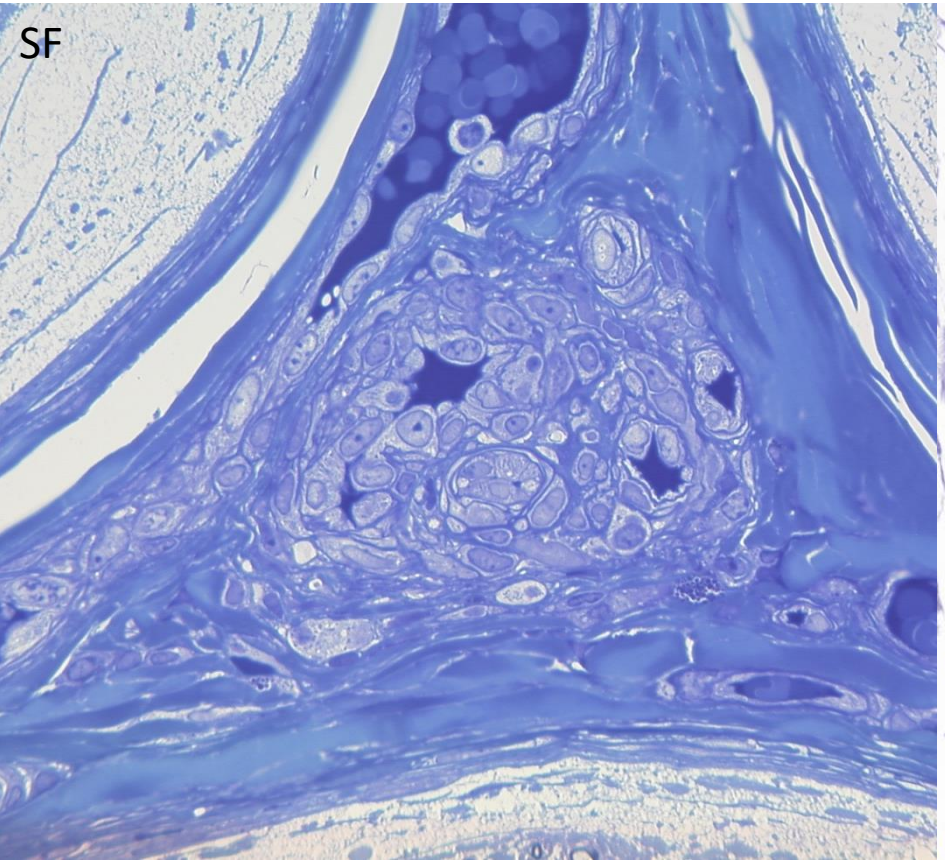

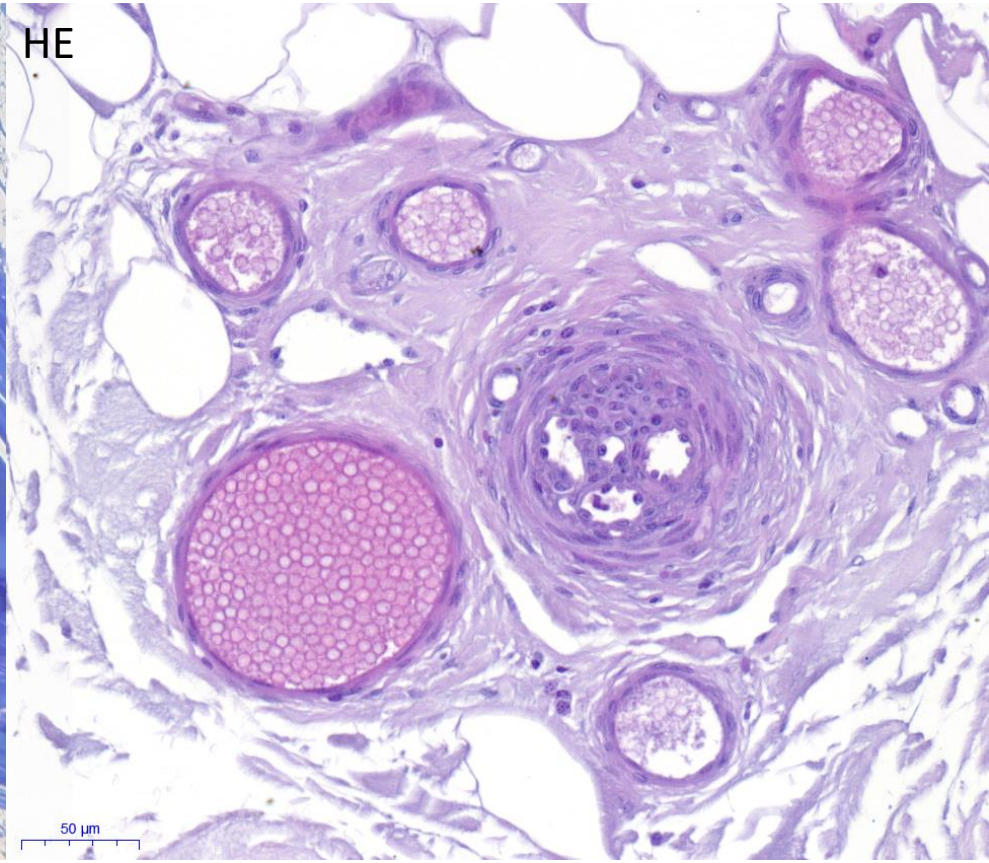

Neuropathie sensitive isolée multifocale chez une jeune femme, avec diagnostic initial de PIDC (polyradiculonévrite inflammatoire démyélinisante chronique), traitée par IgIV

Lésions frustres

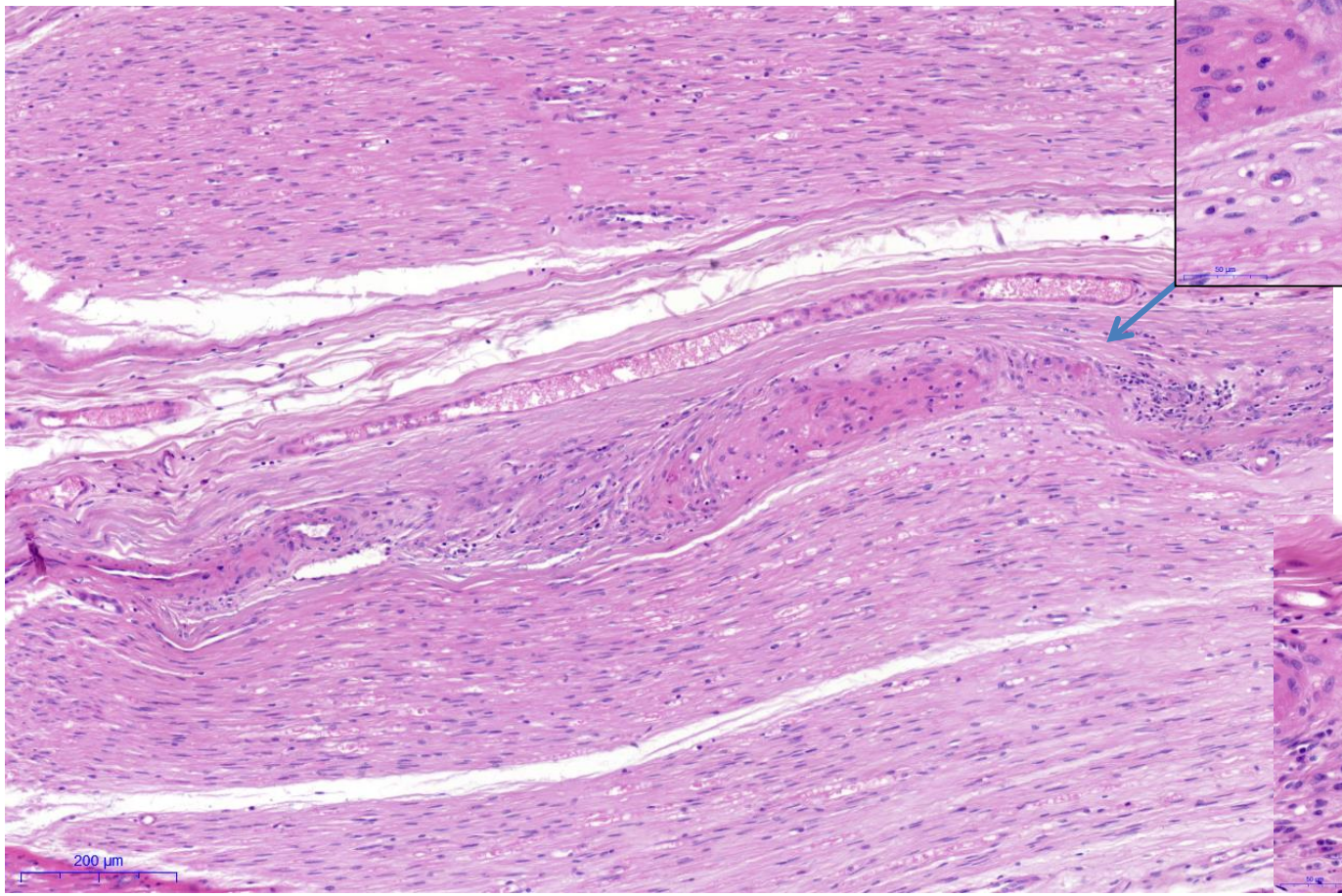

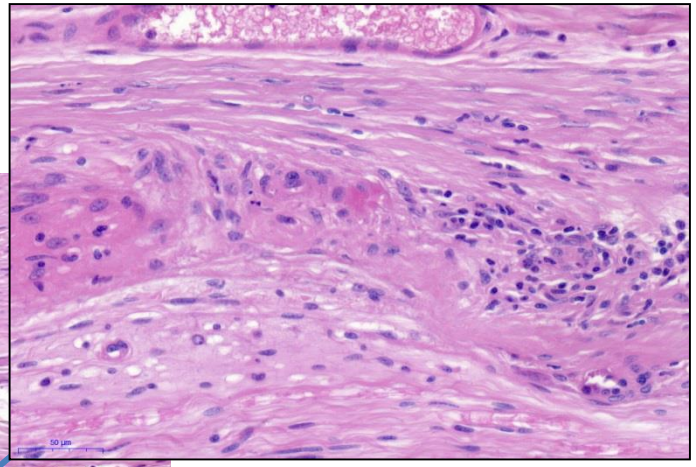

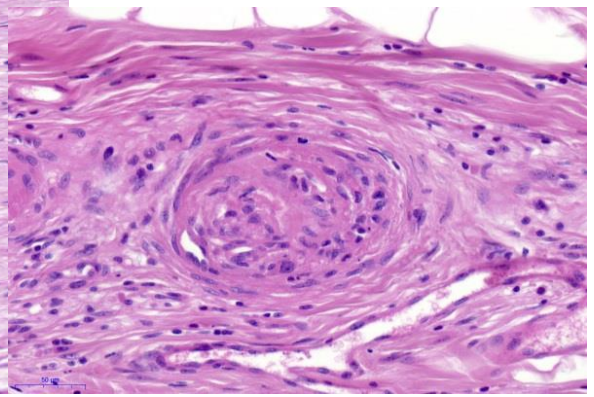

Myélome IgA kappa, traité par chimiothérapie, suspicion de PIDC traitée par IgIV. Aggravation malgré les IgIV.

Niveaux +++

Hémorragies endoneurales

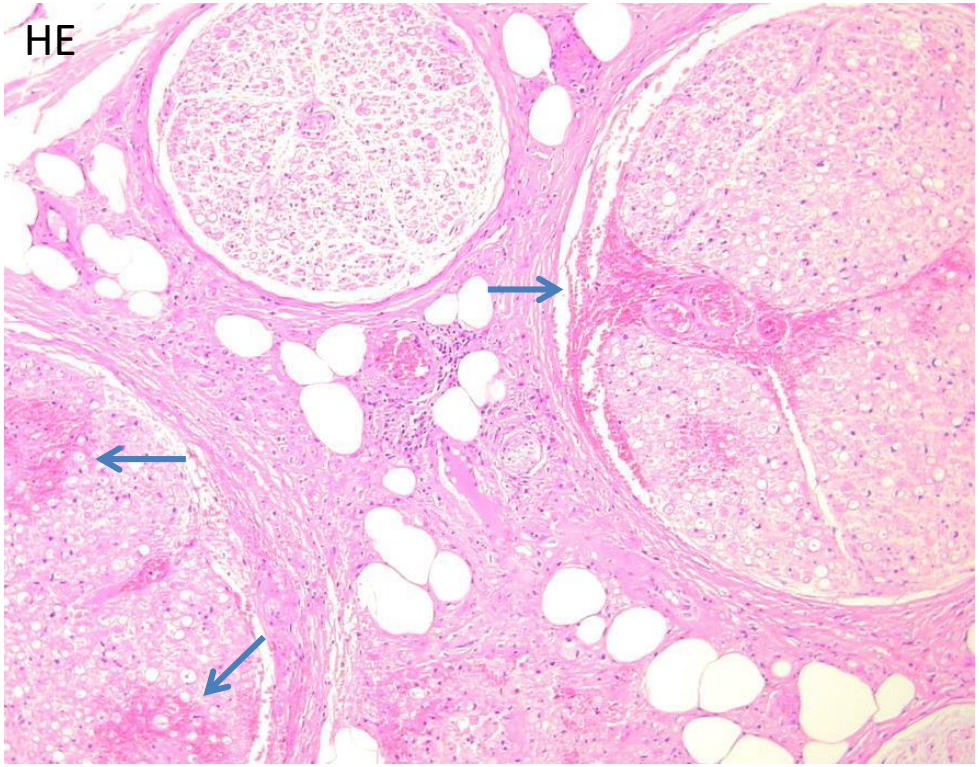

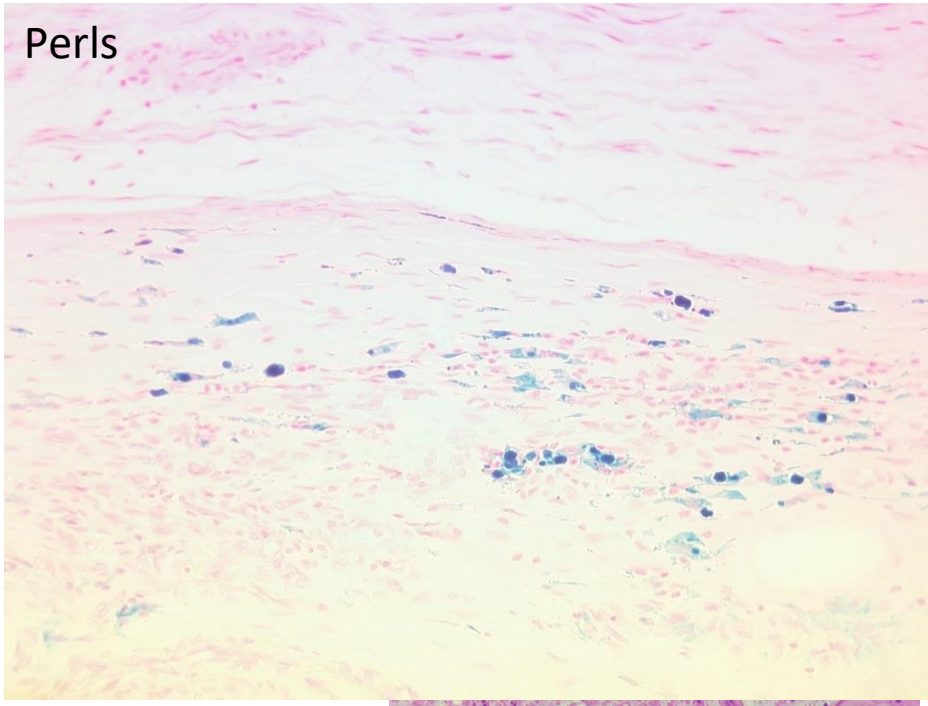

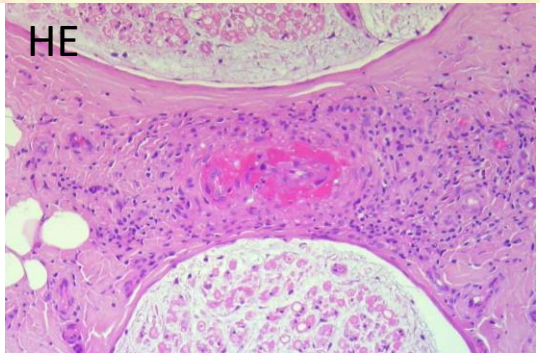

Stigmates hémorragiques avec pigments d'hémosidérine
Ci-joint lésion de vascularite nécrosante chez le même patient

Immunofluorescence

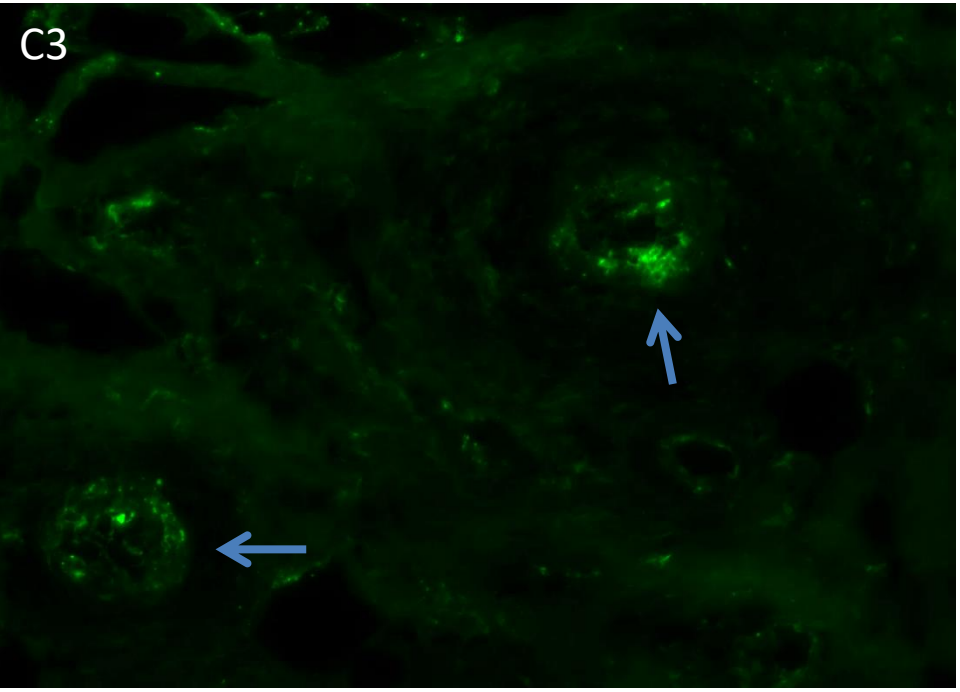

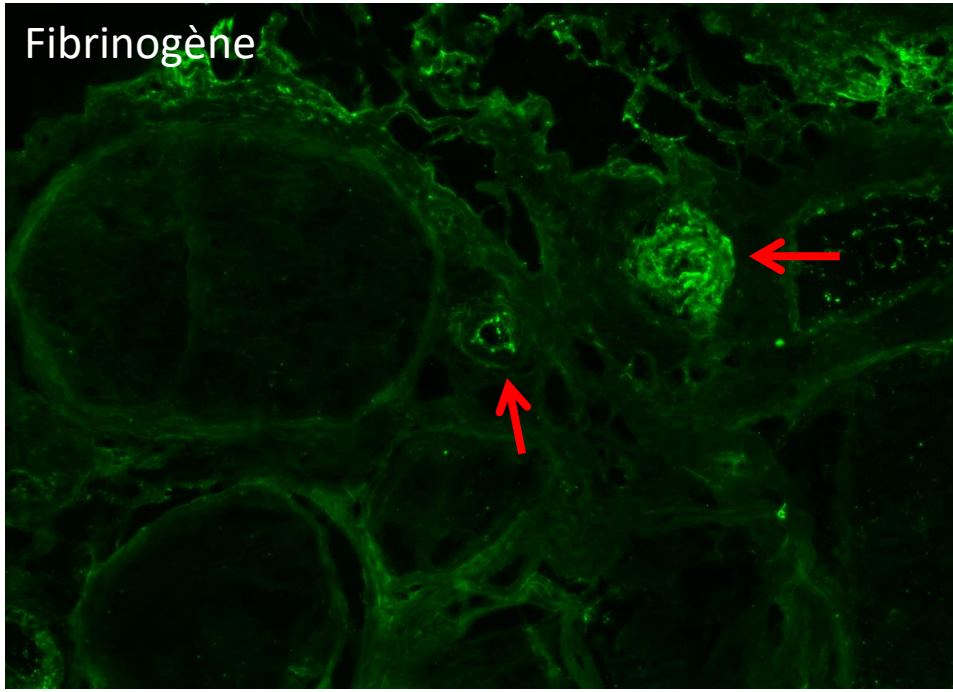

Vascularite granulomateuse au cours d'un syndrome de Gougerot-Sjögren

Dépôts d'IgM, IgG, C3 et fibrinogène possible dans la paroi des artères épineurales en immunofluorescence directe

Spécifiques de la vascularite mais non spécifiques d'une étiologie (PAN, vascularite à ANCA, cryoglobulinémie, vascularite rhumatoïde…)

Lésions des fibres nerveuses

- **Lésions axonales** liées à l'ischémie
- Dans le nerf, du fait des nombreuses anastomoses, il faut la sommation de plusieurs lésions artériolaires pour induire une ischémie +++
- Lésions asymétriques d'un fascicule à l'autre ou au sein d'un même fascicule
- Les fibres myéliniques de grande taille (> 7µ) sont touchées les premières, puis les fibres de petit calibre
- En l'absence de lésion vasculaire sur la biopsie, ces lésions axonales sont très évocatrices d'une vascularite

Lésions axonales : physiopathologie

Normal

Lésion

Dégénérescence axonale précoce

Dégénérescence myélinique secondaire

Repousse axonale (groupement)

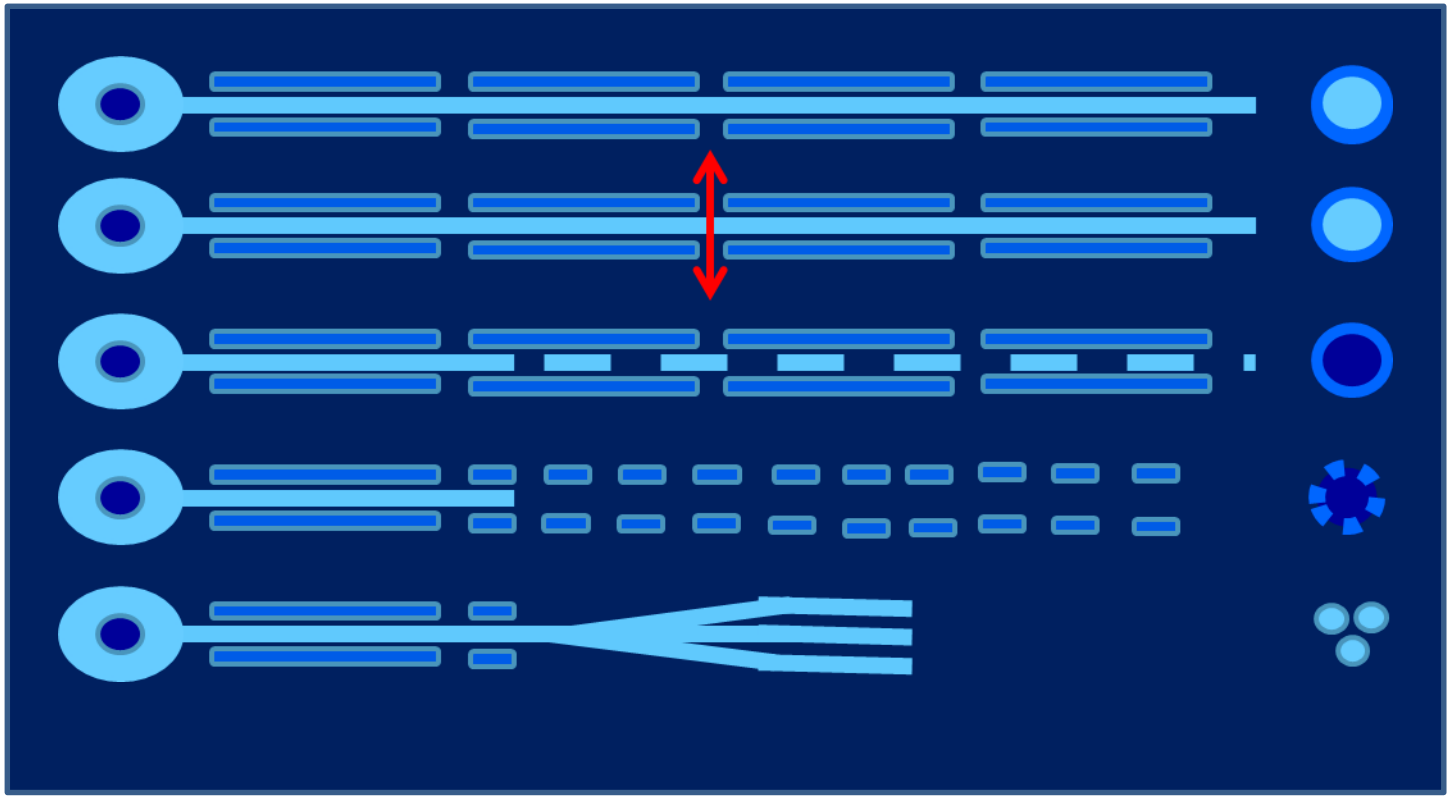

Nerf normal (semi-fines)

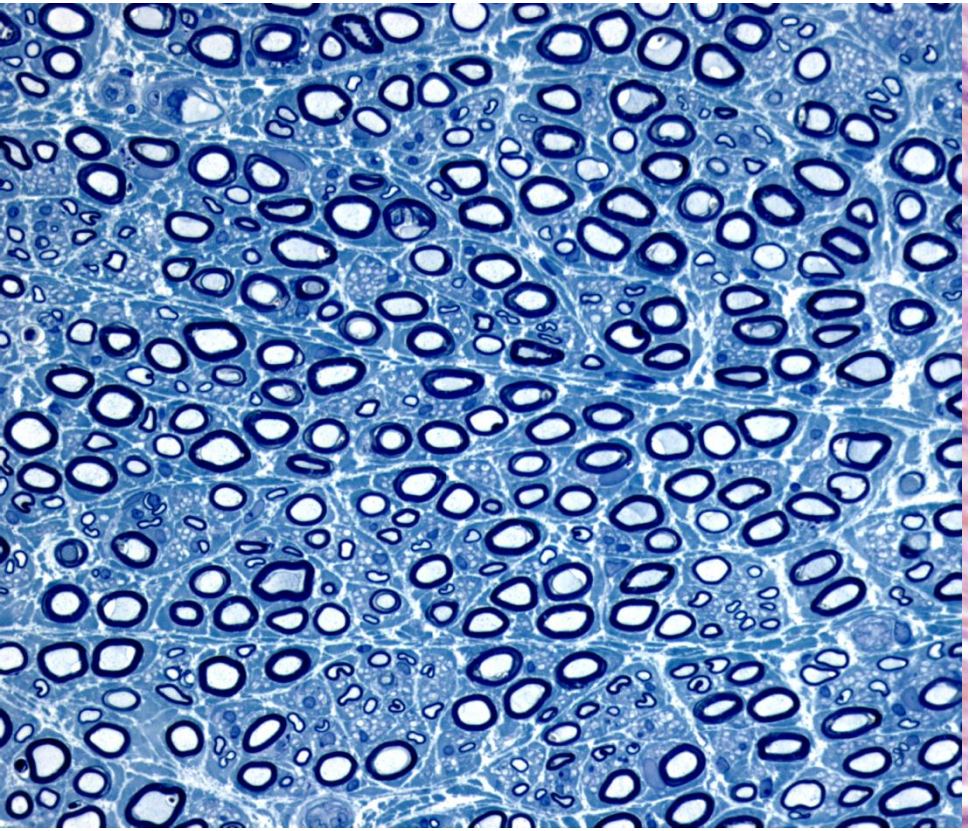

Semi-fines (bleu de thionine)

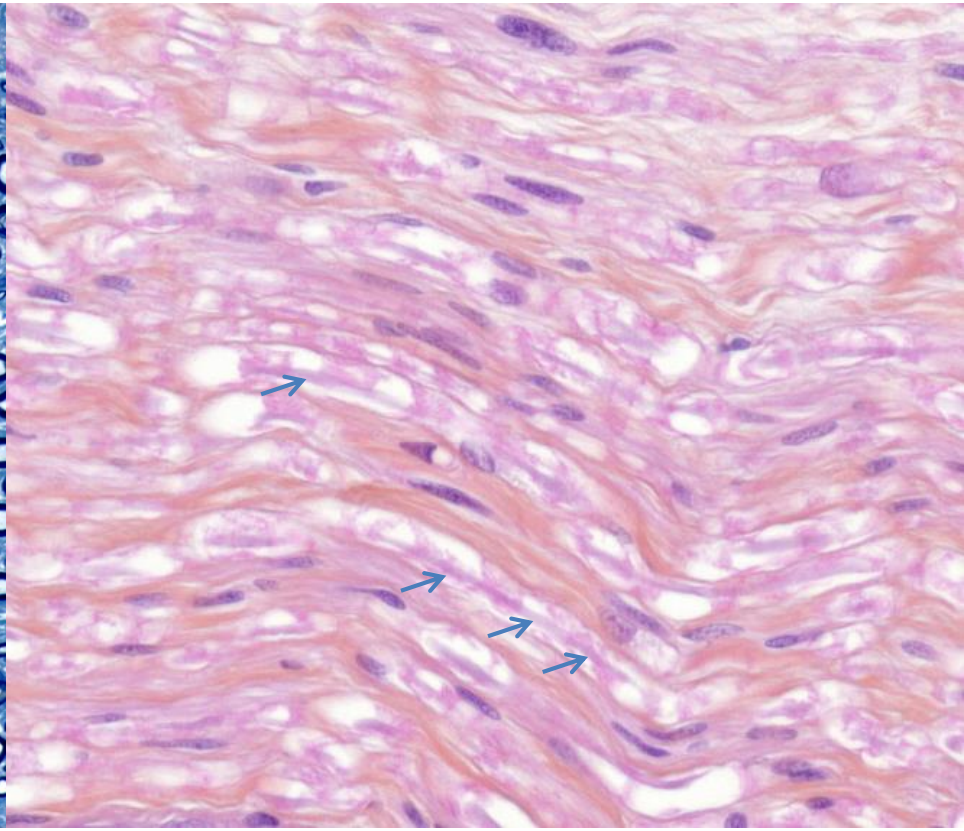

HES standard longitudinal

Asymétrie des lésions nerveuses

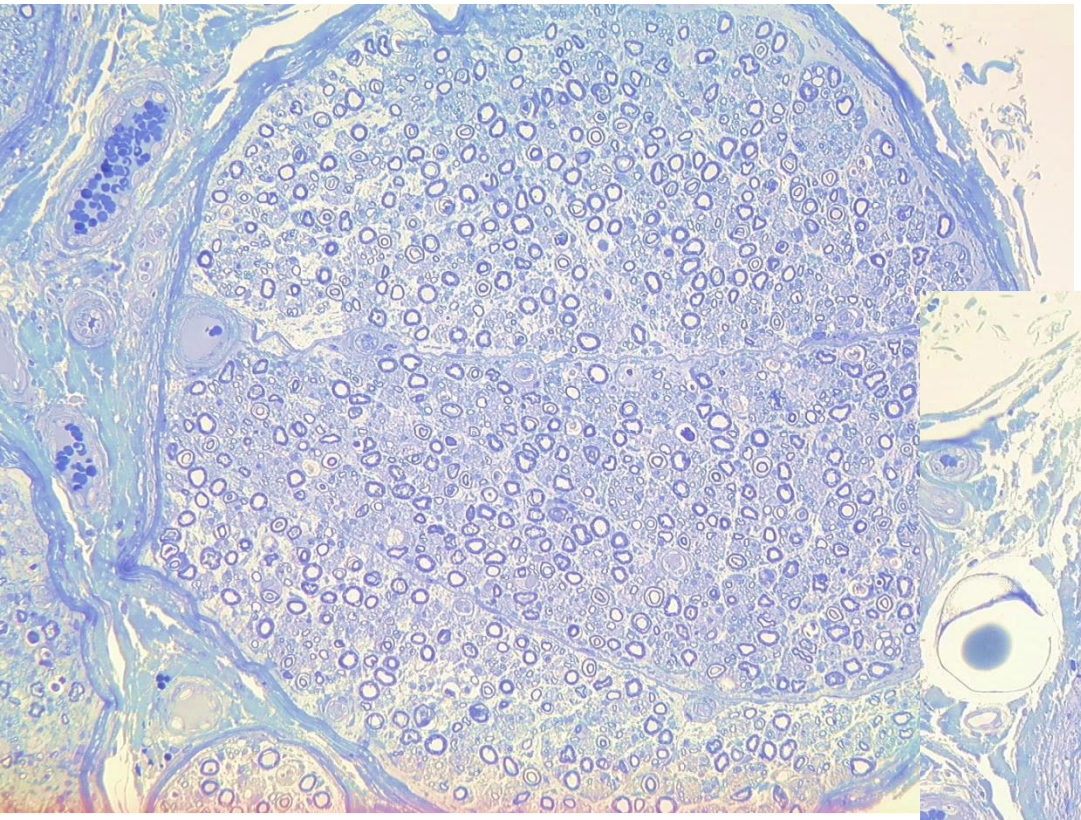

Perte axonale asymétrique dans 2 fascicules d'une même biopsie au cours d'une PAN

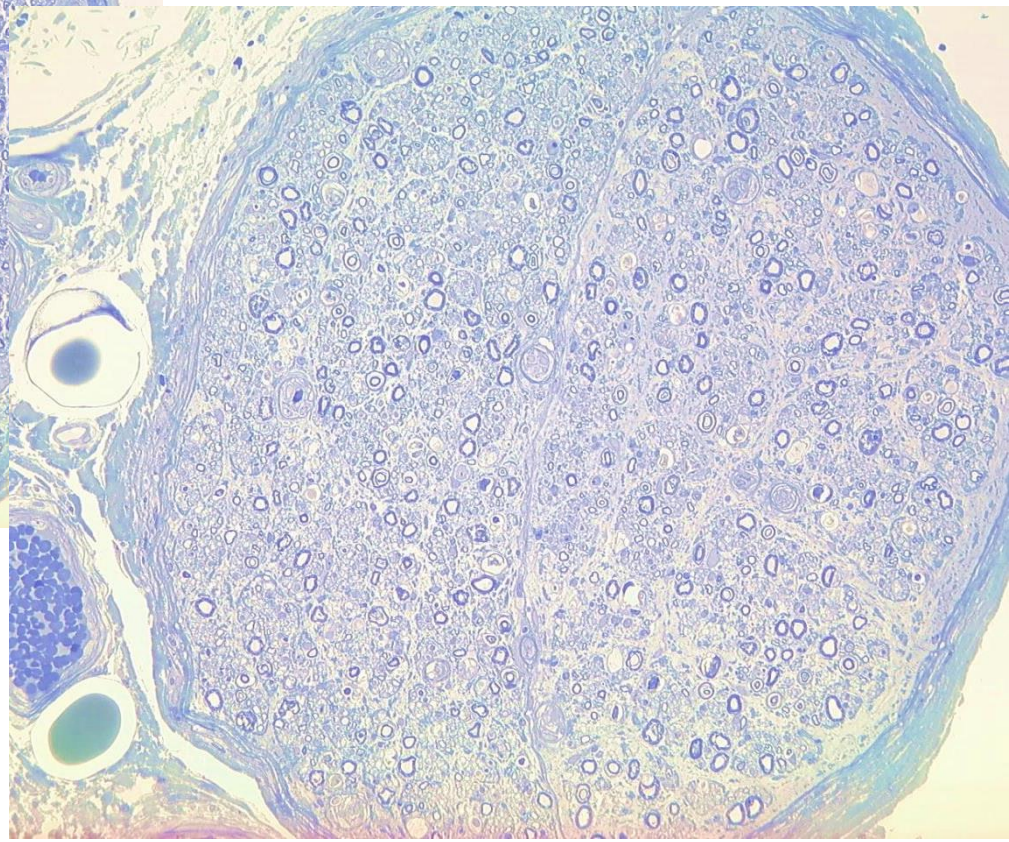

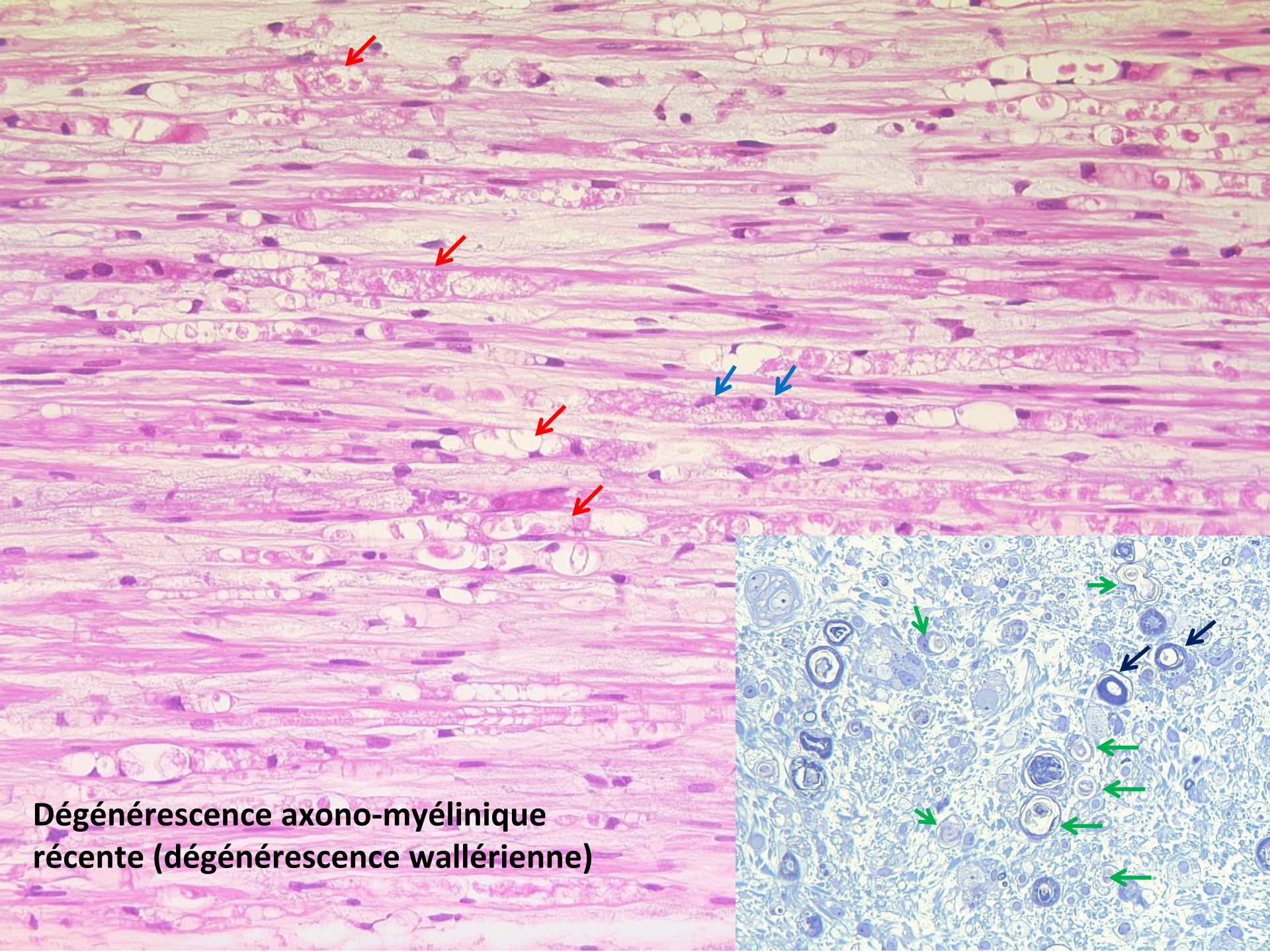

Dégénérescence axono-myélinique
récente (dégénérescence wallérienne)

Autres lésions axonales

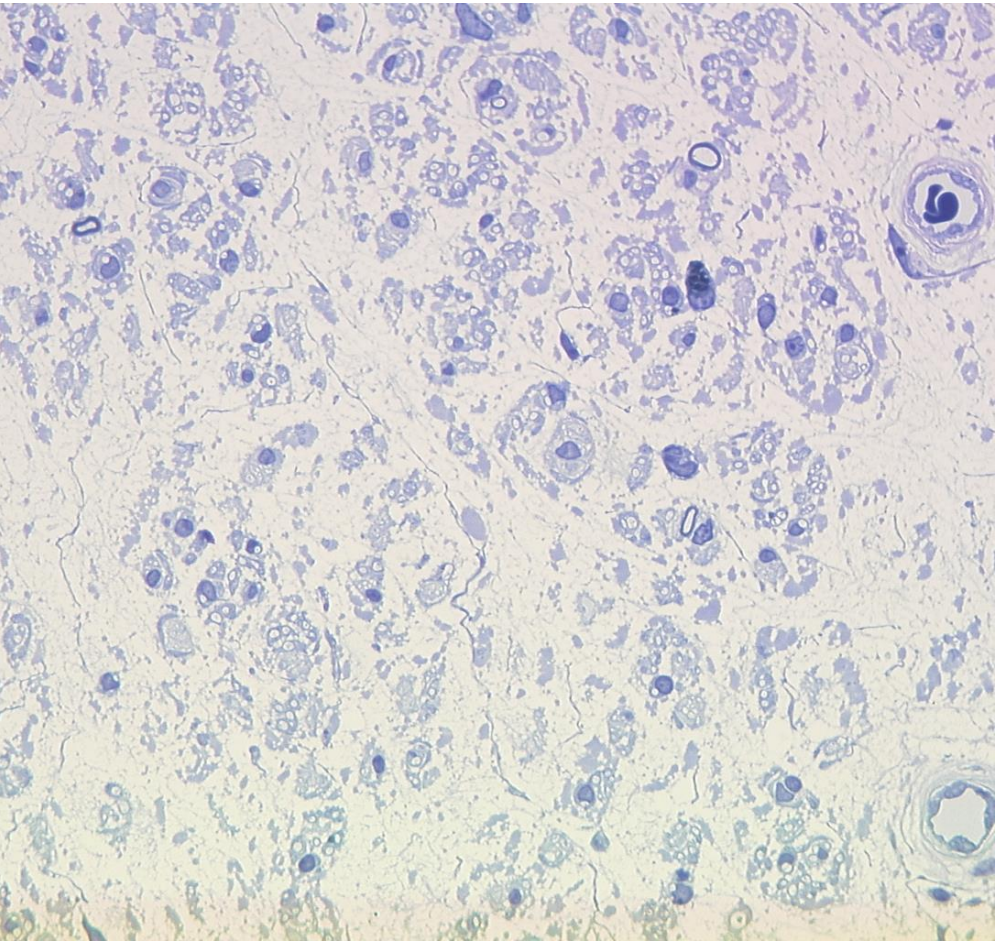

Quasi-disparition des fibres myéliniques

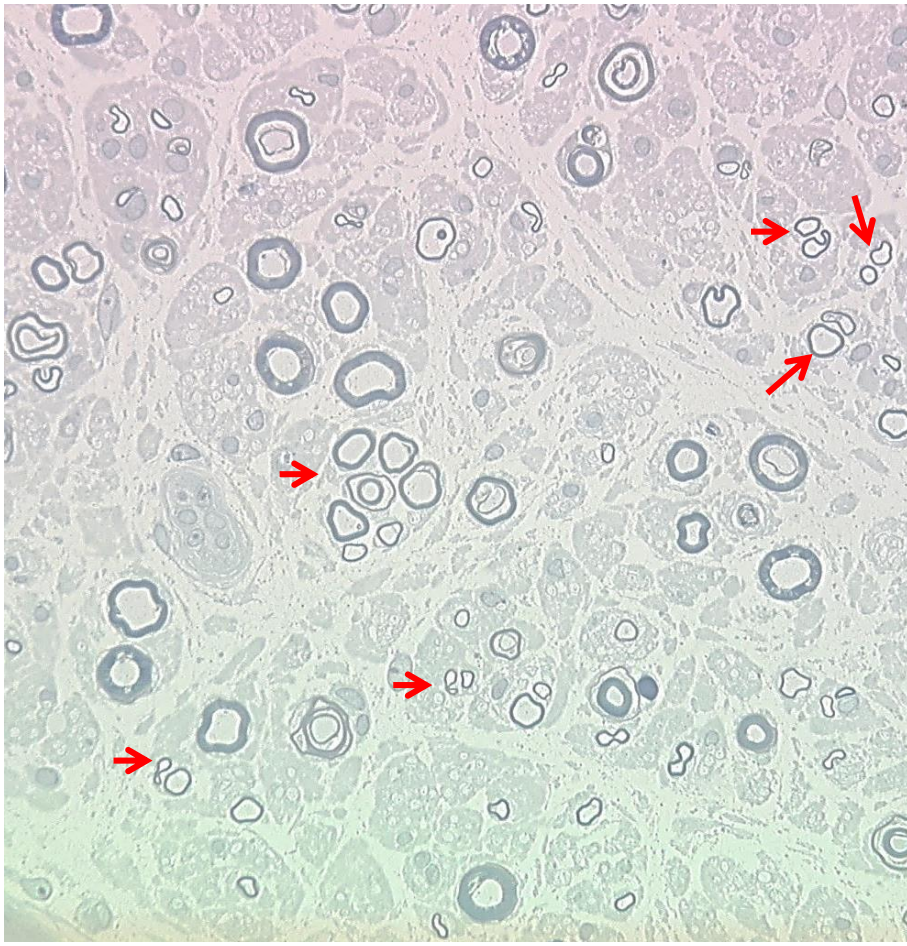

Groupement de régénération

Stade tardif

Diagnostics différentiels

- Clinique :
  - PIDC (polyradiculonévrite inflammatoire démyélinisante chronique) : forme chronique de syndrome de Guillain-Barré
- Histologique :
  - Infiltrats inflammatoires : PIDC

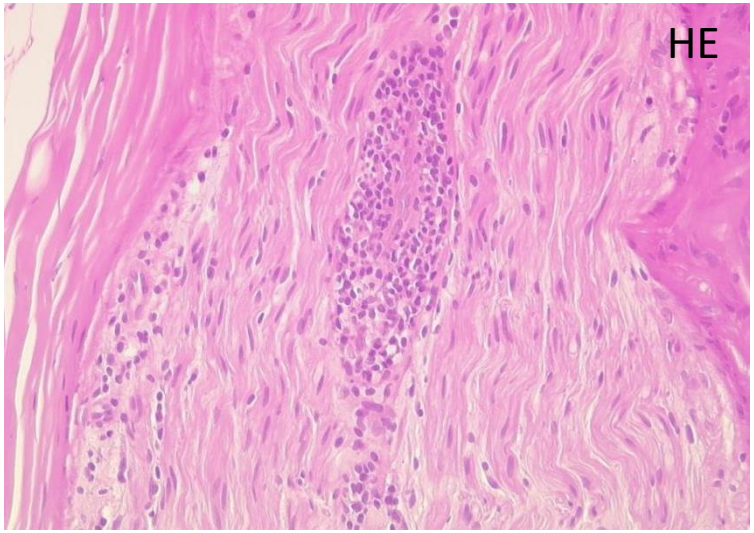

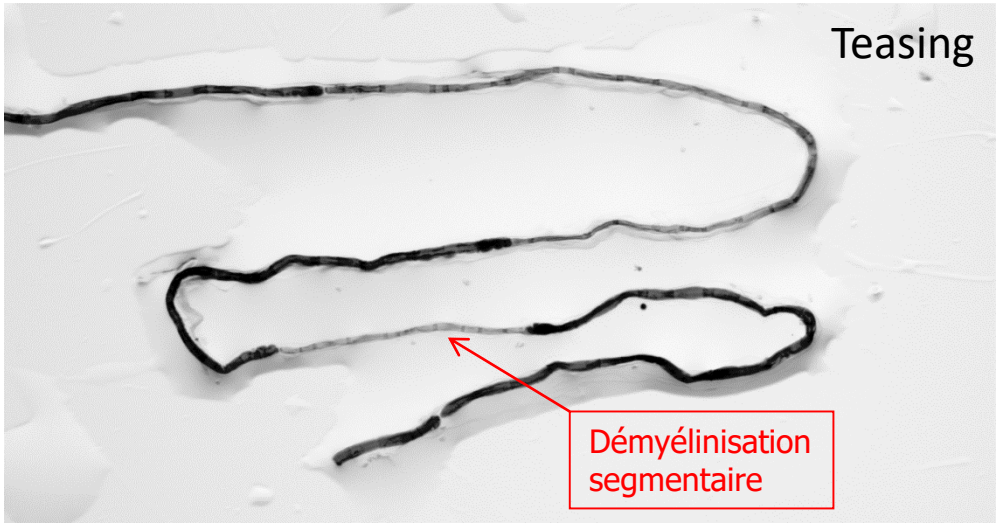

  - Lésions axonales isolées : neuropathie toxique

TM : neuropathie toxique au bortezomib

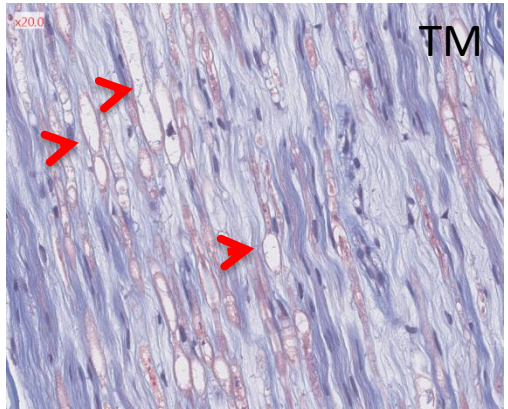

Vascularite isolée du muscle

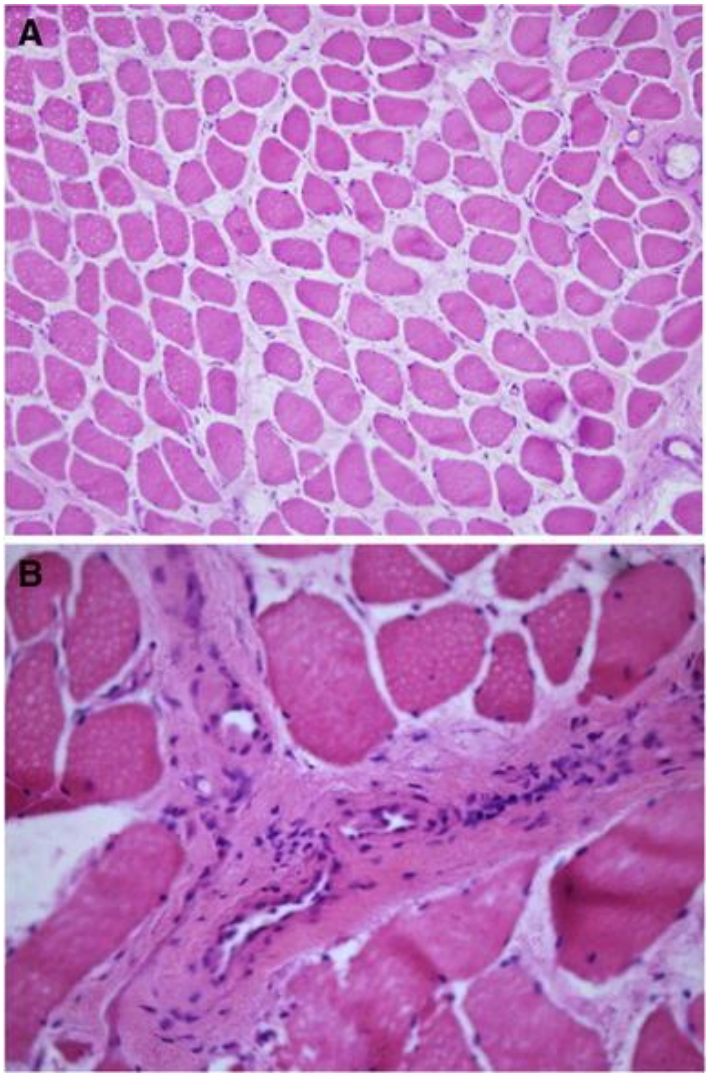

- Très rare (26 cas décrits)
- Myalgies +/- élévation des CPK +/- syndrome inflammatoire
- Anomalies en IRM
- **Etre rigoureux sur les critères pathologiques +++ :**
  - **Nécrose fibrinoïde d ’une artériole**
  - **Infiltration transpariétale le plus souvent polymorphe avec polynucléaires**
- **<u>Un infiltrat autour d ’un vaisseau avec respect de sa paroi est aspécifique ++++</u>**

Muscular vasculitis confined to lower limbs: description of two case reports and a review of the literature
Tripoli A et al. Rheumatol Int. 2017

Prise en charge et conclusion

- Les vascularites nécrosantes sont une cause fréquente de neuropathie périphérique multifocale ou symétrique, sensitive ou sensitivomotrice, le plus souvent douloureuse, d'installation aiguë ou subaiguë
- Le diagnostic repose sur une preuve histologique, obtenue généralement par une biopsie neuromusculaire.
- Elles peuvent être systémiques, primitives ou secondaires, ou isolées au nerf, et sont classées selon la classification de Chapel-Hill révisée en 2012
- Le traitement repose sur les corticoïdes à fortes doses, parfois associés à des immunosuppresseurs notamment pour les formes systémiques.
- Le traitement étiologique est essentiel dans les formes systémiques secondaires.
- Le pronostic est principalement fonctionnel pour les formes limitées au nerf.
- Le pronostic vital peut être réservé dans les formes systémiques, liées aux atteintes des autres organes (rein, cœur, tube digestif, SNC).