Symposium, Carrefour Pathologie 2017

Carrefour Pathologie 2017

Vascularites cutanées

Nicolas ORTONNE
CHU Henri-Mondor, Créteil
nicolas.ortonne@aphp.fr

Vascularites cutanées

- Agression inflammatoire de la paroi des vaisseaux dermique/hypodermiques

- Vascularites primitives avec atteinte cutanée
- Vascularite secondaires ou « accompagnatrices »

- Pseudo-vascularites cutanées
  - Ulcération
  - Purpura non vasculaire (hématologique/fragilité capillaire)
  - Thromboses et emboles
  - Altérations des parois vasculaires

Lésion élémentaire : purpura ou livédo

Érythème, rouge pâle : hyperhémie dermique (=congestion)

Purpura, rouge sombre: extravasation dermique de sang
Livédo, violacé: congestion profonde et cyanose figurée

Pigmentation (brun, noir…)/lésions hypochromiques/achromiques
Jaune : lipides (xanthomes, xanthogranulomes…)

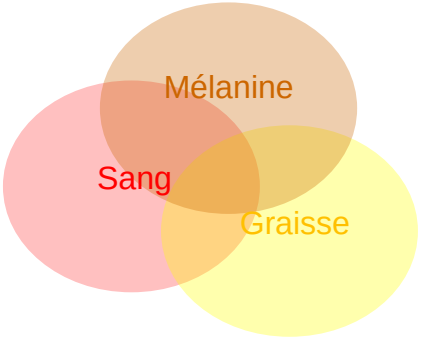

Lésions secondaires par ischémie

- Saignement important
  - Hématome, purpura ecchymotique

- Nécrose cutanée
  - Purpura bulleux
  - Purpura pustuleux
  - Purpura nécrotique
  - Ulcération secondaire

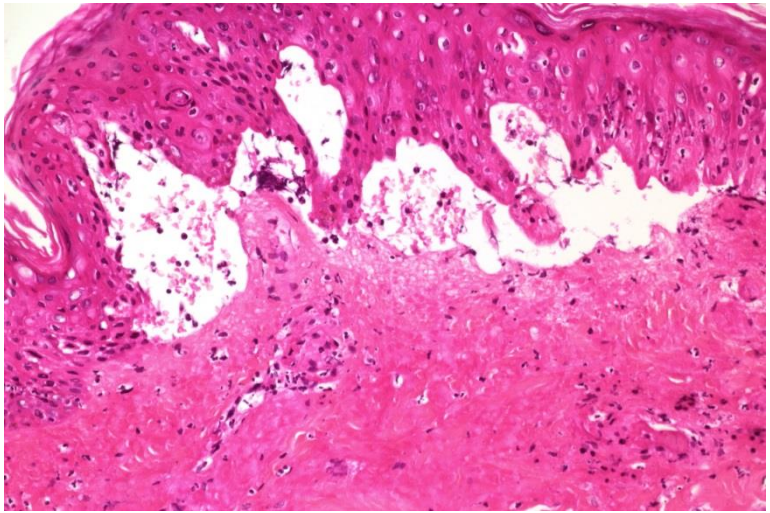

Lésions secondaires pustuleuses

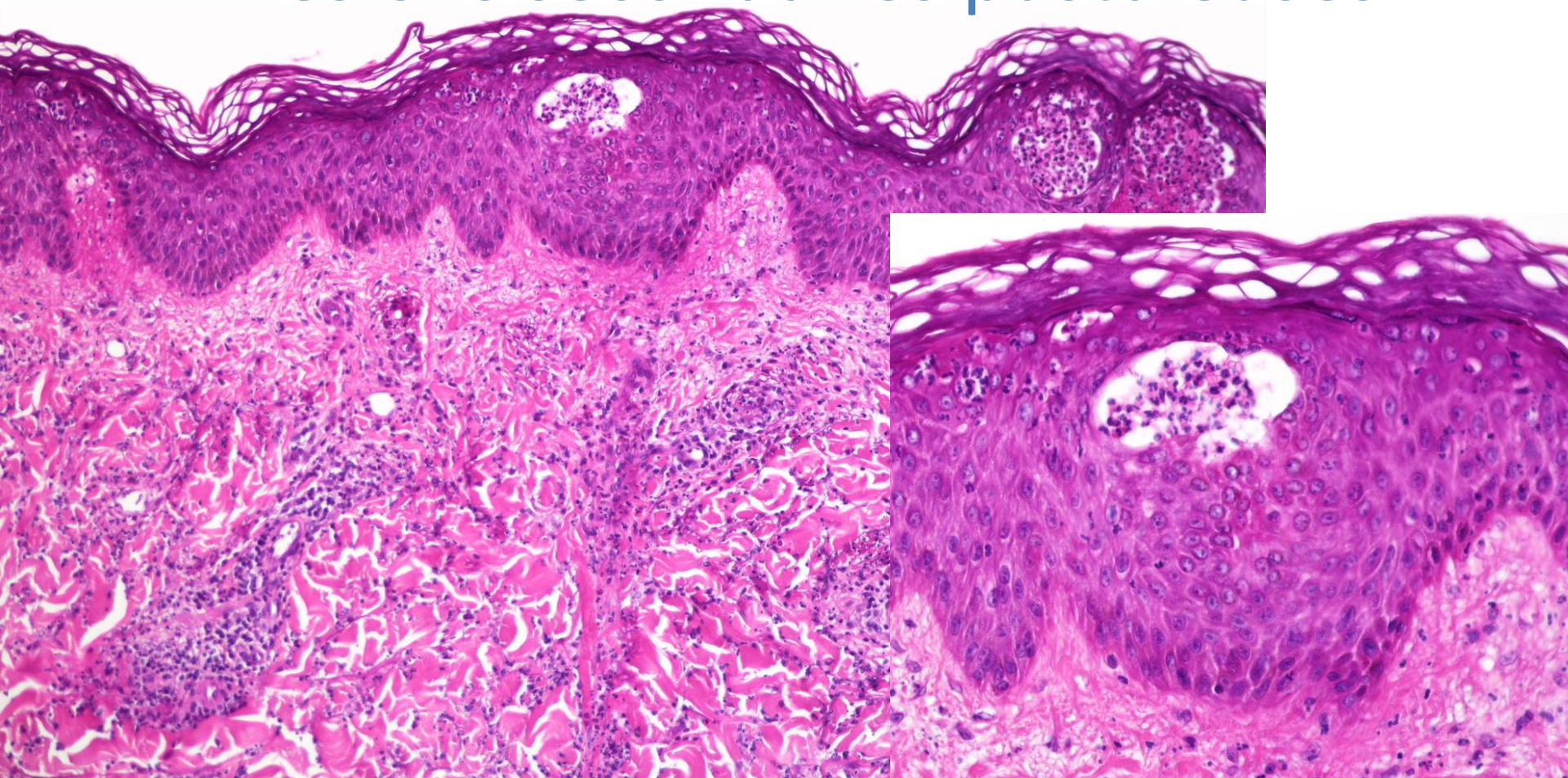

Vascularites : démarche diagnostique

- **Type de vaisseau atteint**
  - Capillaires dermiques
  - Vx dermiques profonds/hypodermiques (paroi ML)
    - Artériole ou veinule
- **Nature et caractéristiques de l'infiltrat**
  - PN neutrophiles, leucocytoclasie
  - Lymphocytes normaux ou atypiques?
  - PN éosinophiles
- **Thromboses/dépôts PAS+**
- **Lésions élémentaires extra-vasculaires associées**
  - Pustules
  - Lésions lupiques (mucine/lichénoïde)
  - Granulomes extra-vasculaires
  - Dermatose neutrophilique
  - Fibrose organisée (lamellaire/storiforme)
  - Dépôts d'hémosidérine
  - Angimatose réactionnelle

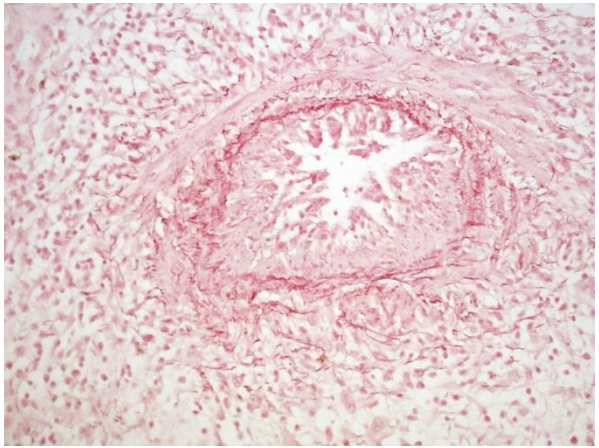

Histologie de la peau normale
Vue d'ensemble tri-dimensionnelle

Réseau vasculaire superficiel (capillaires)

Réseau vasculaire profond (artérioles et veinules)

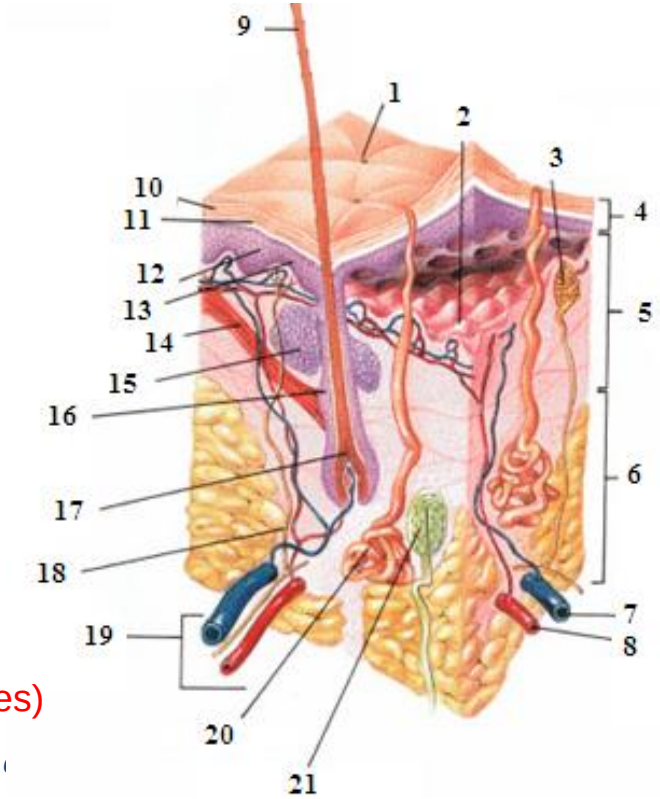

1- Pore sudoral
2 - Jonction dermo-épidermique
3 - Terminaison nerveuse
4 - EPIDERME
5 - DERME
6 - HYPODERME
7 - Veine
8 - Artère
9 - Poil
10 - Couche cornée
11 - Couche granuleuse
12 - Corps muqueux
13 - Couche basale avec mélanocytes
14 - Muscle arrecteur du poil
15 - Glande sébacée
16 - Follicule pileux
17 - Bulbe pilaire
18 - Nerf
19 - Vaisseaux du réseau profond
20 - glande sudorale
21 - corpuscule de Pacini

D'après Wikipedia.

http://commons.wikimedia.org/wiki/Image:Skin.jpg

Vascularites primitives…

(Conférence de consensus de Chapel-Hill)

Atteinte des artérioles/veinules dermiques/hypodermiques

- Vaisseaux de gros calibre
  - Maladie de Horton (CE, Temporale+++)
  - Maladie de Takayashu (Aorte)
- Vaisseaux de moyen et gros calibre
  - Mie de Kawasaki
- Vaisseaux de moyen et petit calibre
  - PAN (et polyangéite microscopique)
- Vaisseaux de petits calibres
  - Vascularite d'hypersensibilité (leucocytoclasique)
  - Granulomatose avec polyangéite (Wegener)
  - Granulomatose éosinophilique avec polyangéite (Churg et Strauss)
  - Vascularite à cryo. essentielle
  - Purpura de Henoch Shonlein

Jeannette JC et al. Arthritis Rheum 1994;37:187-92

Agent causal → Vasc. Leucocyto. Purpura Rhumatoïde | Vasc. ANCA+ Cryo *Connectivites (lupus)* | P.A.N. *Vasculite nodulaire*

7-10j

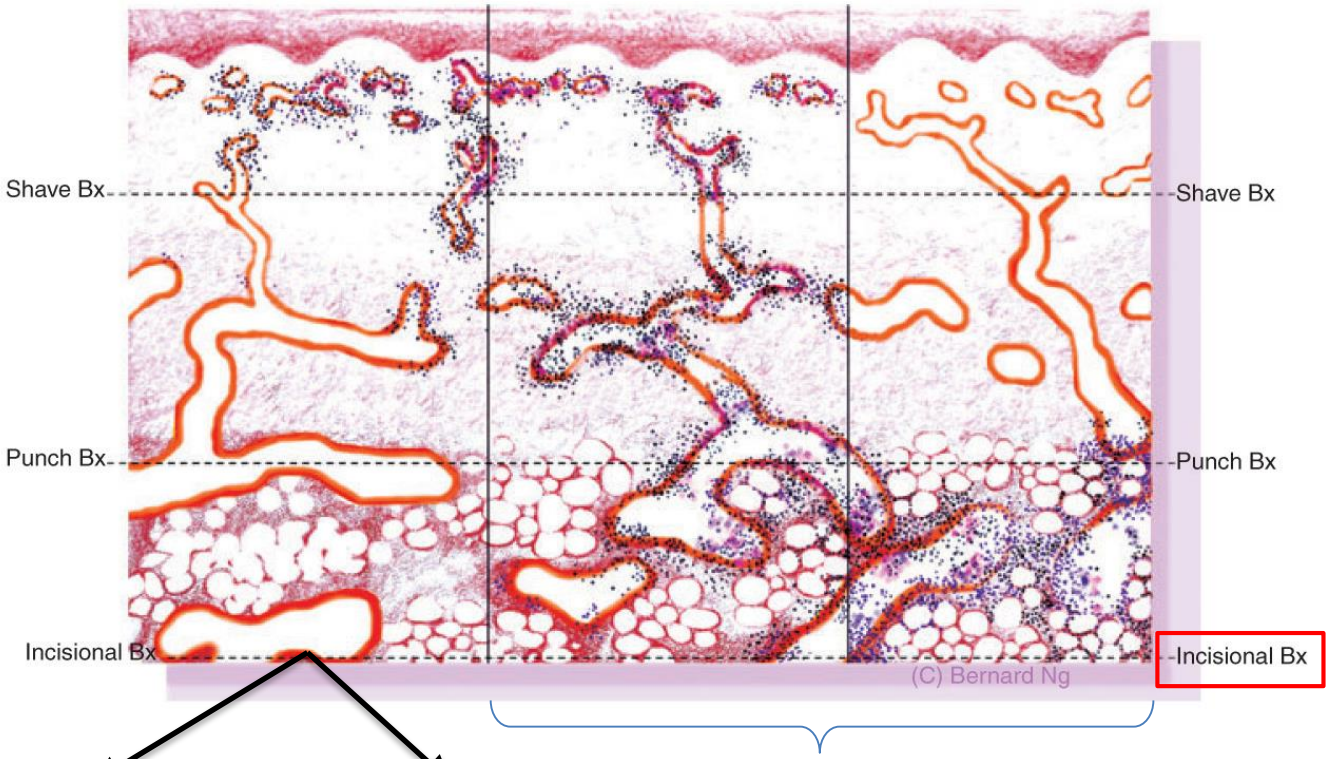

V.L.:Aigu P.R.: poussées Chronique

D 'après Carlson JA. Histopathol 2010;56:3-23

Le plus souvent : vascularite leucocytoclasique

« Angéite d’hypersensibilité »

Vascularite leucocytoclasique

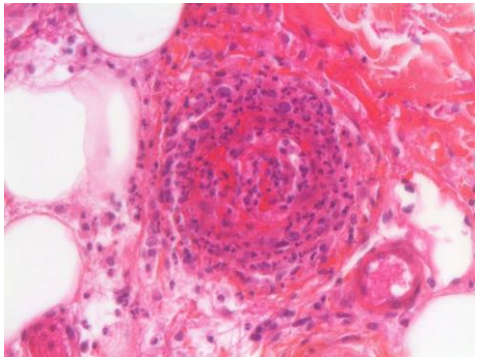

Vascularite leucocytoclasique

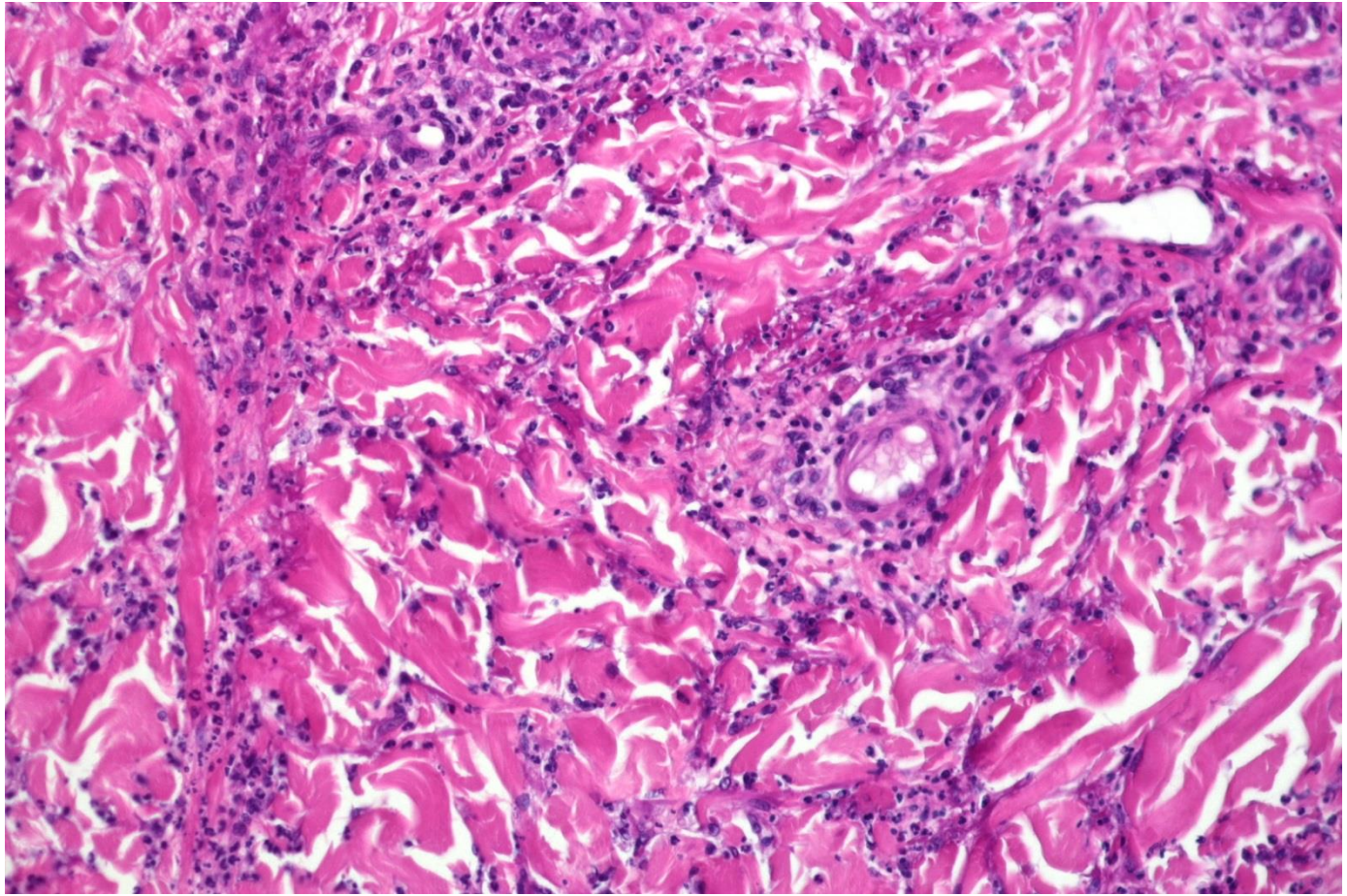

Parfois pauci-lésionnel…

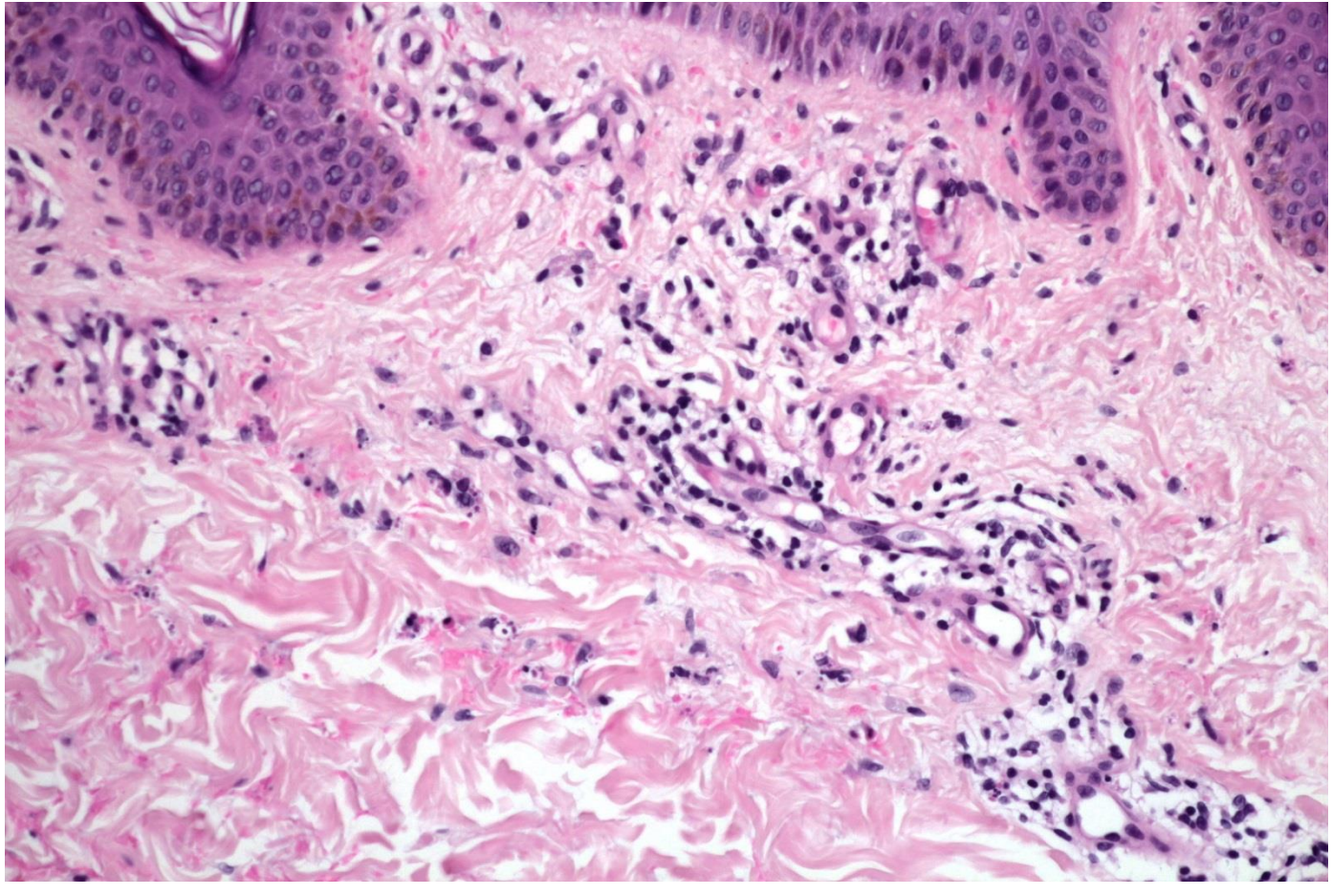

Vascularite leucocytoclasique (pustuleuse)

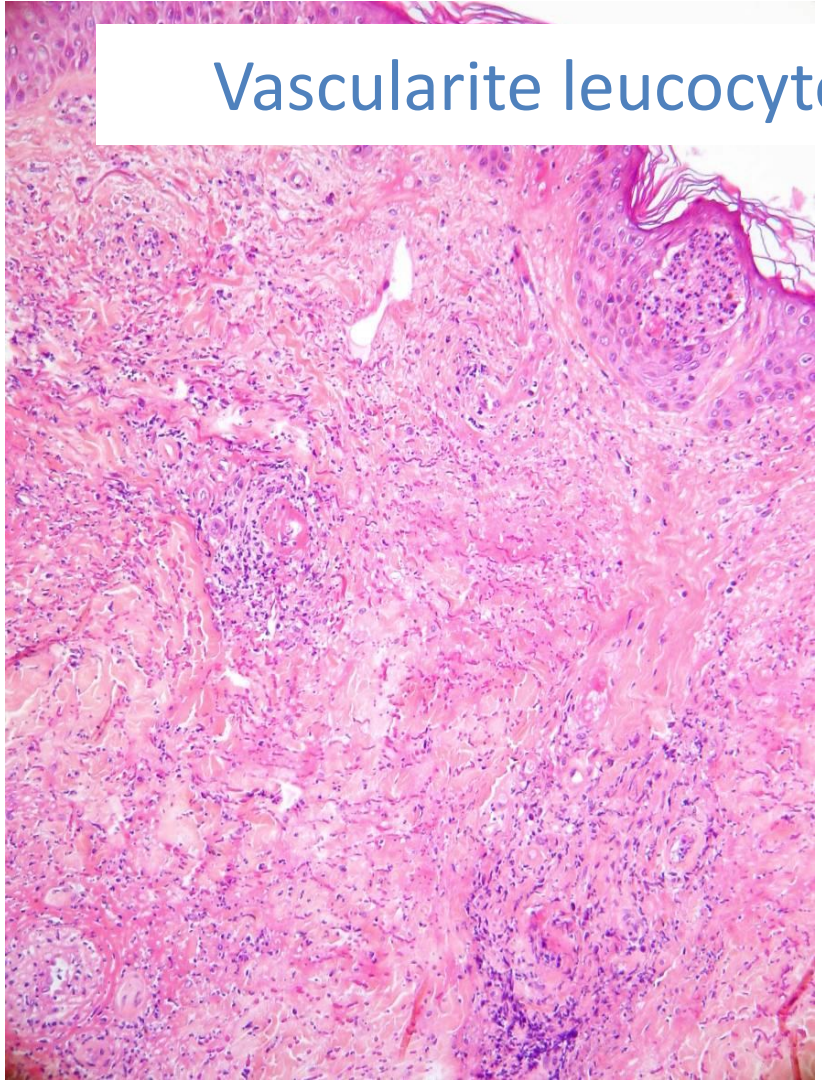

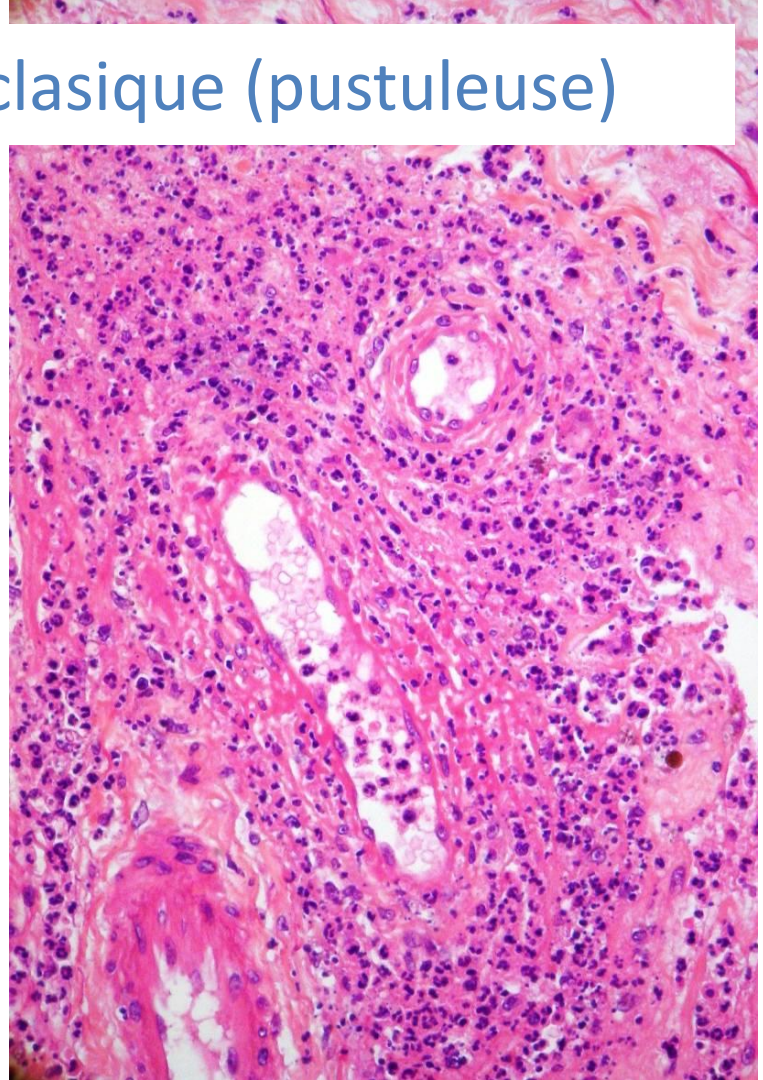

Vascularite leucocytoclasique (pustuleuse)

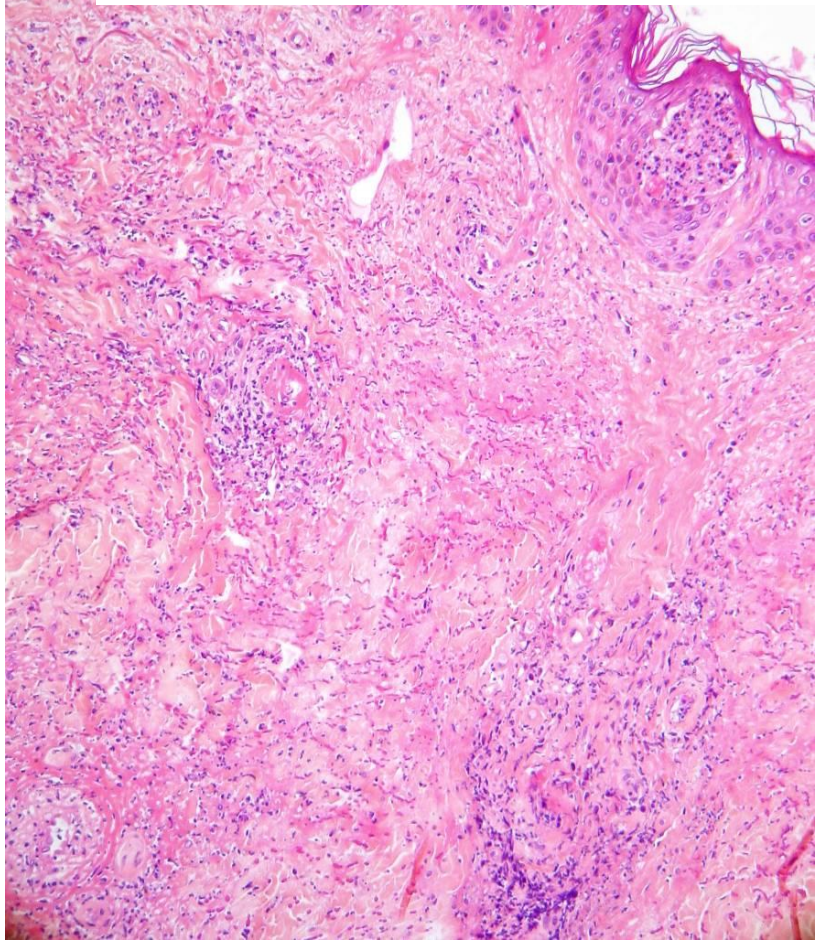

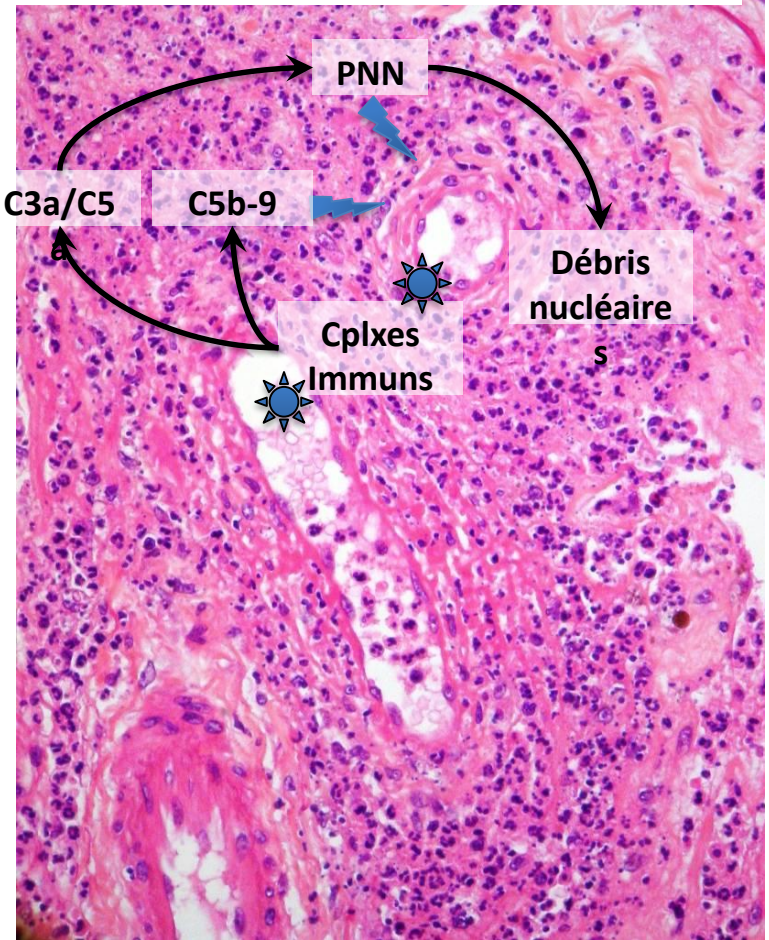

IF des vascularites
Dépôts d'Ig et C3 dans les parois vasculaires

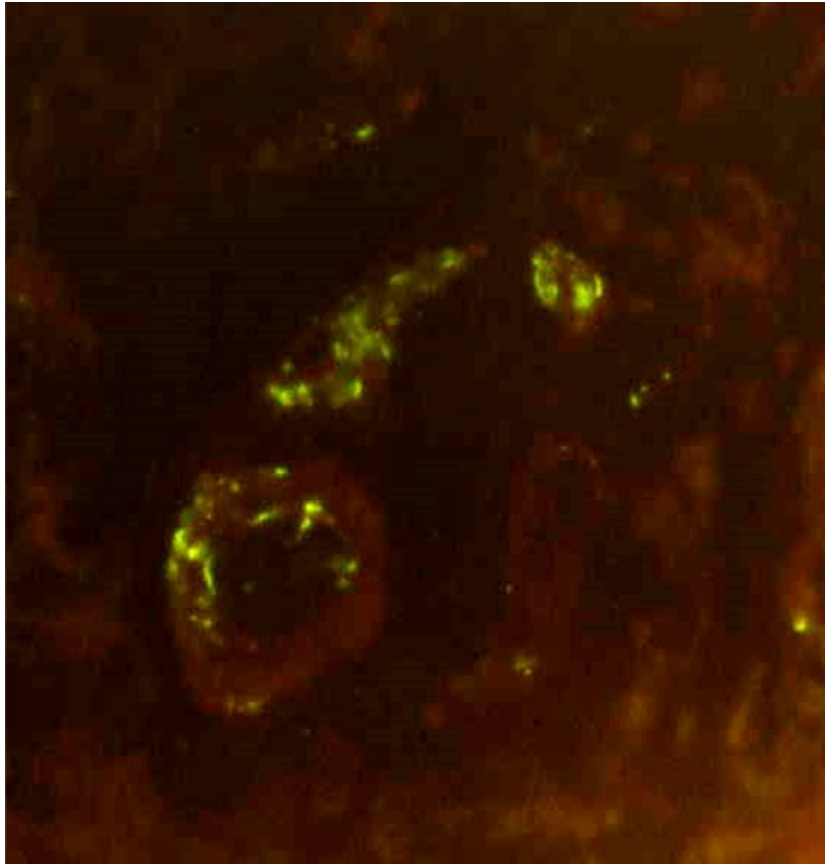

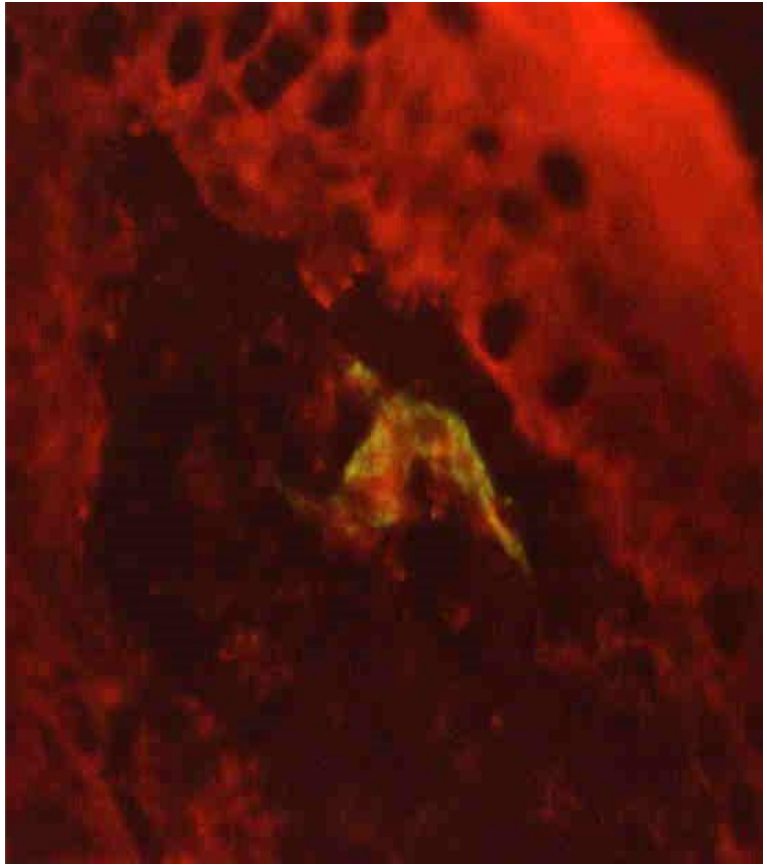

Causes des infiltrats riches en neutrophiles

Dermatoses neutrophiliques (DN) :

- Formes de transition et de chevauchement
- Histologie : infiltrat de PNN
- Possibilité d'infiltrats extra-cutanés de PNN
- Association fréquente avec des maladies systémiques

DN urticarienne

Urticaire (neutrophilique)
Vascularite urticarienne
Vascularite leucocytoclasique

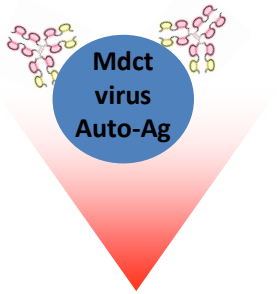

IgE et mastocytes+++

Maladies à complexes immuns

Spectre lésionnel

(et physiopathologique?)

Parois vasculaires

Infections

Hémopathies avec recrutement de neutrophiles

Vascularite urticarienne

Vascularite urticarienne

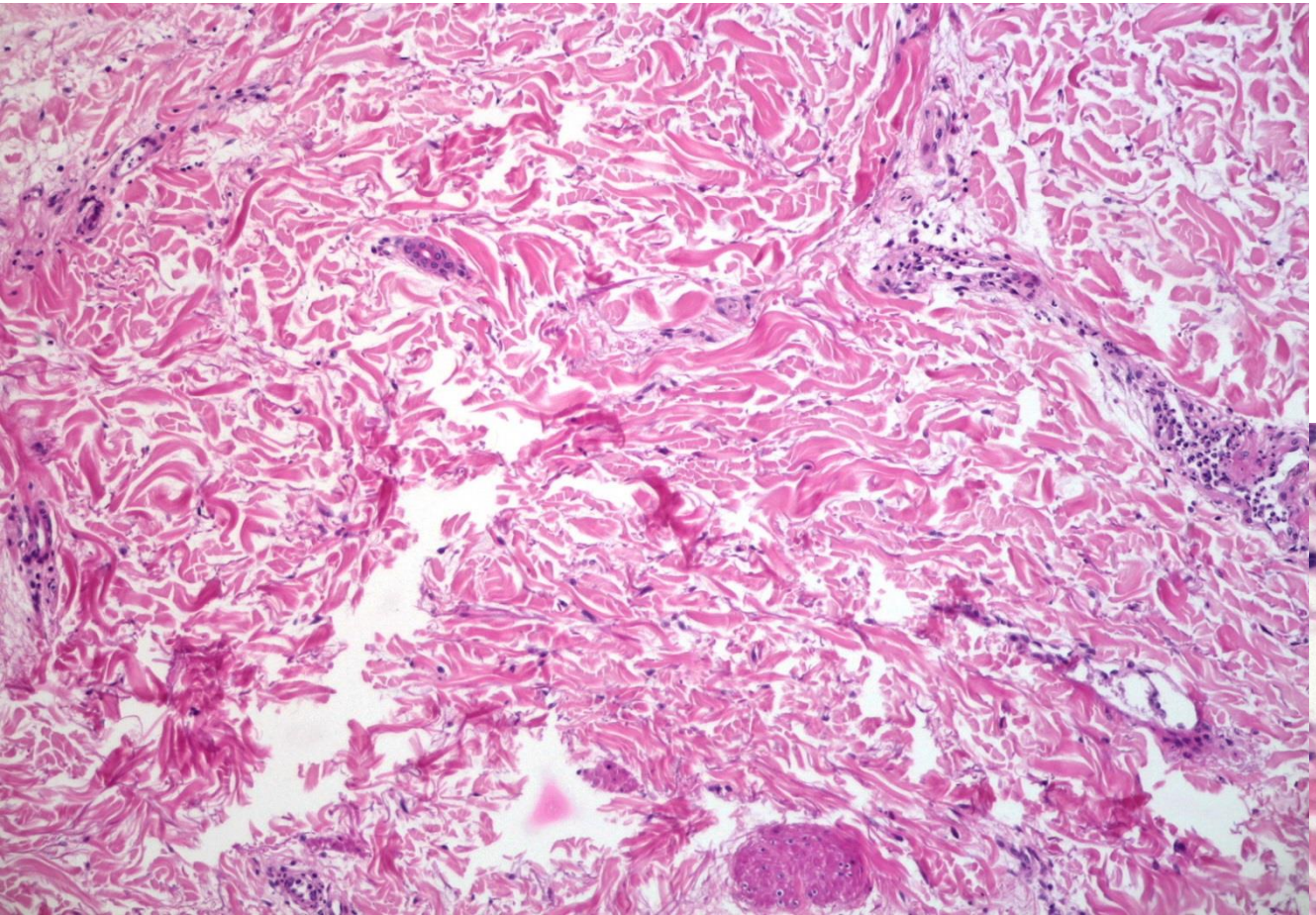

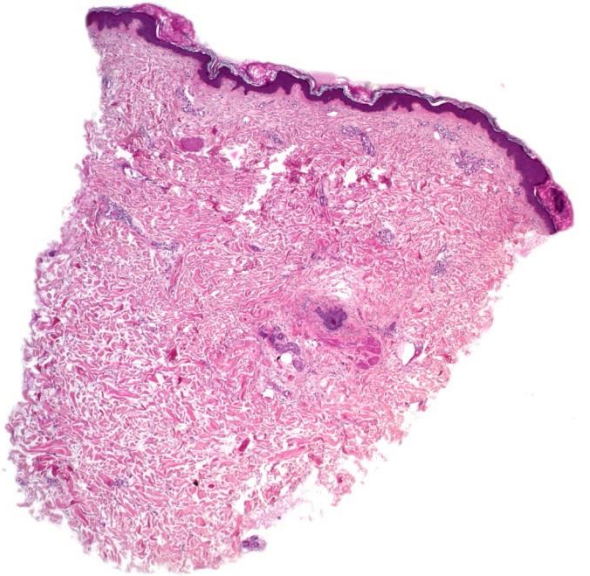

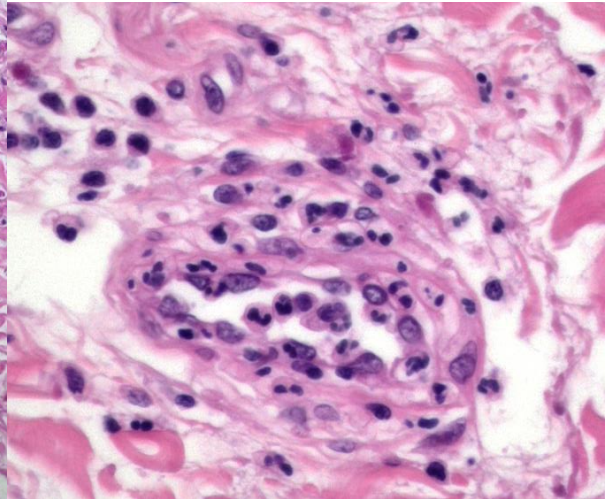

Vascularites cutanées primitives…étiologie?

(Conférence de consensus de Chapel-Hill)

Vaisseaux de gros calibre

Maladie de Horton (CE, Temporale+++)

Maladie de Takayashu (Aorte)

Vaisseaux de moyen calibre

PAN → Artérioles dermo-hypodermique

Mie de Kawasaki → Pustules sous-cornées (acral)

Vaisseaux de petits calibres

Vascularite d'hypersensibilité (leucocytoclasique) → Pustules/germes (infection)

Granulomatose avec polyangéite (Wegener) → Granulomes extra-vasculaires

Granulomatose éosinophilique avec polyangéite (Churg et Strauss)

Vascularite à cryo. essentielle → Dépôts/thromboses hyalin(e)s PAS+

Purpura de Henoch Shonlein → IFD IgA

Vascularite leucocytoclasique

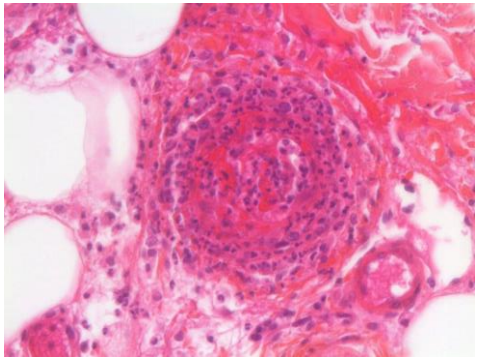

Causes des vascularites leucocytoclasiques

- Idiopathique
- Infection
- Médicaments

Plus rarement :

- Paranéoplasique
- Maladies systémiques (connectivites)

Vascularite leucocytoclasique
Cryoglobuline (type 2)

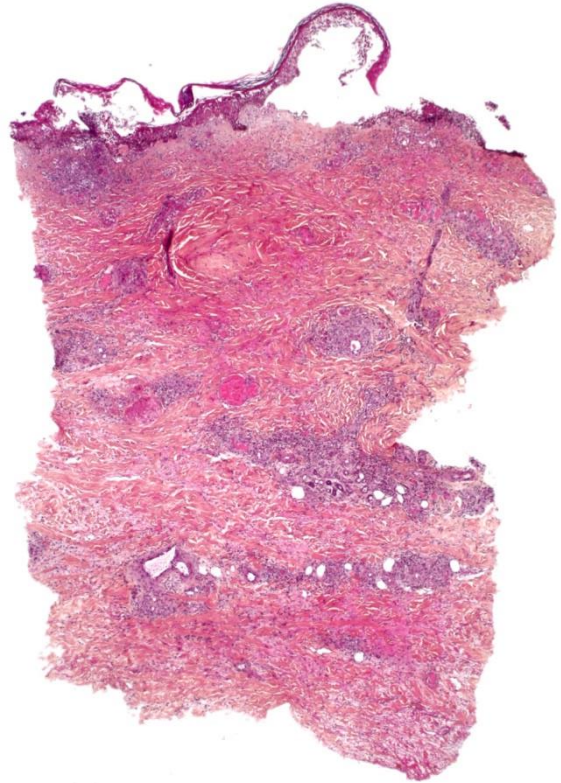

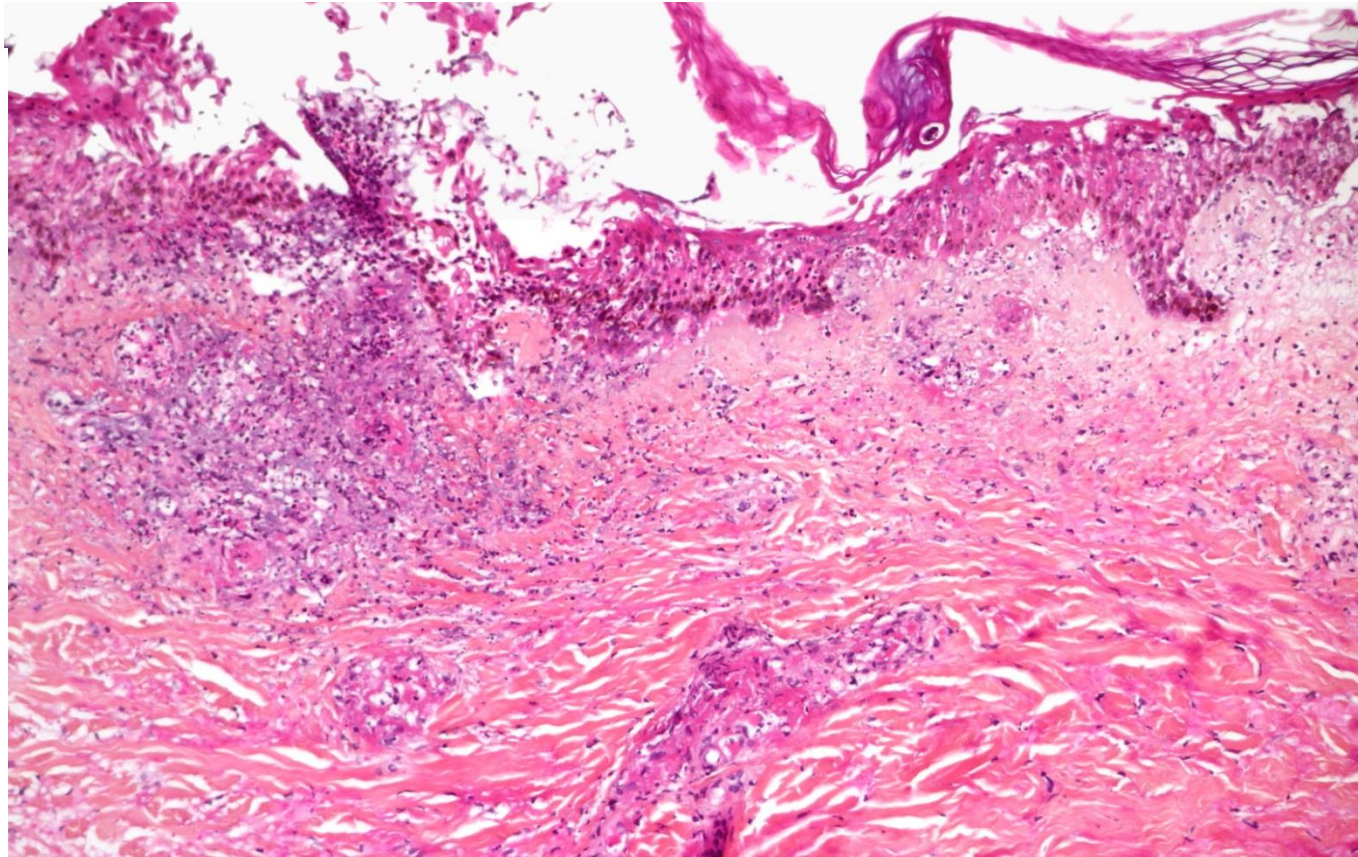

Vascularite leucocytoclasique
Cryoglobuline (type 2)

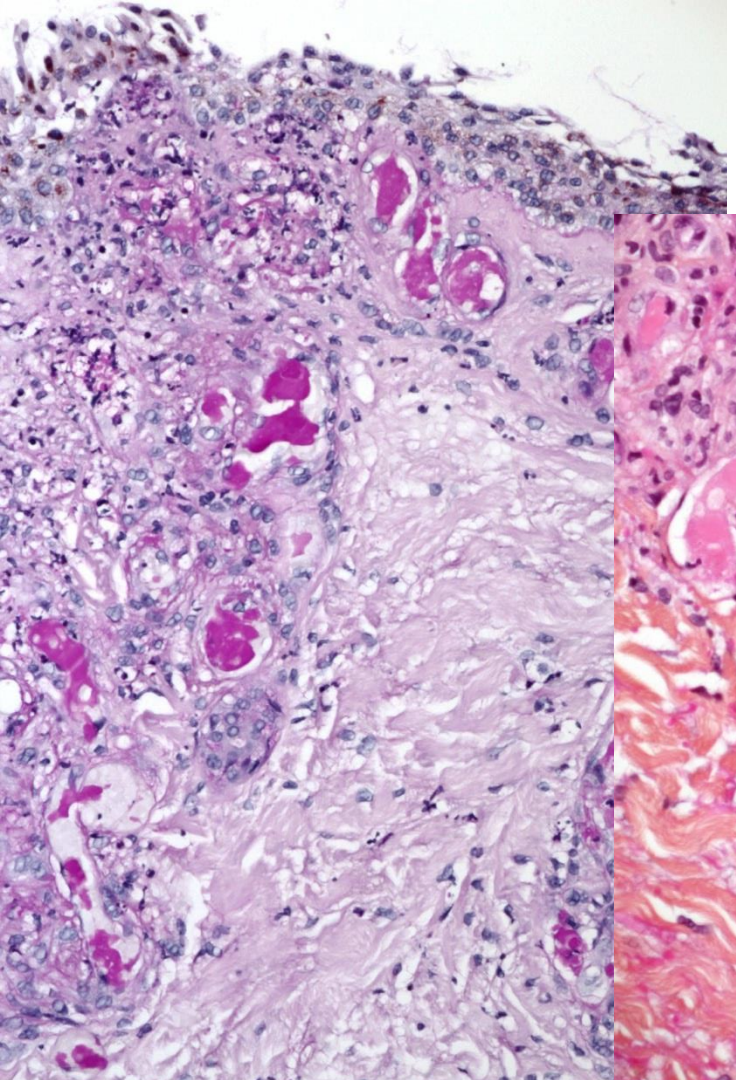

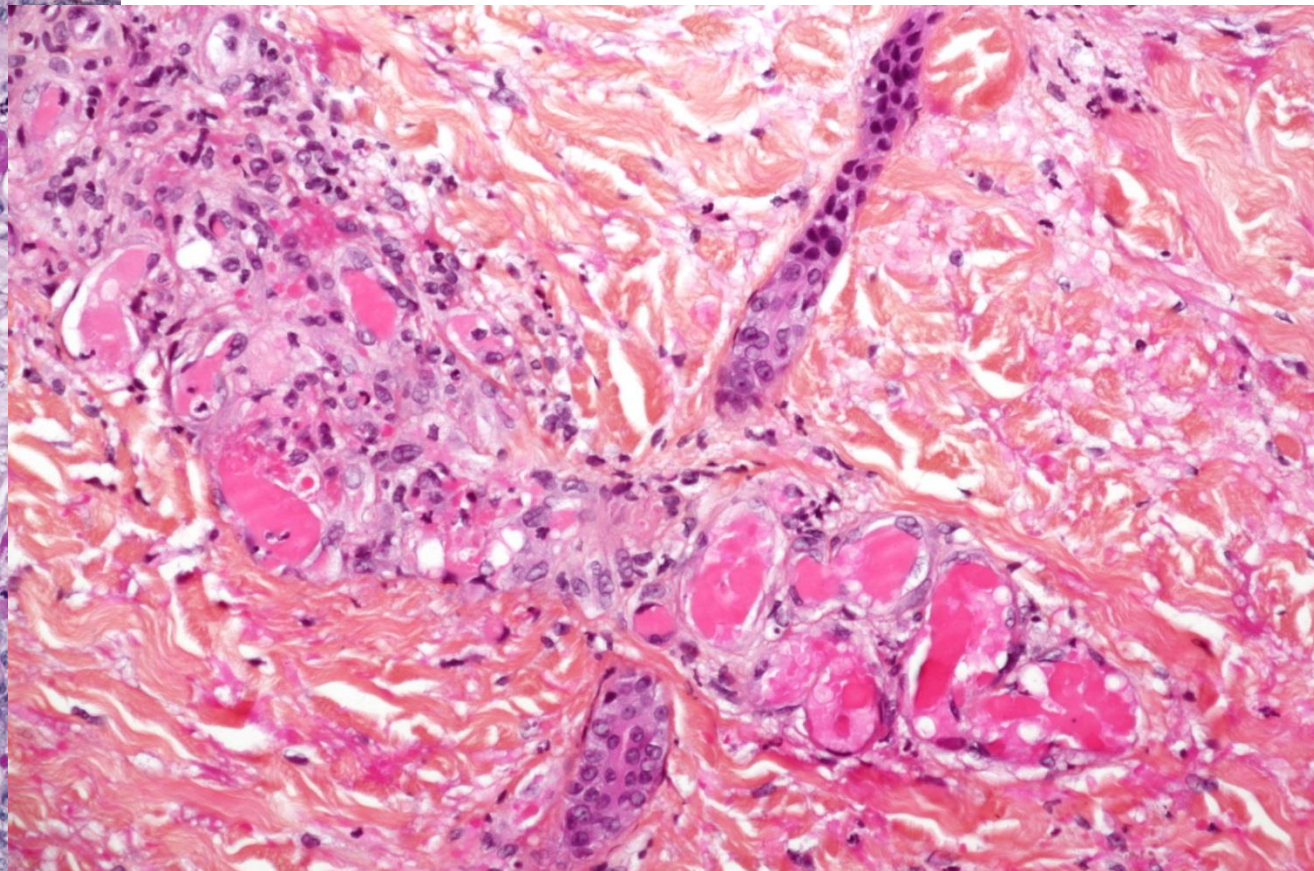

Periartérite noueuse (PAN) et artérite maculeuse lymphocytaire

Vascularites cutanées avec atteinte de vx à paroi musculaire lisse

	Terrain	Lésions cutanées	Atteintes/manifs viscérales	Auto-anticorps	Vaisseaux atteints	Lésions extravasculaires
P.A.N.	Adulte	Livedo (racemosa) Purpura pétéchial Nouures	Parfois absente	Non	Capillaires (AS) Artérioles>veinules Artères et veines	Non
Wegener	Adulte	Purpura/urticaire Papulo-nodules SC Nécroses cutanées	VAS Poumons Reins (GSF)	C-ANCA aPR3	Capillaires (AS) Artérioles	Granulomes (VAS)
Churg-Strauss	Sujet jeune	Purpura Livedo (racemosa)	Asthme Hyper-éosinophilie	P-ANCA a MPO	Capillaires (AS) Artérioles	Granulomes PN éosinophiles
Poly-angéite microscopique	Adulte	Purpura	Variable Rein+++	ANCA IFD-	Capillaires (AS) Artérioles	
Hors classifications habituelles/diagnostic différentiel						
Vasculite nodulaire (Bazin)	Adulte	Nouures douloureuses	Non	Non	Artérioles	Panniculite Granulomes

Vascularites cutanées avec atteinte de vx à paroi musculaire lisse

Evolution des lésions dans le temps

1-Dépôt fibrineux avec PNN

2 - Altérations de la limitante Élastique + infl. polymorphe

3 - Prolifération fibroblastique et pericytaire (réparation)

4 –Endartérite fibreuse oblitérante

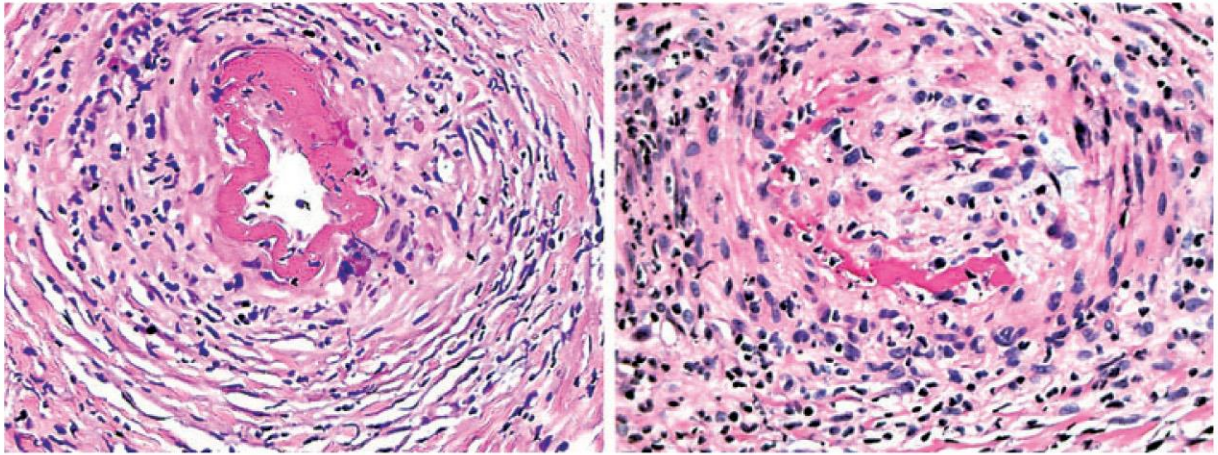

Hishibashi M et al. Am J dermatopathol 2008;30:319-26

PeriArtérite Noueuse

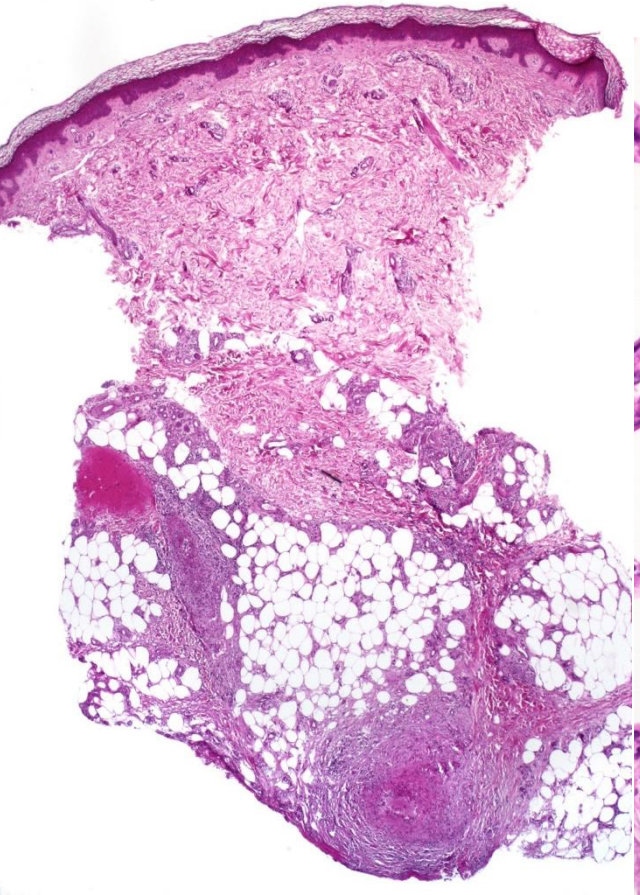

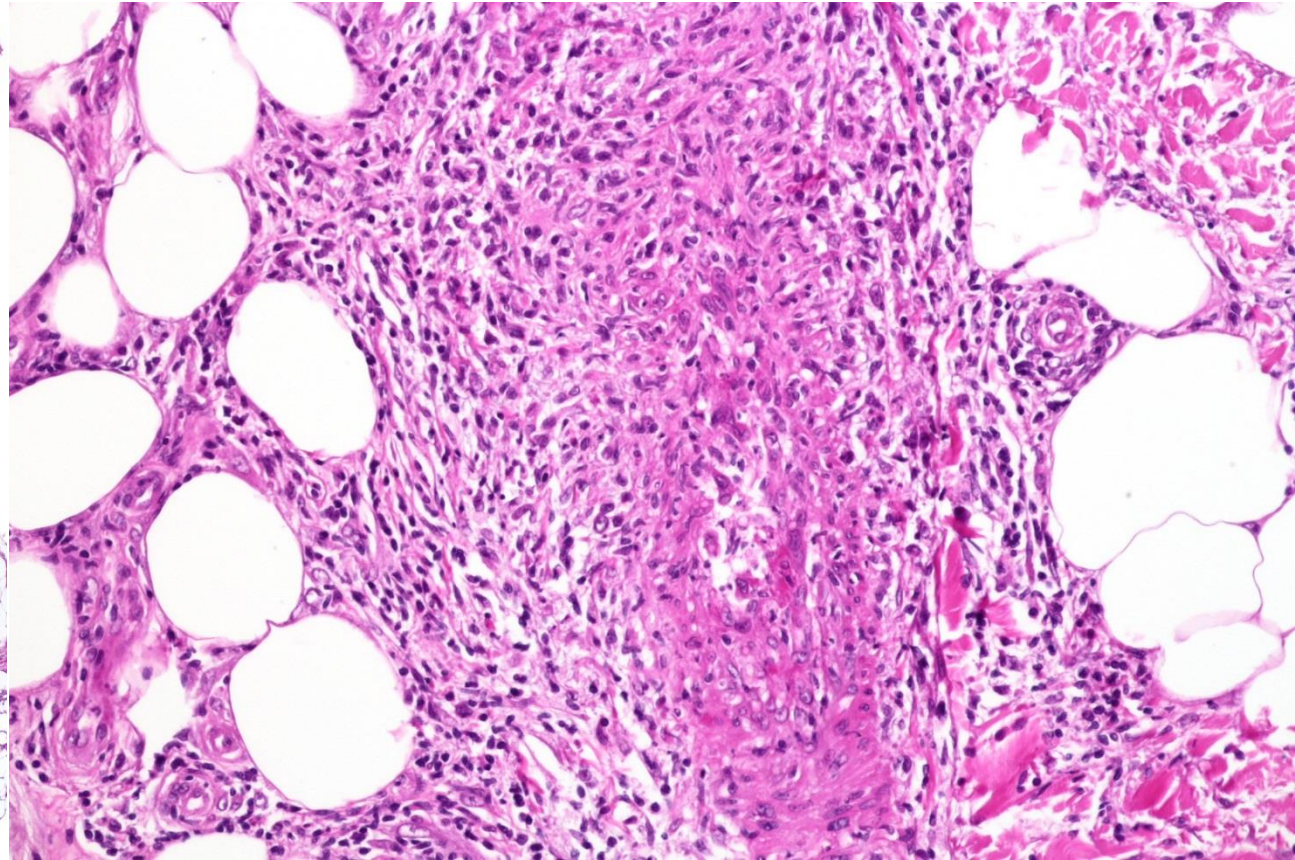

« Artérite maculeuse lymphocytaire »

Forme histopathologique de P.A.N.

Jusqu'à 60% des cas

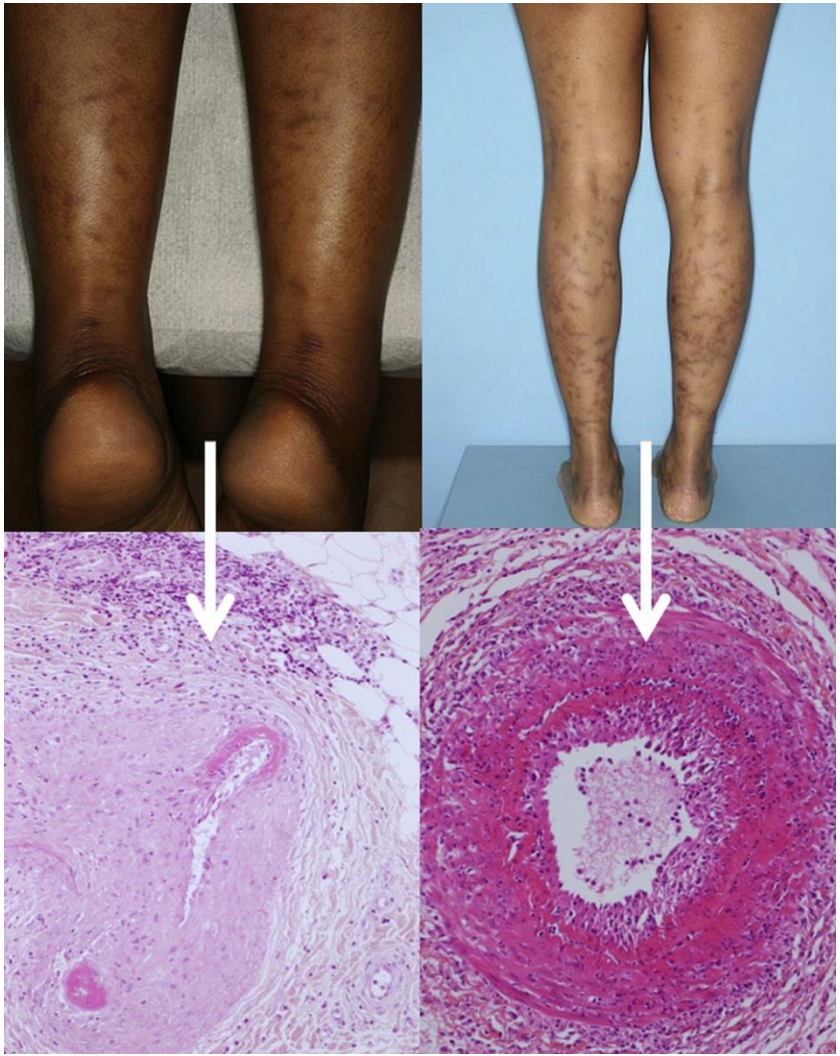

D 'après Buffière-Morgado A, et al. A.JAAD 2015;73:1013-20

Polyangéite microscopique

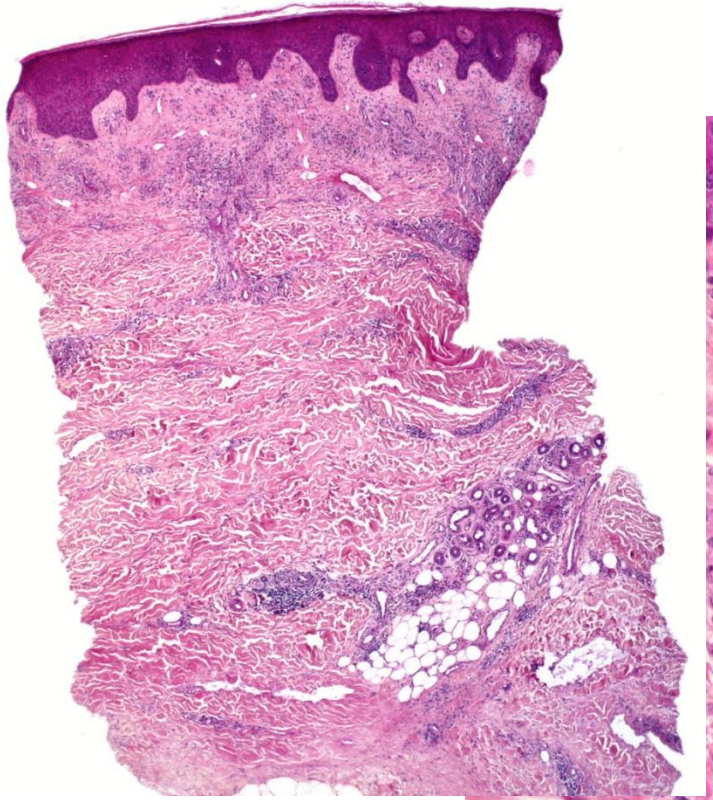

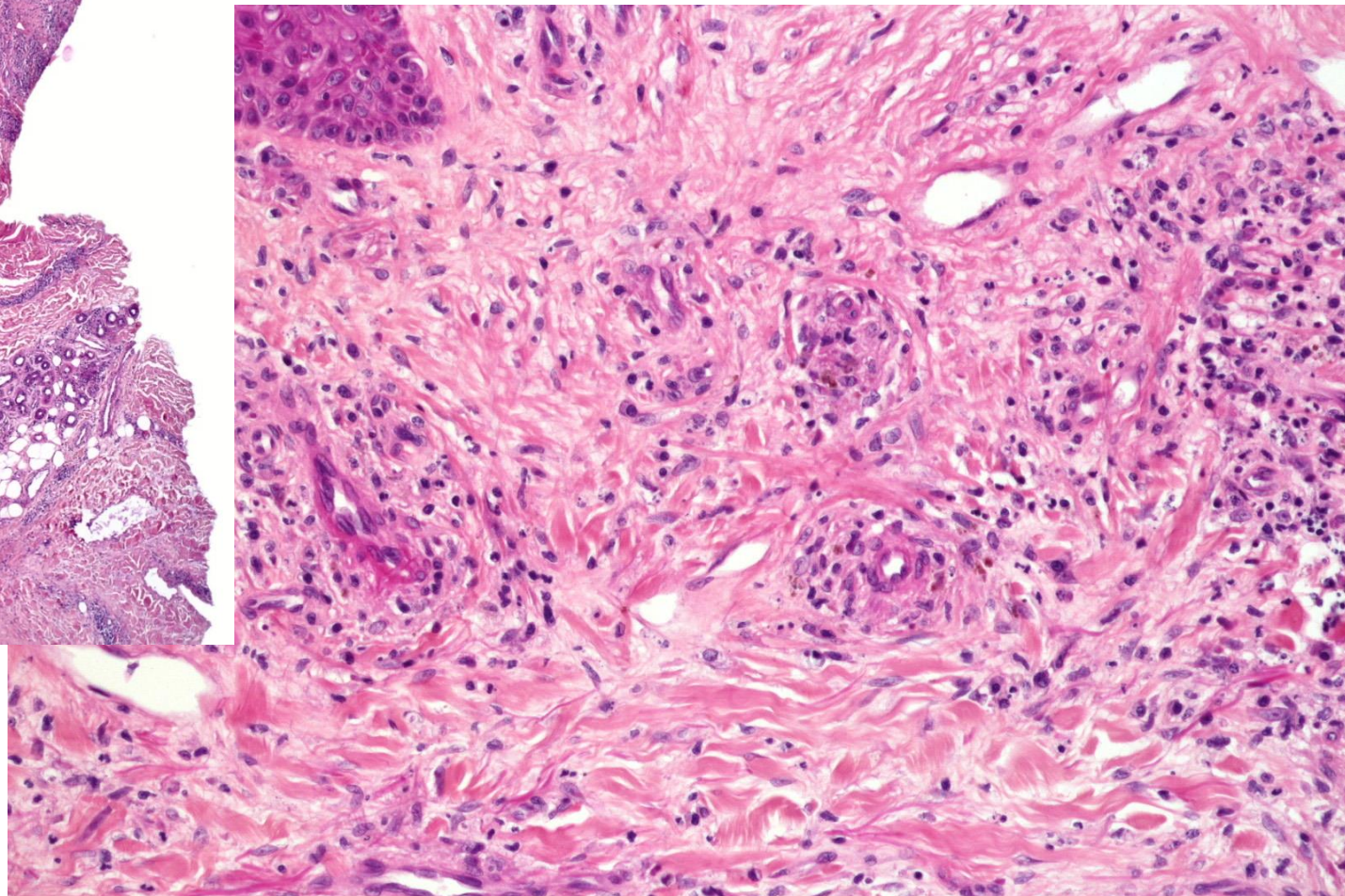

Polyangéite microscopique

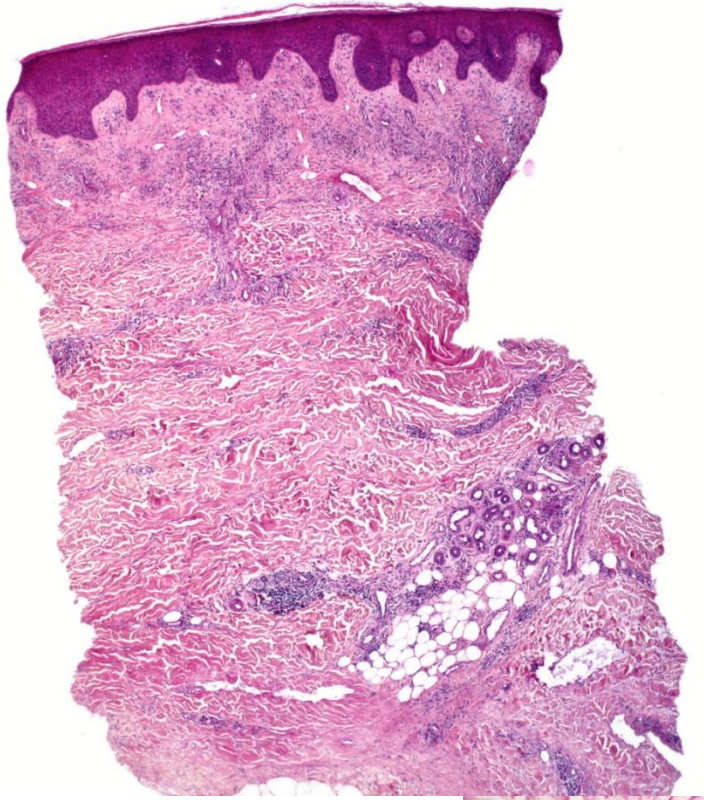

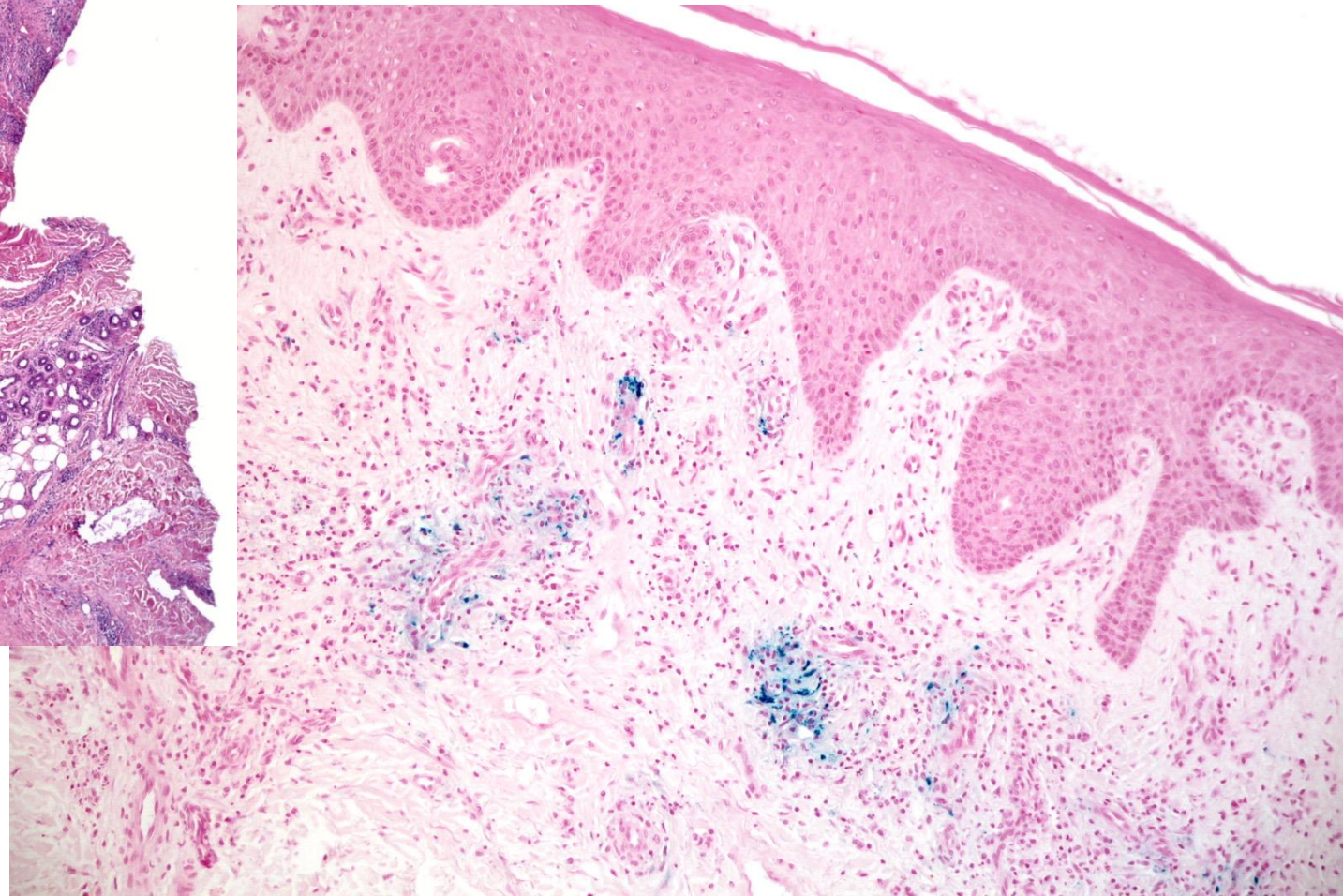

Vasculite nodulaire

« Erythème induré de Bazin »

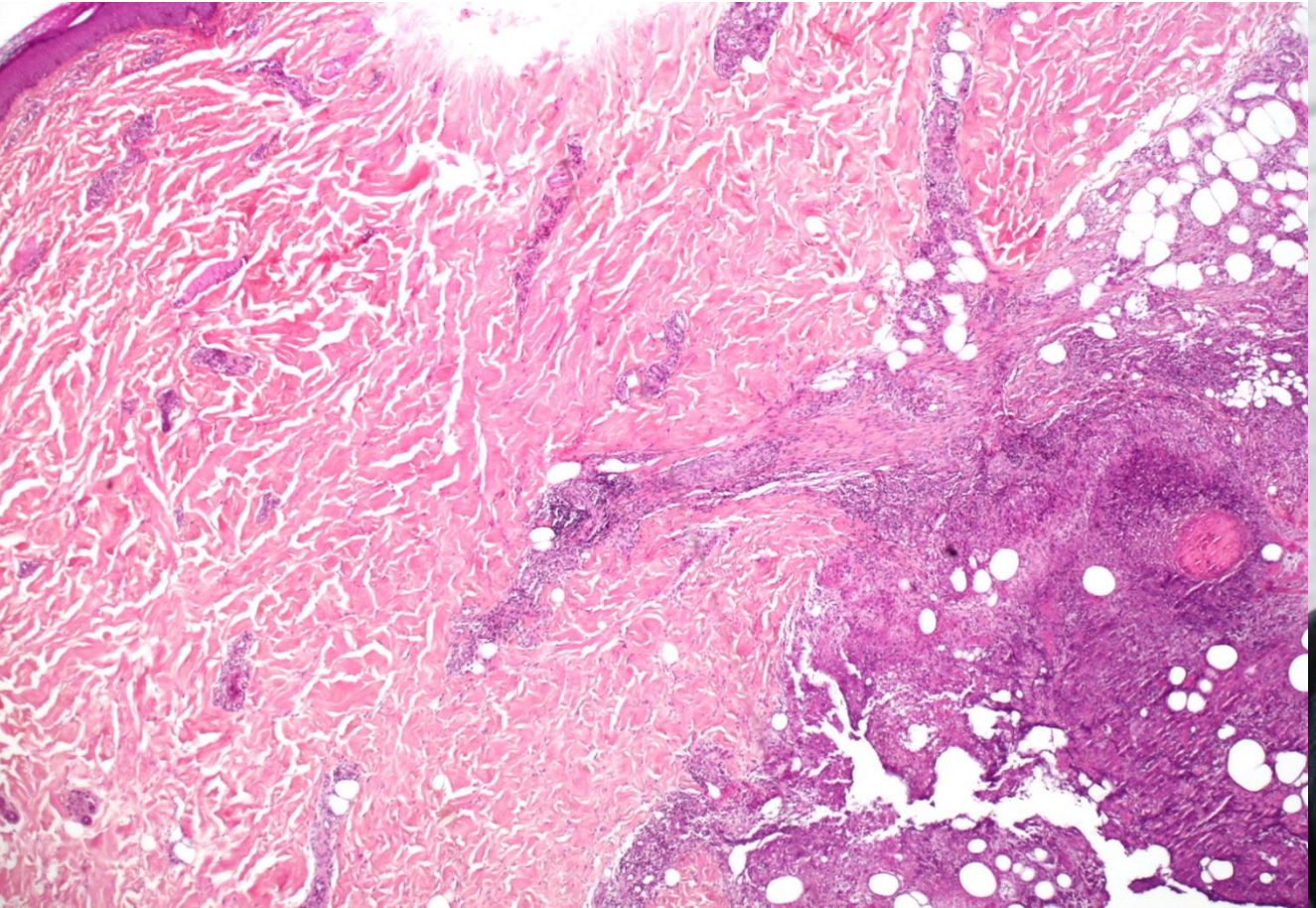

Vasculite nodulaire

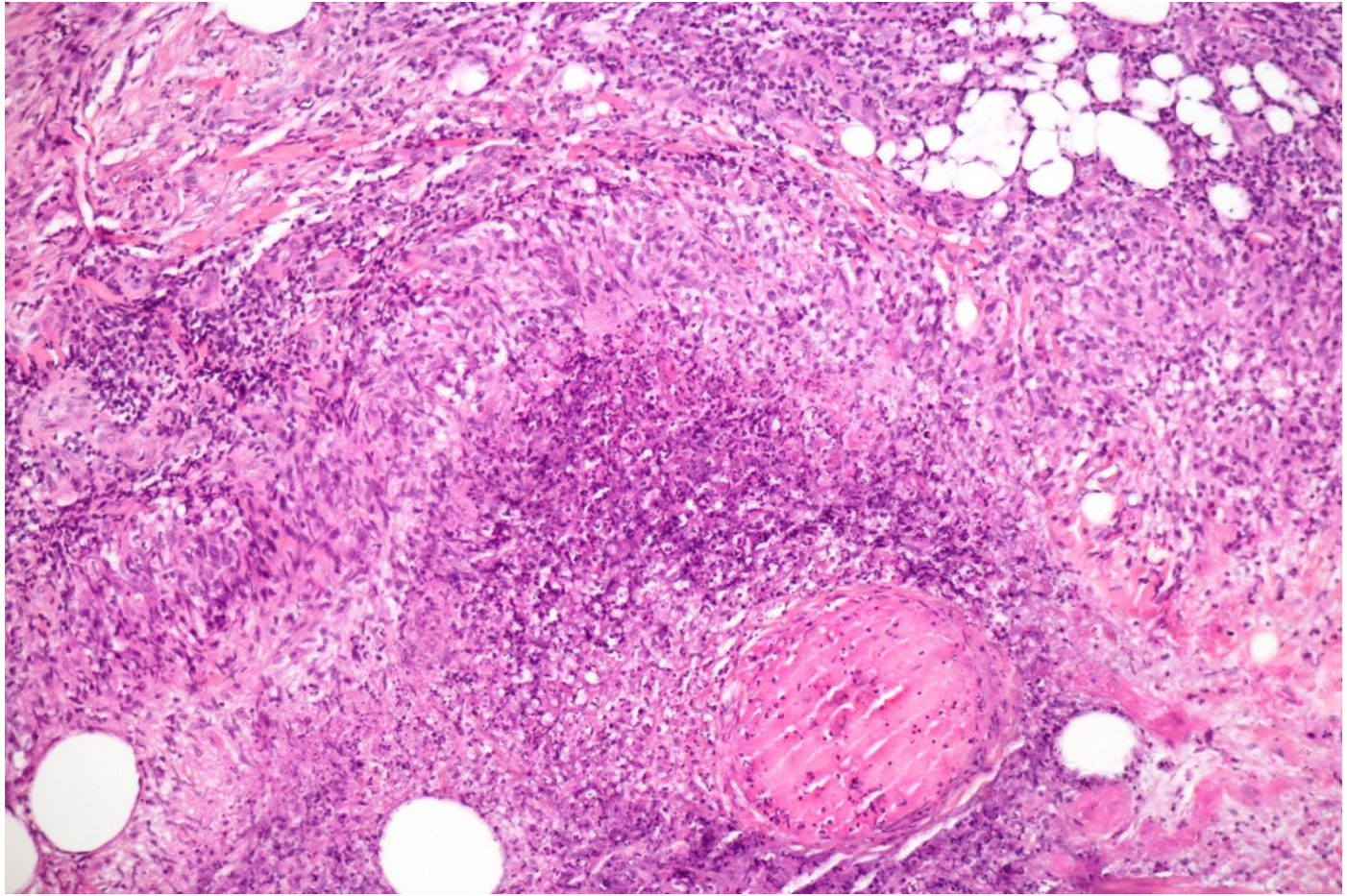

Vascularites à ANCA

Wegener…souvent pas grand chose dans les ulcérations nasales…

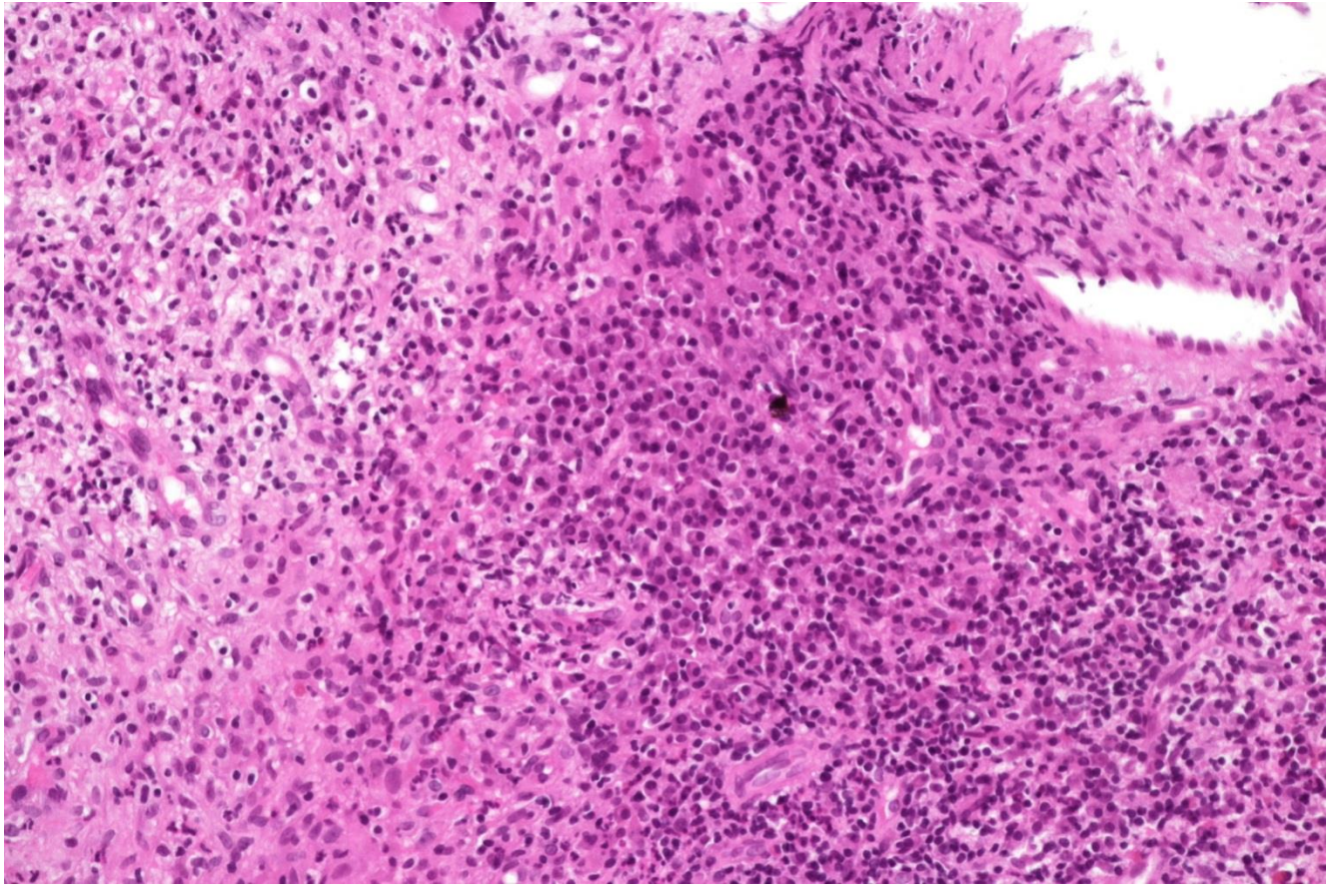

Wegener…

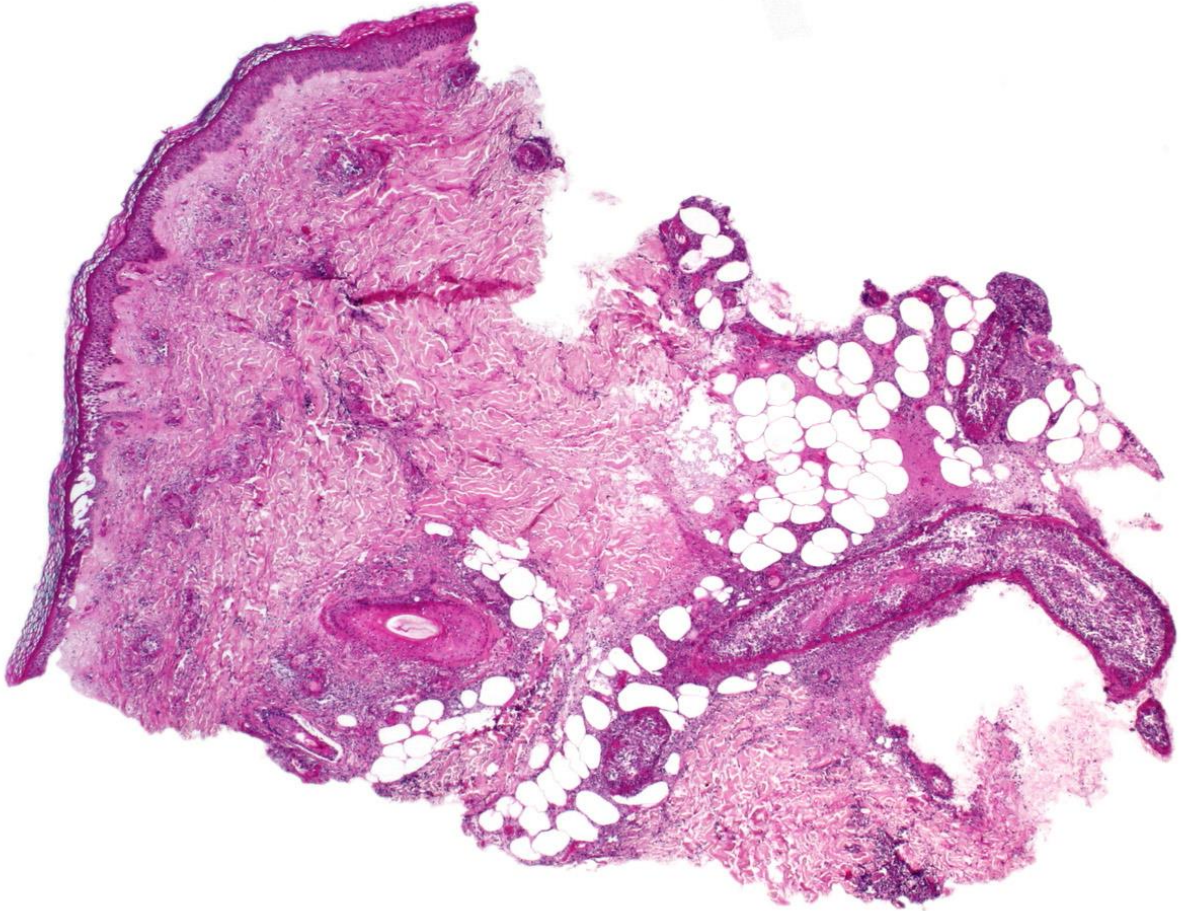

Wegener…atteinte capillaire

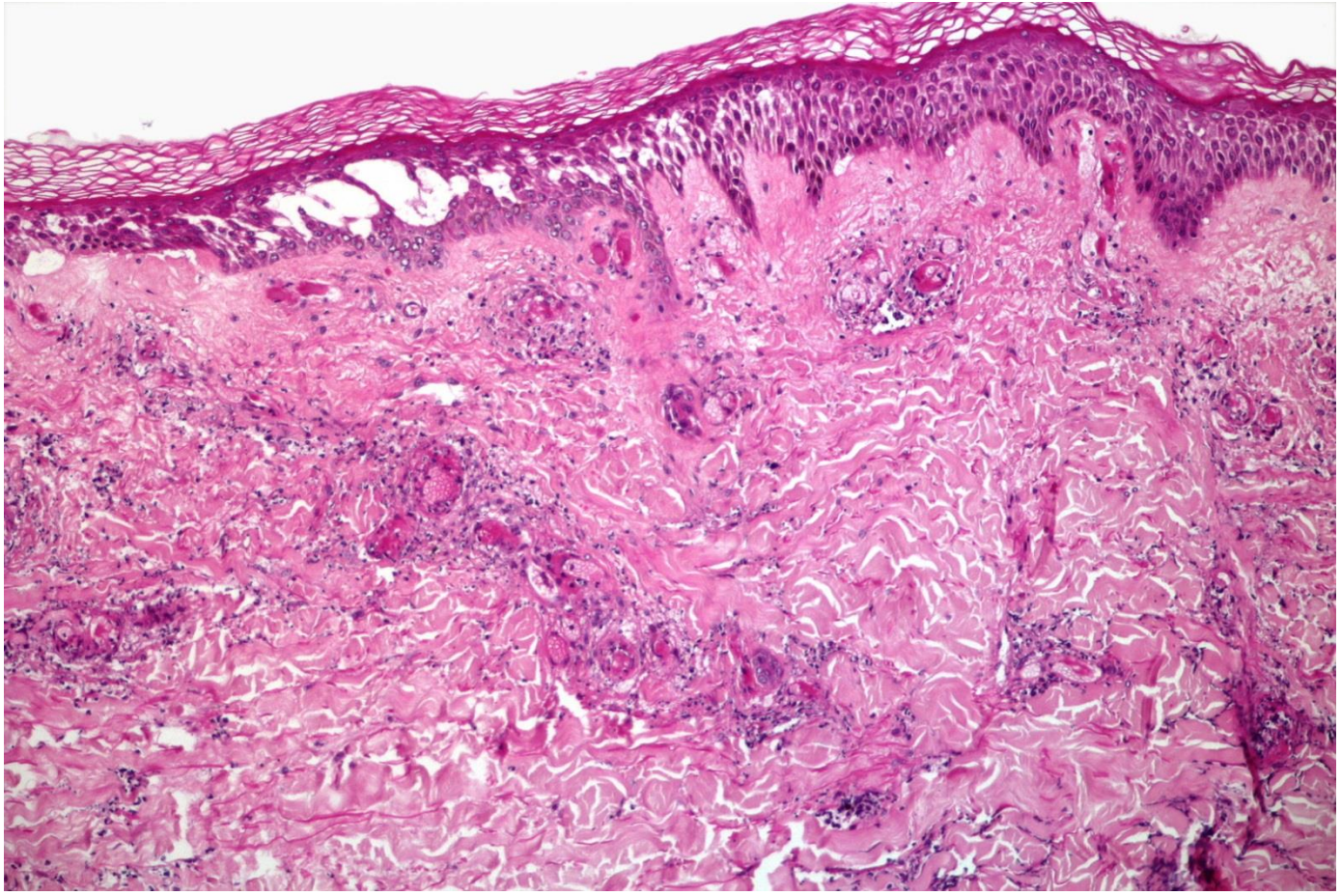

Wegener…atteinte artériolaire

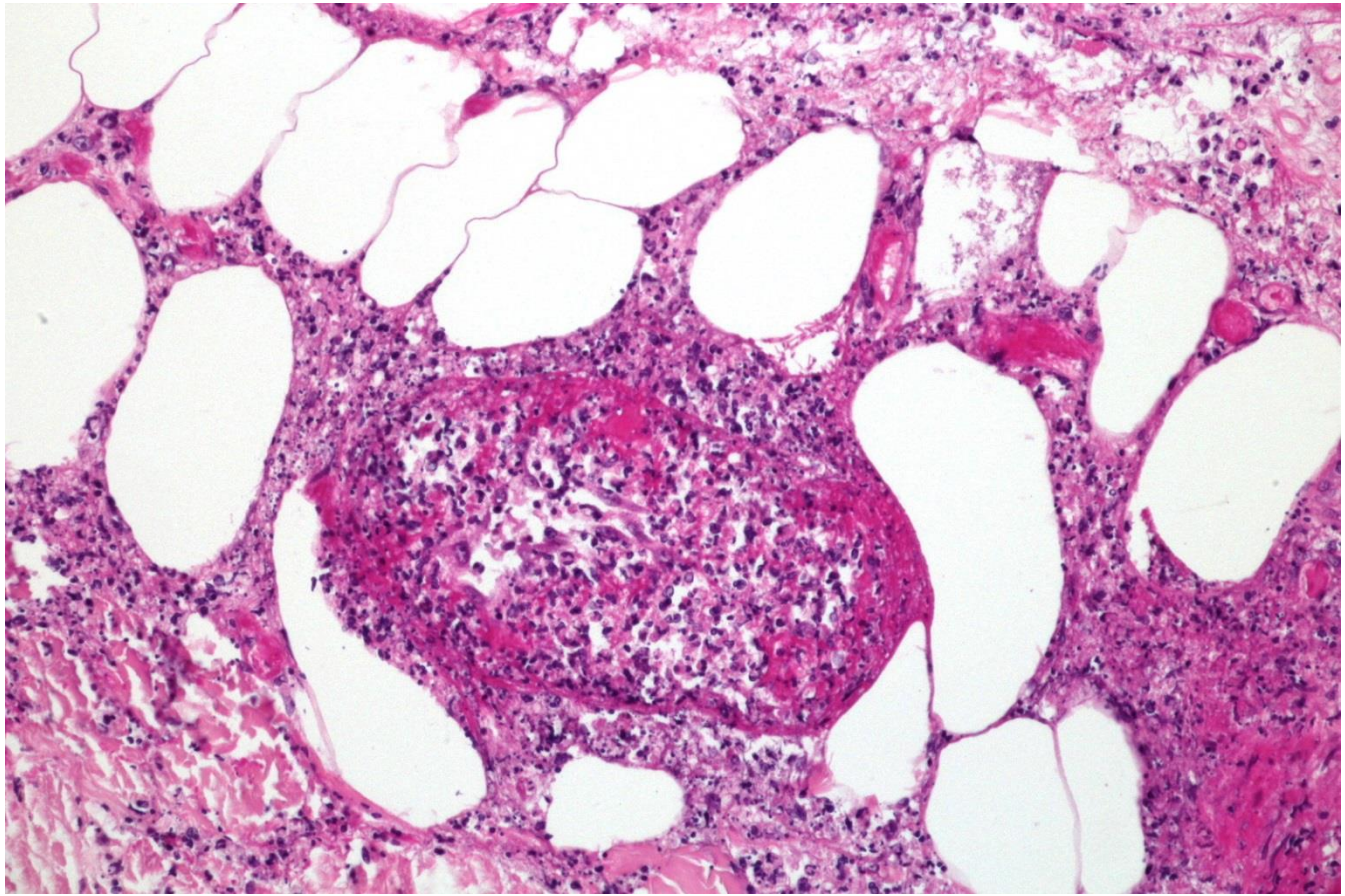

Wegener…granulomes épithélioïdes

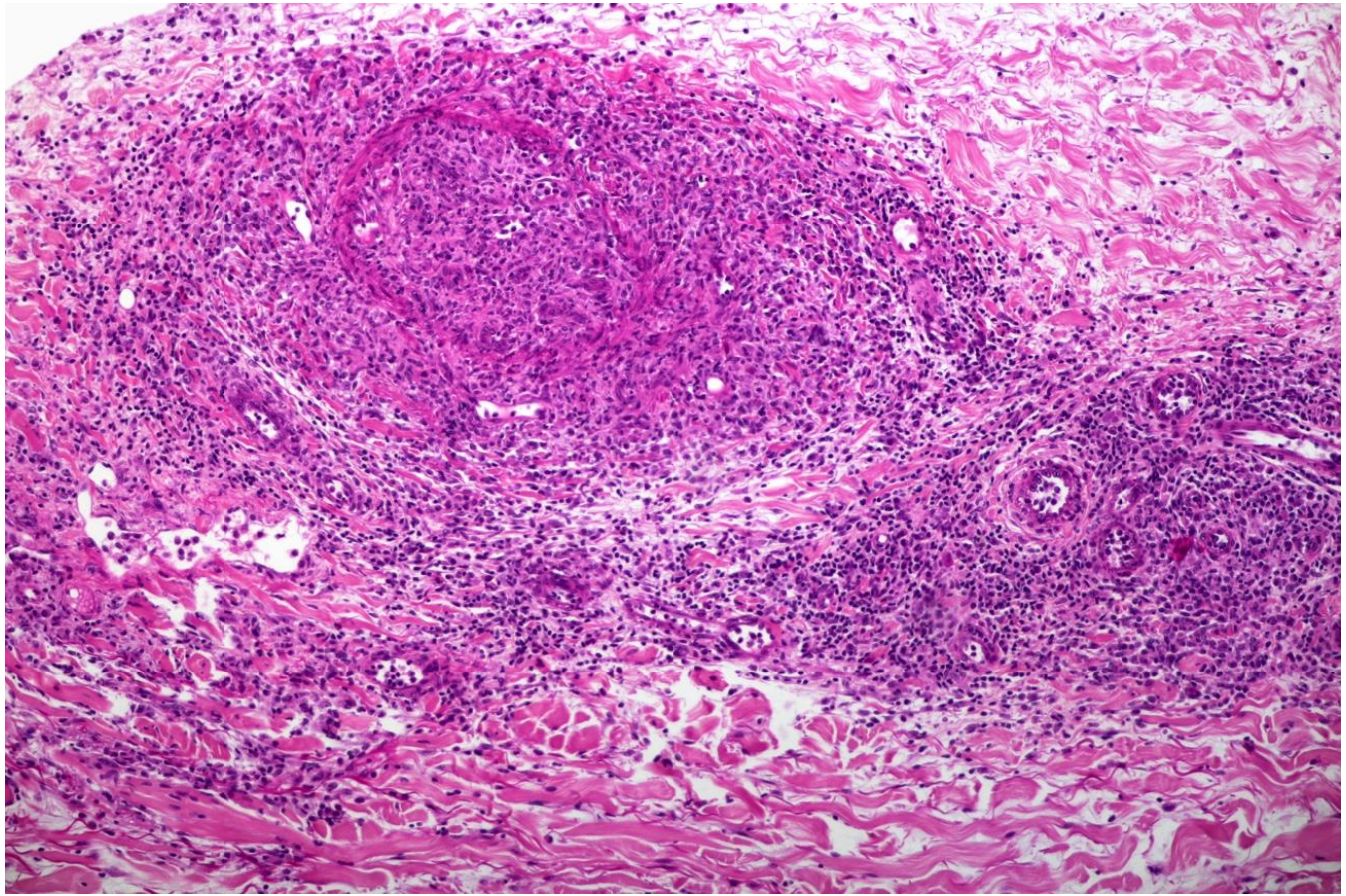

Autres « vascularites »

La vascularite comme « lésion élémentaire »

- *Vascularite lymphocytaire, attention au lymphomes!*
- *Vascularites chroniques : EED/GF*
- *Vascularites « accompagnatrices »*
  - *Dermatoses neutrophiliques*
  - *Infections*

Dermatoses avec « vascularite lymphocytaire »

- **Une lésion élémentaire utile**
- **Réalité physiopathologique discutable et discutée!**
- **Véritable vascularite lymphocytaire : rare :**
  - **Capillarites purpuriques et pigmentaires**
    - *Lichen aureus*
    - *Purpura de Majocchi*
    - *Purupura de Schamberg*
  - **Lupus et dermatoses induites par le froid**
    - Lupus-engelure et engelures
    - Maladie de Degos
  - **Infections (Rickettsiose (FBM))**
  - **Pityriasis lichénoïde aigu**
  - **Lymphomes angiotropes et angio-destructeurs (EBV+++)**

Lichen aureus/purpuricus

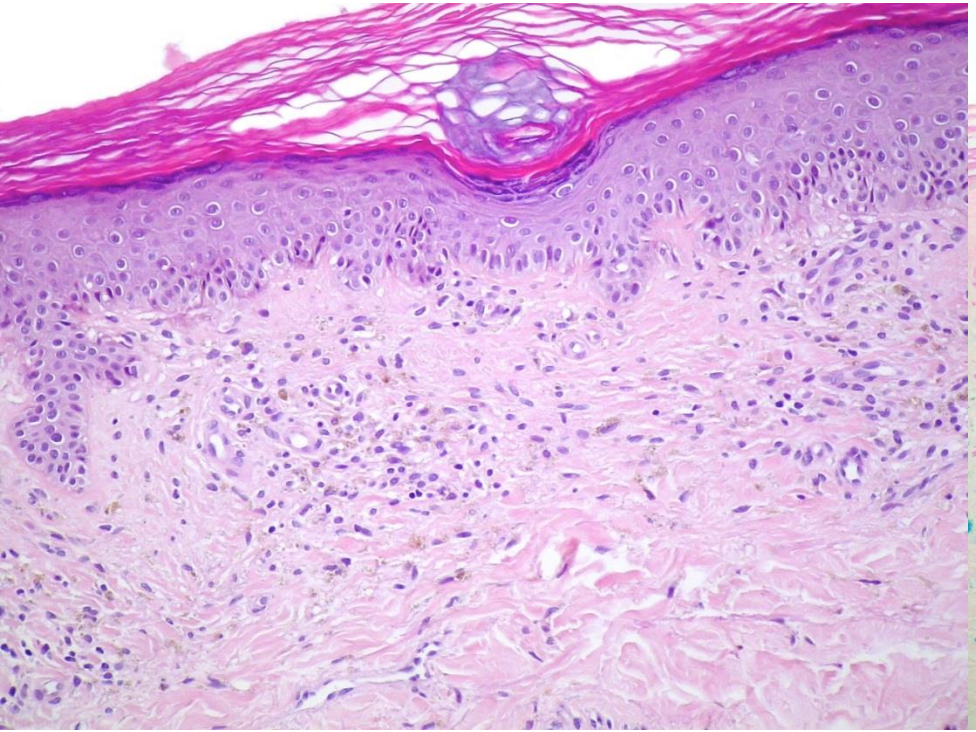

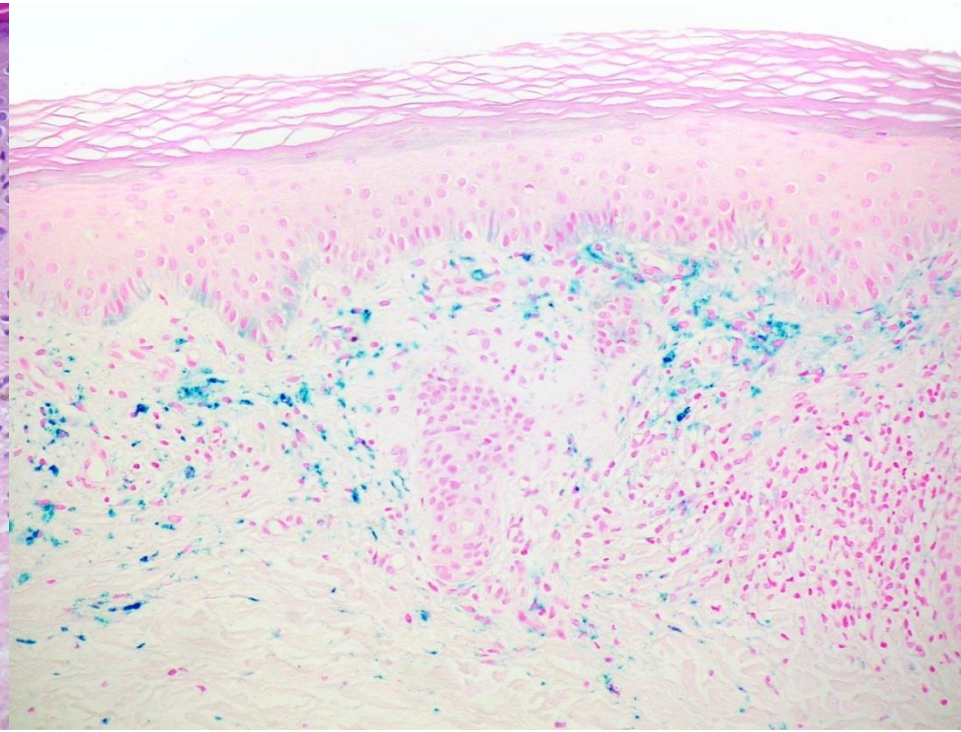

Capillarite purpurique?

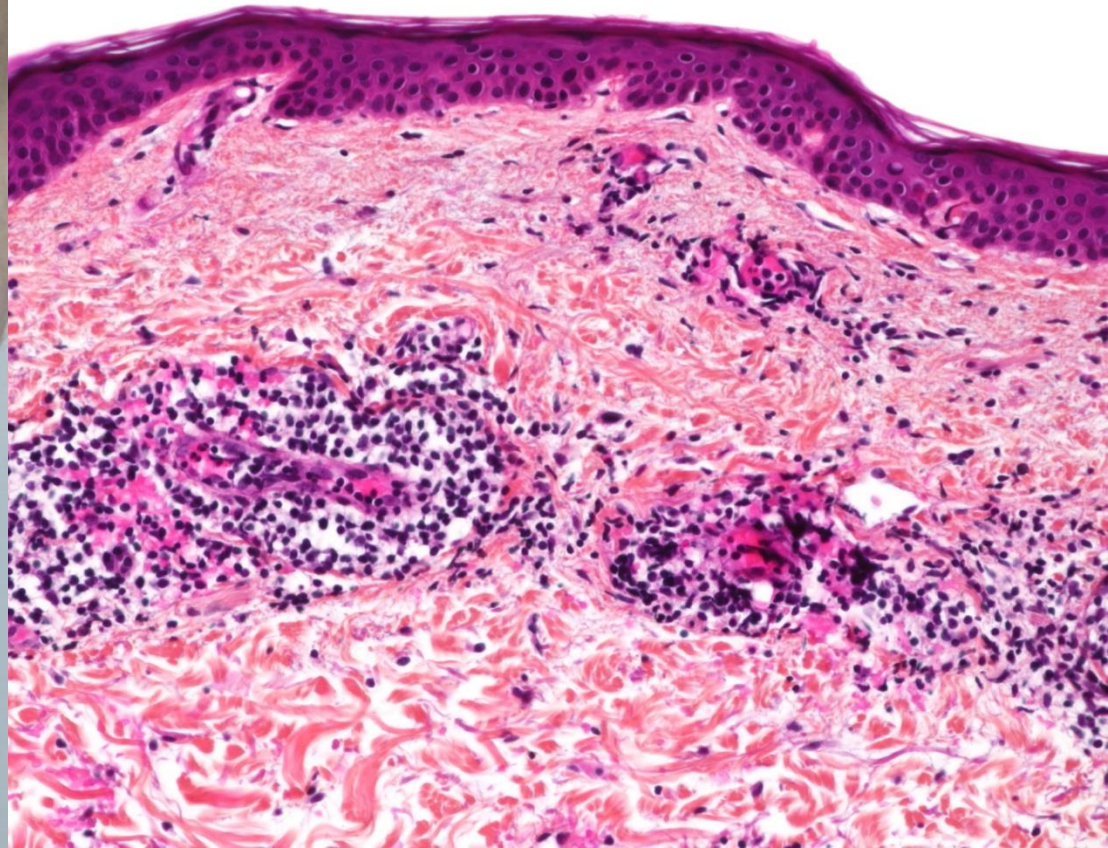

Capillarite purpurique… localisation de LB du manteau!

CD20

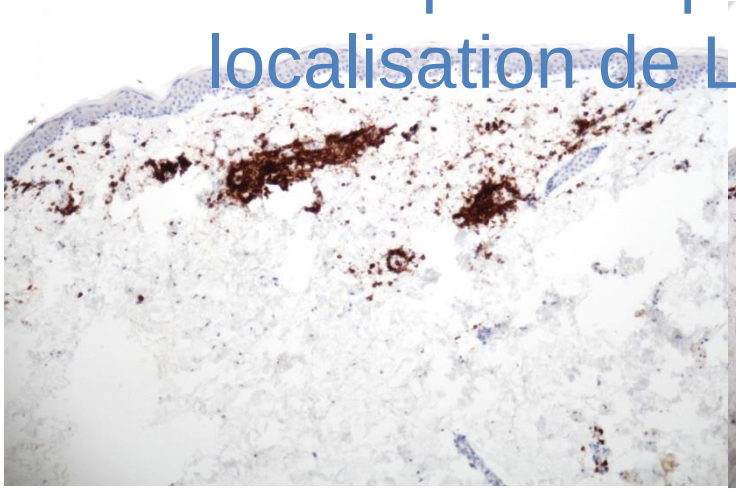

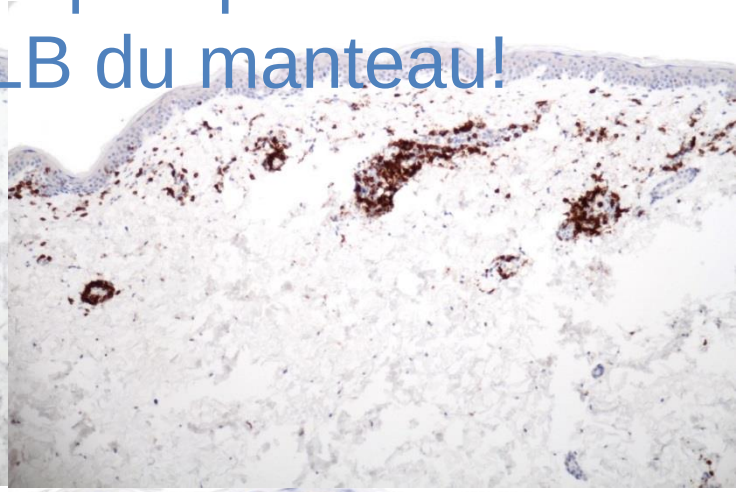

CD3

CD5

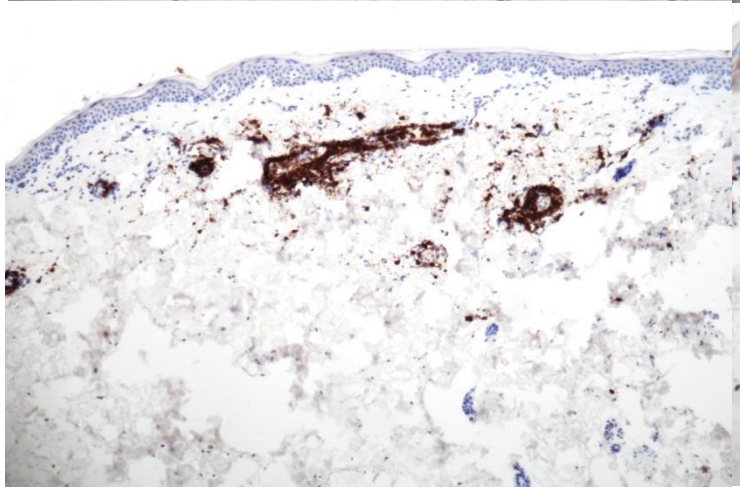

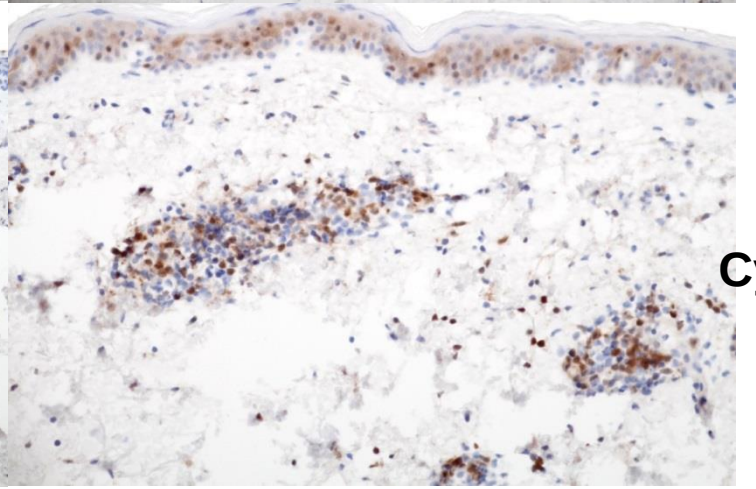

Cyclne D1

MF à type de capillarite purpurique

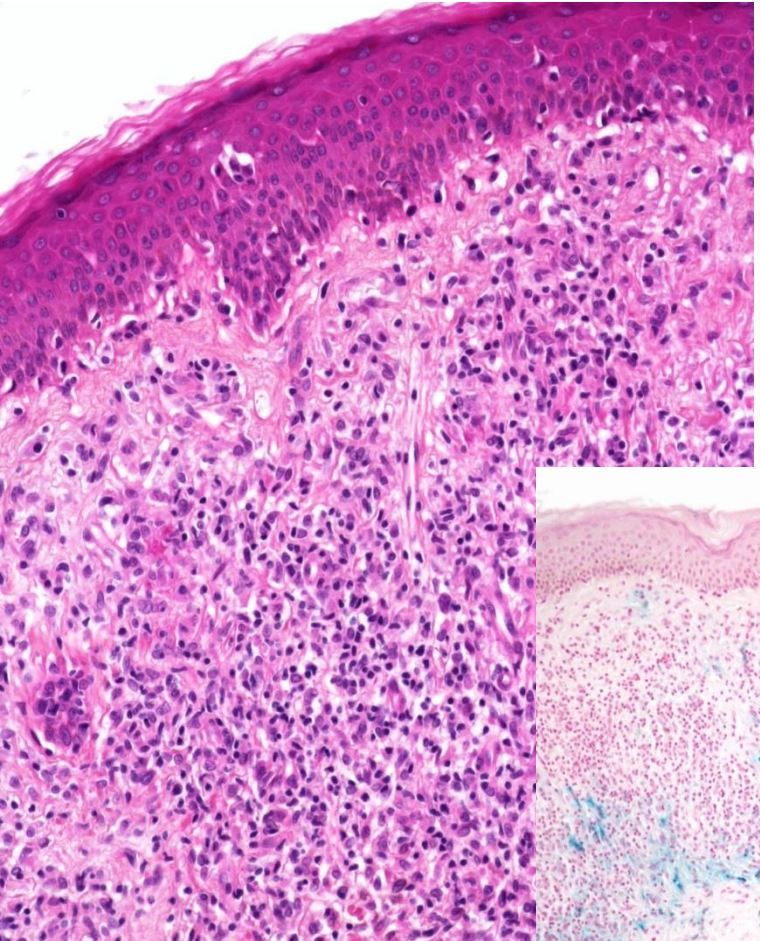

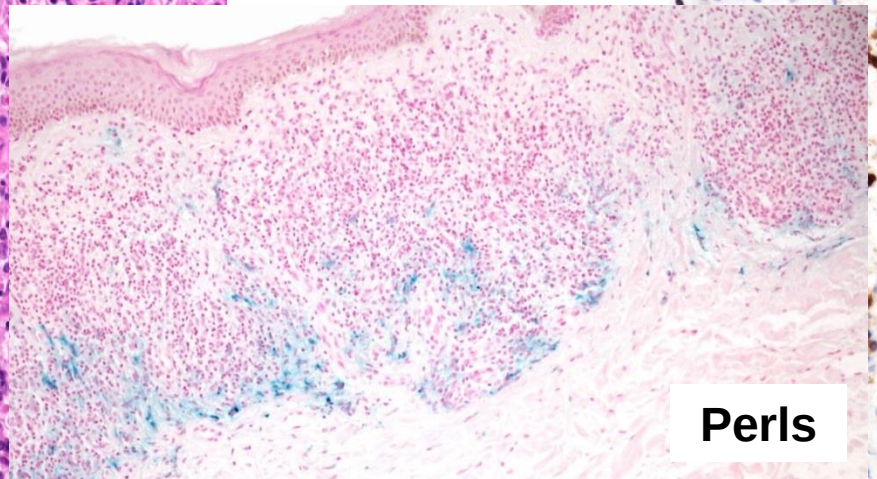

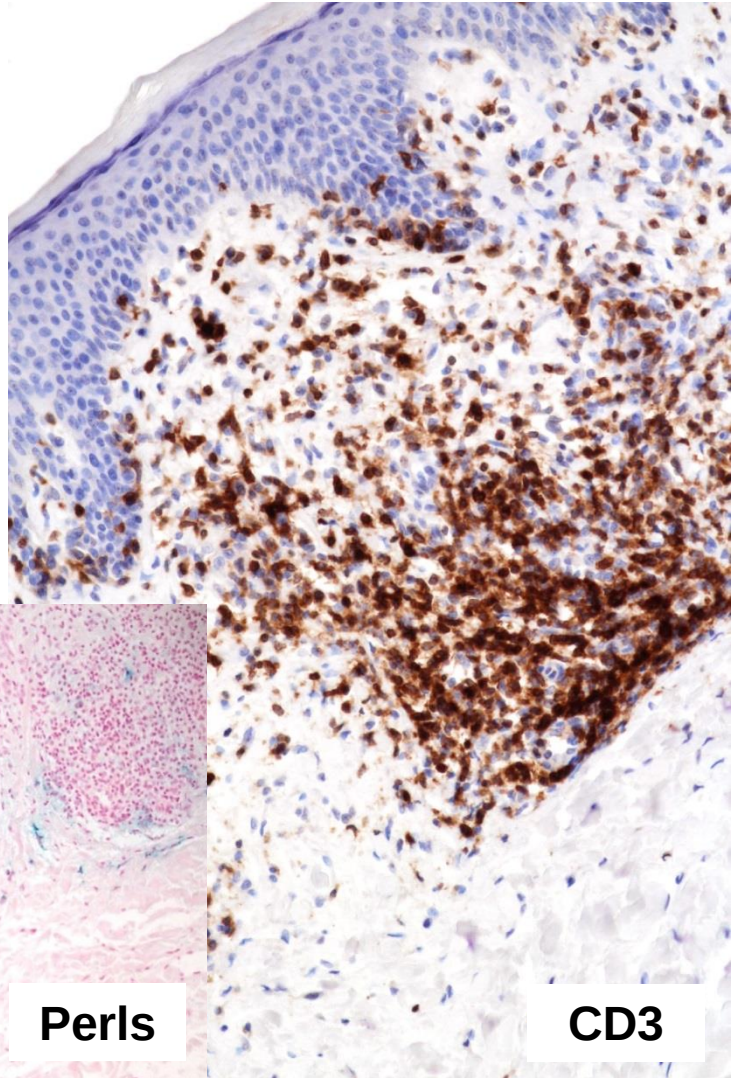

Lymphomes avec vascularite cutanée

- **Mycosis fongoïde à type de vascularite**
- **Papulose lymphomatoïde de type E**
- **Lymphome NK/T de type nasal**
- **Lymphoprolifération et lymphomes B EBV+**
  - Ulcères cutanéo-muqueux
  - LP sur transplantation
  - DLBCL viro-induit I ou II
- **Autres…**

≠

- ***Lymphomes cutanés intravasculaires***
  - ***Lymphomes B+++***

Papulose lymphomatoïde de type E

Kempf W, et al. Am J Surg Pathol 2013;37:1–13.

Papulose lymphomatoïde de type E

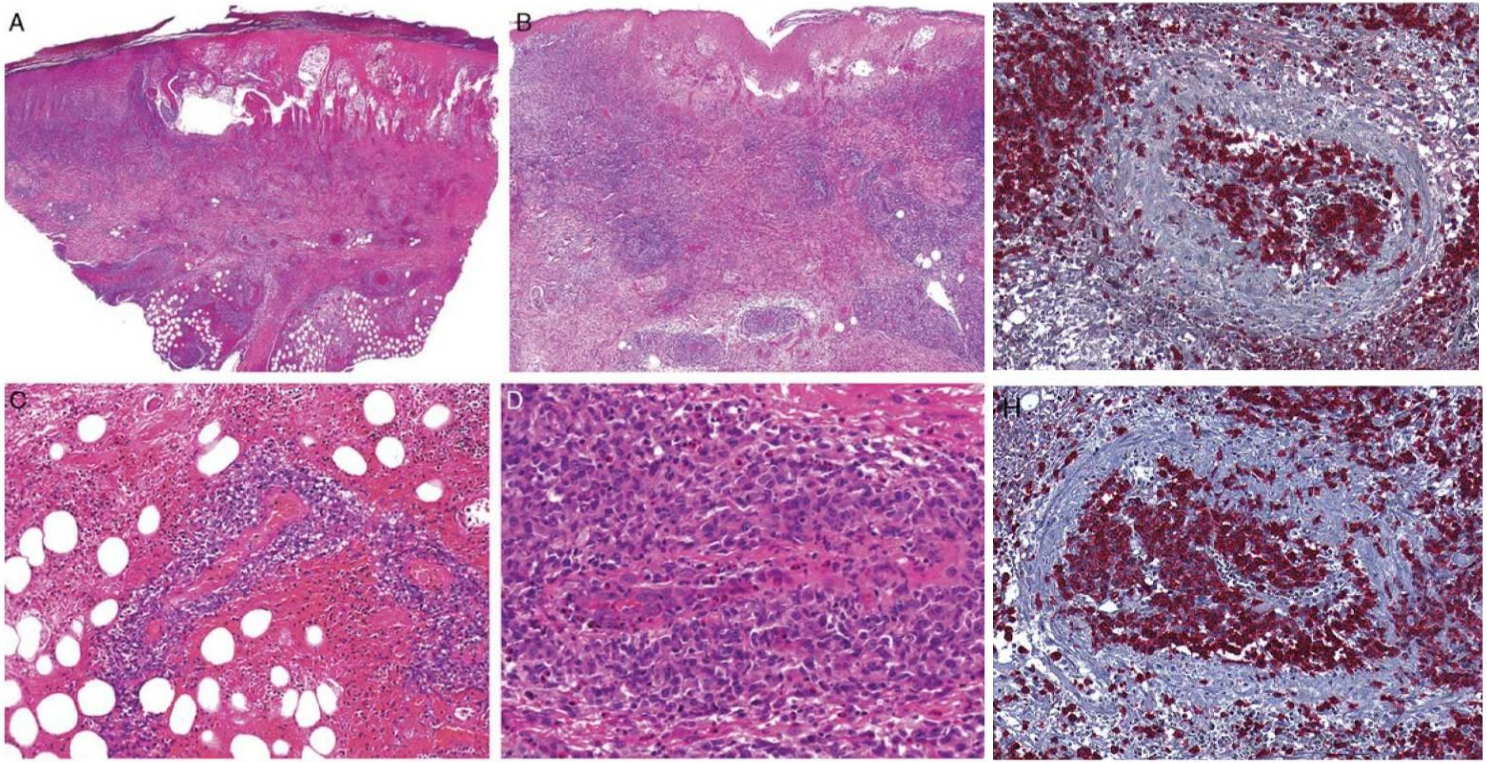

CD30

CD8

Kempf W, et al. Am J Surg Pathol 2013;37:1–13.

Lupus-engelure

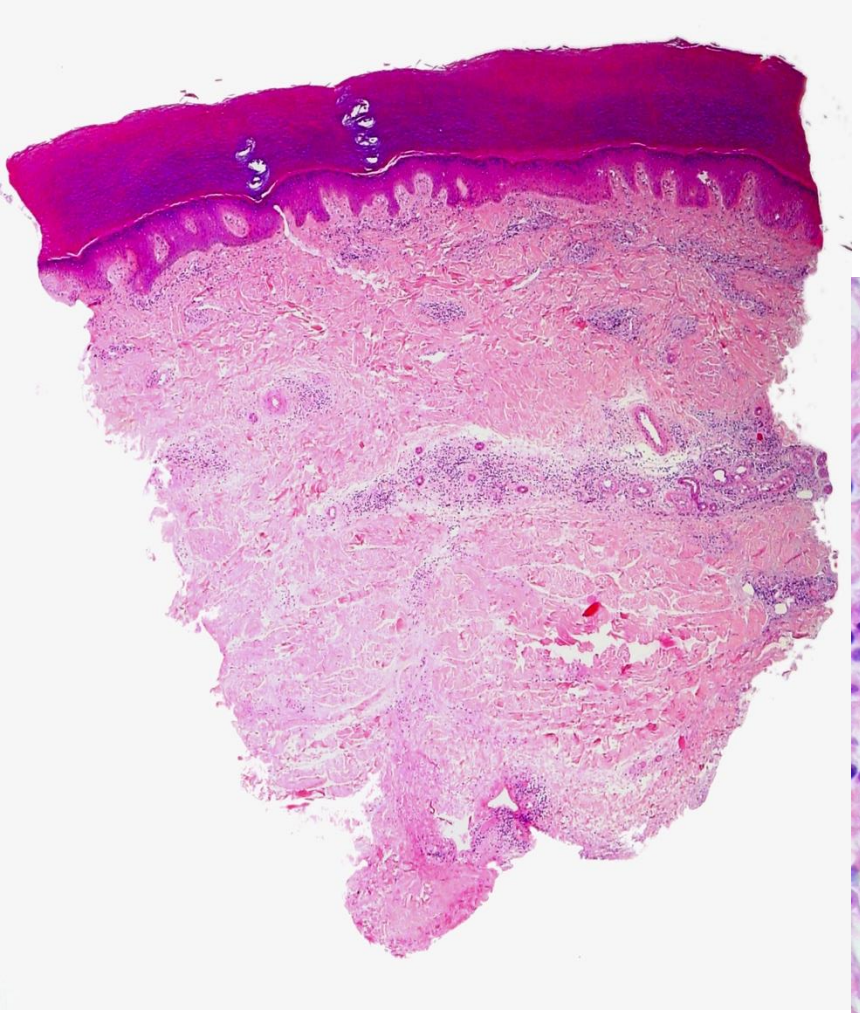

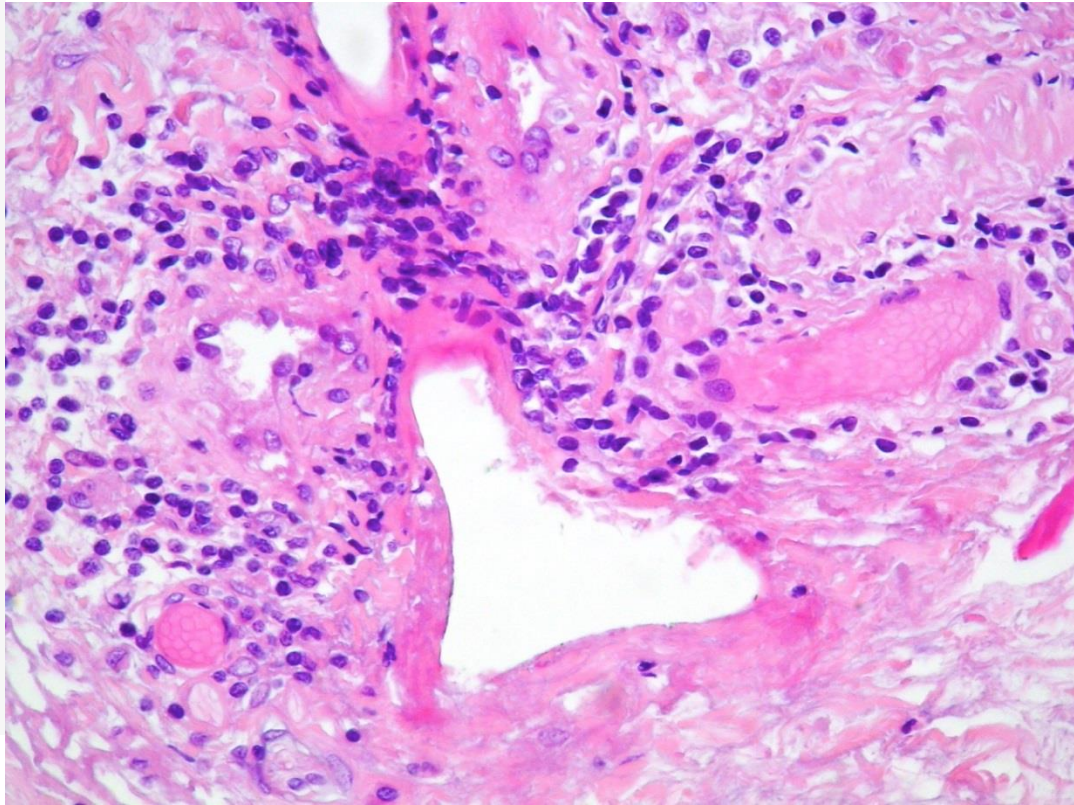

Dermatoses neutrophiliques avec vascularite

- *DN du dos des main et pyoderma*
- *Vascularites chroniques (granulome facial et EED)*

DN du dos des mains et pyoderma superficiel

Figure 1. Ulcerated pustular plaque on the dorsal hand of patient 7.

DN du dos des mains

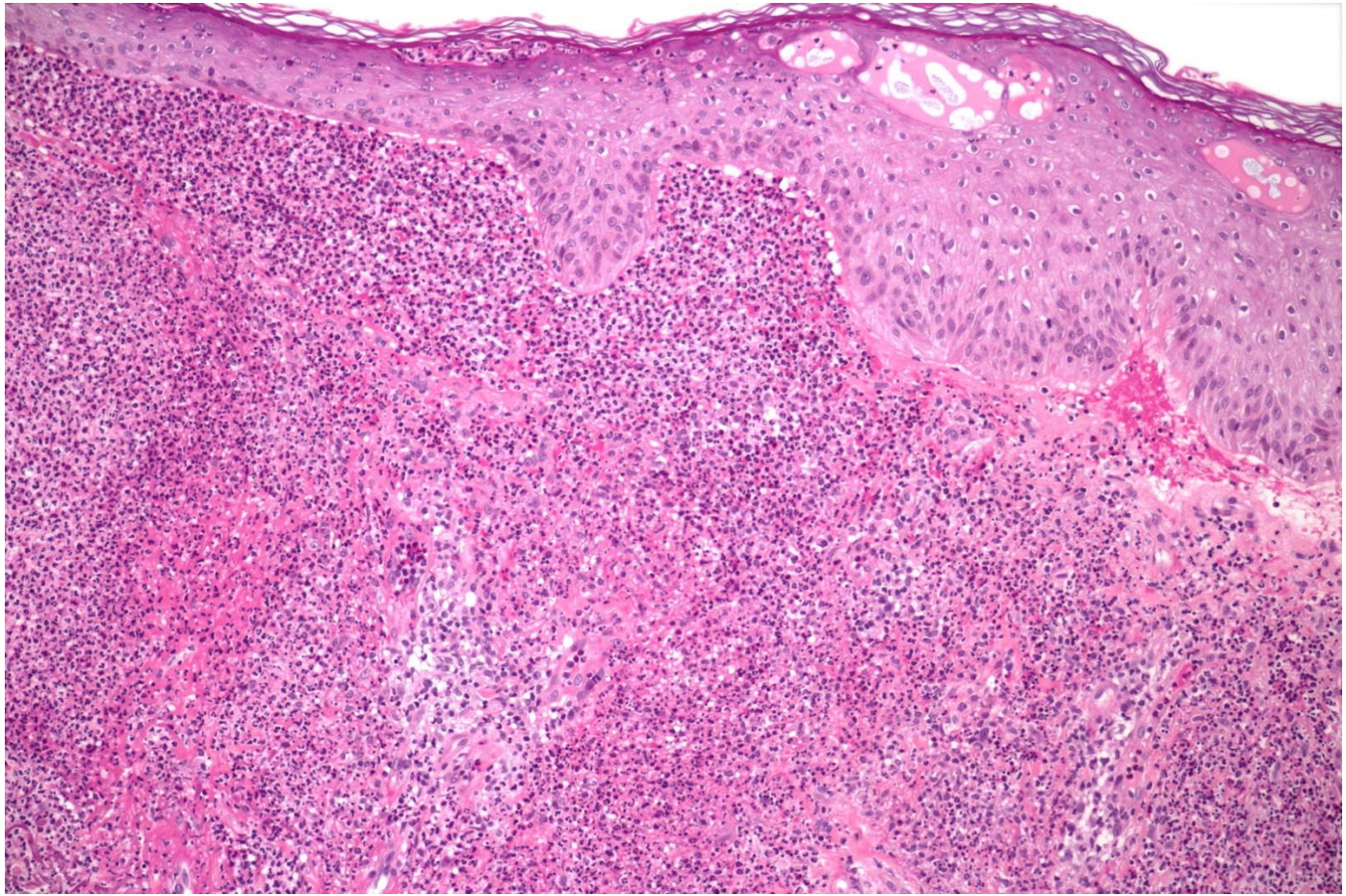

Erythema Elevatum Diutinum
Et
Granulome facial (« de Lever »)

Forme débutante

(Péri)vascularite
leucocytoclasique
+/- éosinophiles

Forme constituée chronique

- (Péri)vascularite leucocytoclasique
- PN éosinophiles
- Lympho/plasmocytes
- Fibrose « storiforme »/bulbe d'oignon
- Dépôts d'hémosidérine

- Formes histiocytaire xanthomisées (EED)

EED en phase débutante

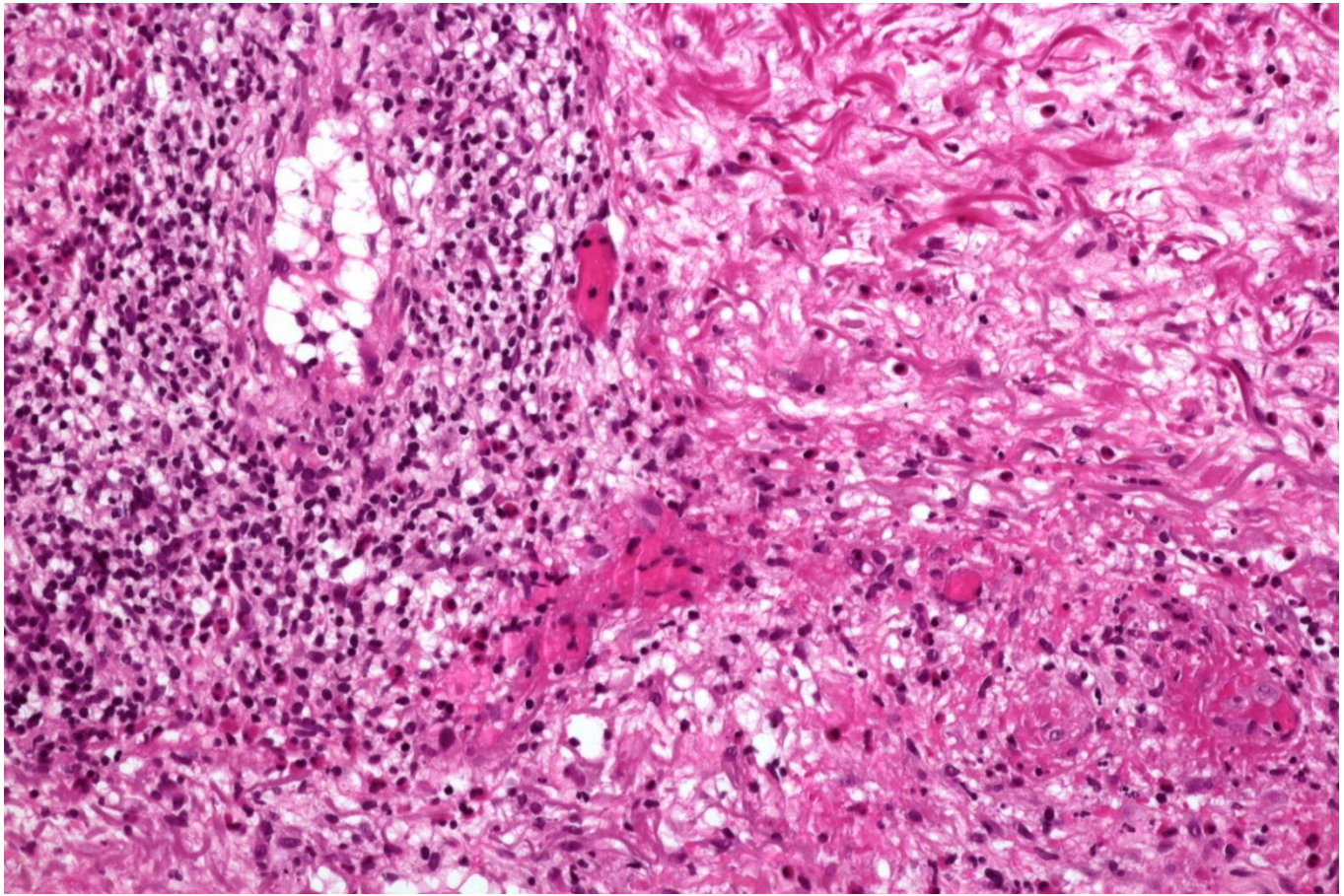

EED en phase chronique pseudo-tumorale

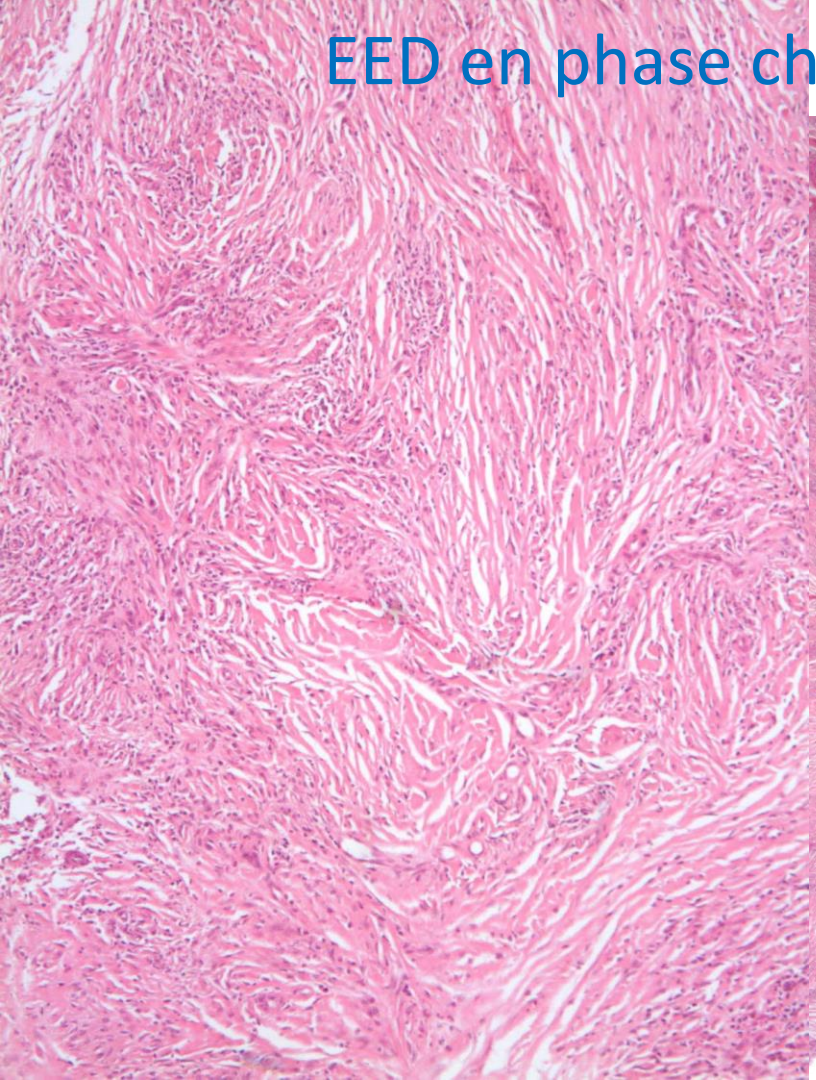

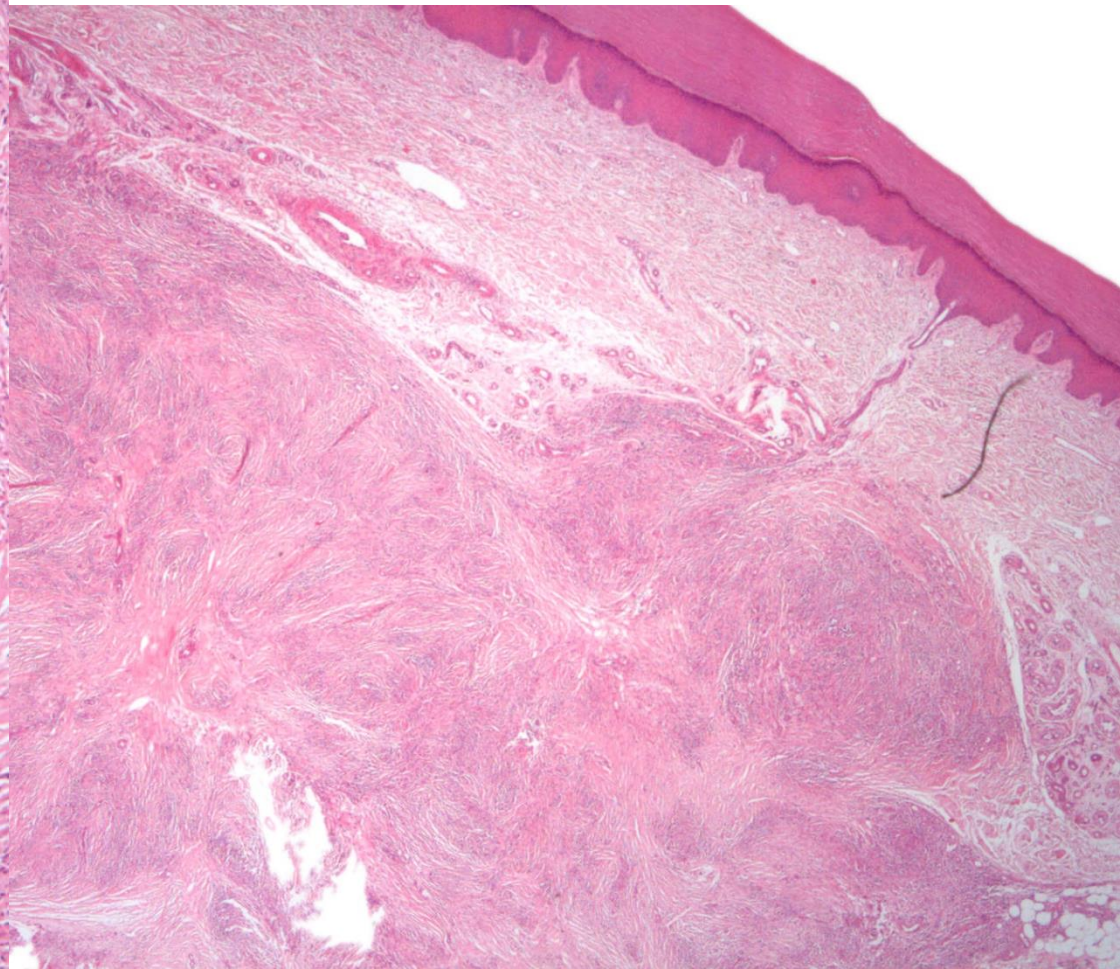

Vascularites infectieuses

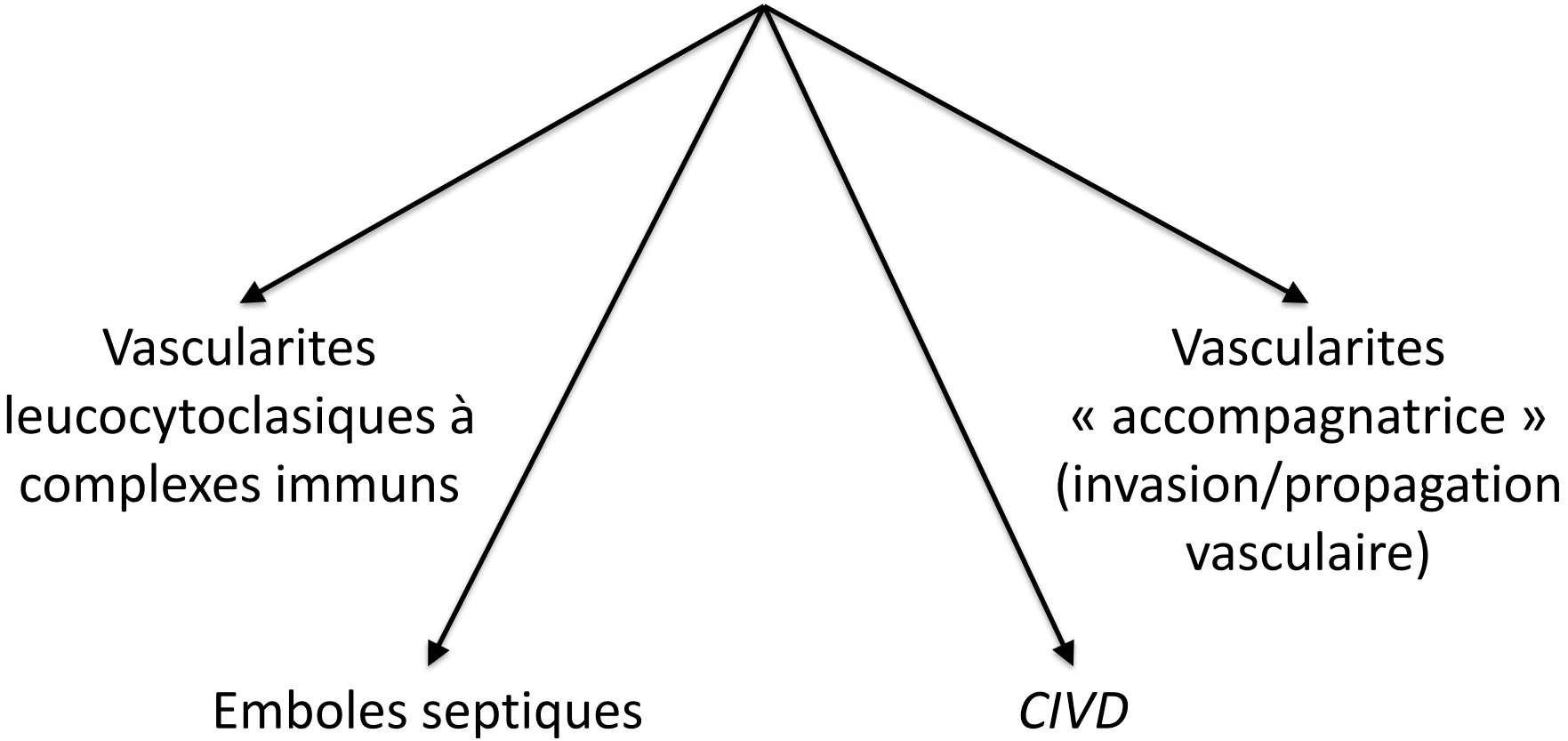

Mucormycose d’inoculation

Livedo extensif de l ’épaule gauche

Mucormycose d'inoculation

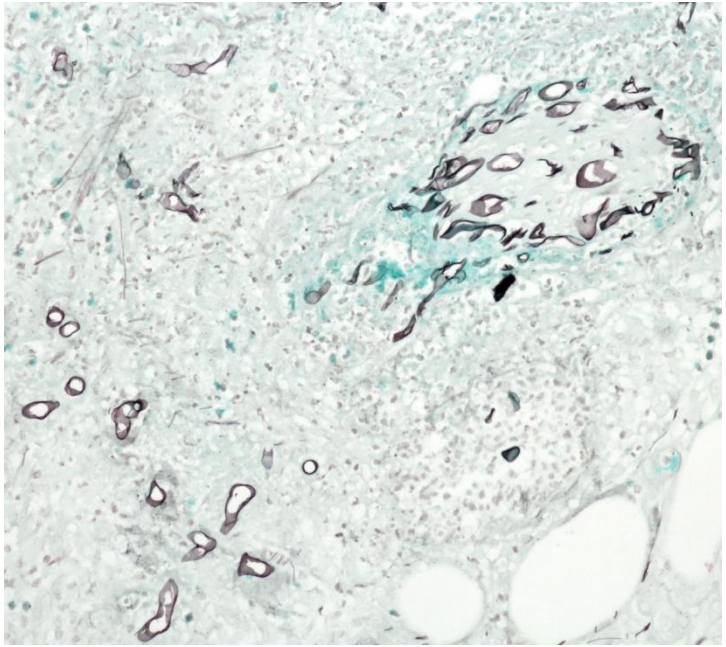

Grocott

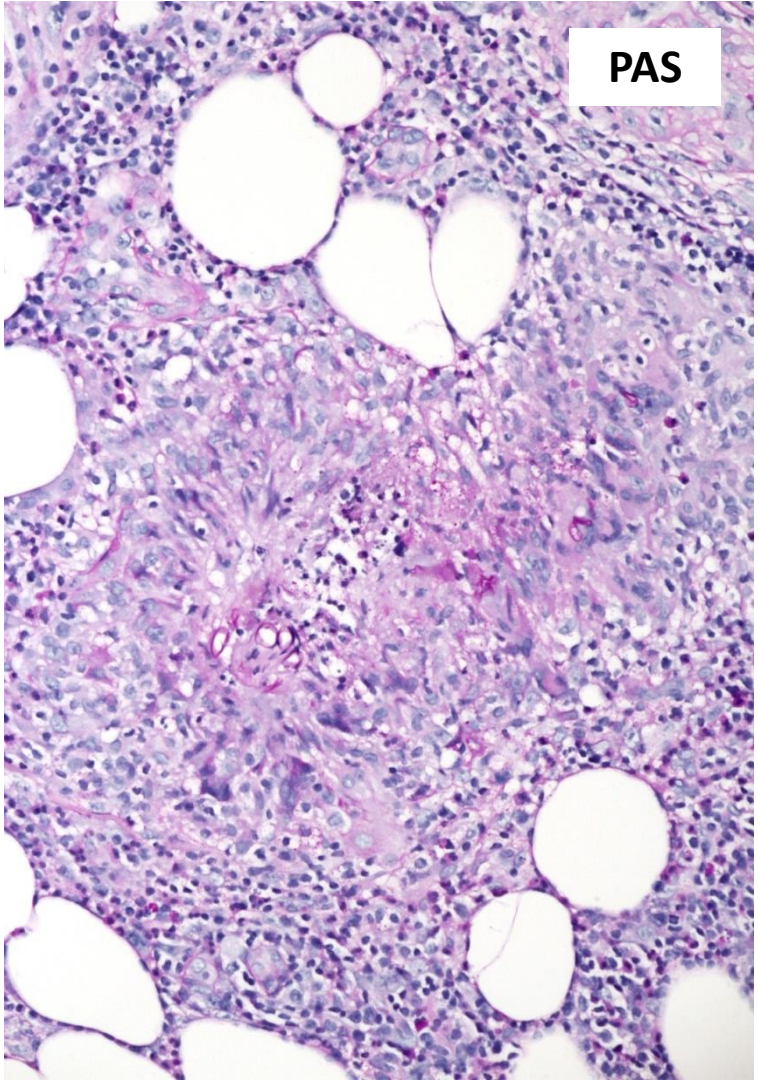

Conclusion

- Le purprua n’est pas toujours une vascularite
- La vascularite leucocytoclasique est la forme la plus fréquente, mais les signe d’orientation étiologique sont rares
- Penser aux vascularites à ANCa si atteinte de Vx à paroi musculaire lisse
- La « vascularite lymphocytaire » accompagne de nombreuses dermatoses
  - Se méfier des lymphomes (EBV)
- Certaines dermatose neutrophiliques s’accompagnent d’une vascularite à PNN