Carrefour Pathologie 2017

NIFT-P: APPORT DE L'ÉCHOGRAPHIE

Dr Gilles Russ

Institut E3M Endocrinologie Maladies Métaboliques et Médecine interne

CPi

Centre de Pathologie et d'Imagerie, Paris 14ème
Unité Thyroïde et Tumeurs Endocrines du Pr Leenhardt
Hôpital La Pitié-Salpêtrière
Université Pierre et Marie Curie - *Paris VI*

Comment raisonne-t-on en échographie thyroïdienne en 2017 ?
EN FAISANT DE LA STRATIFICATION DU RISQUE AU MOYEN DU EU-TIRADS

- Acronyme de European Thyroid Imaging-Reporting and Data System.
- Guidelines 2017 de l'European Thyroid Association
- Un système intégré comportant:
  - Un lexique illustré et un compte-rendu standardisé
  - **Un score pour la stratification du risque de malignité**

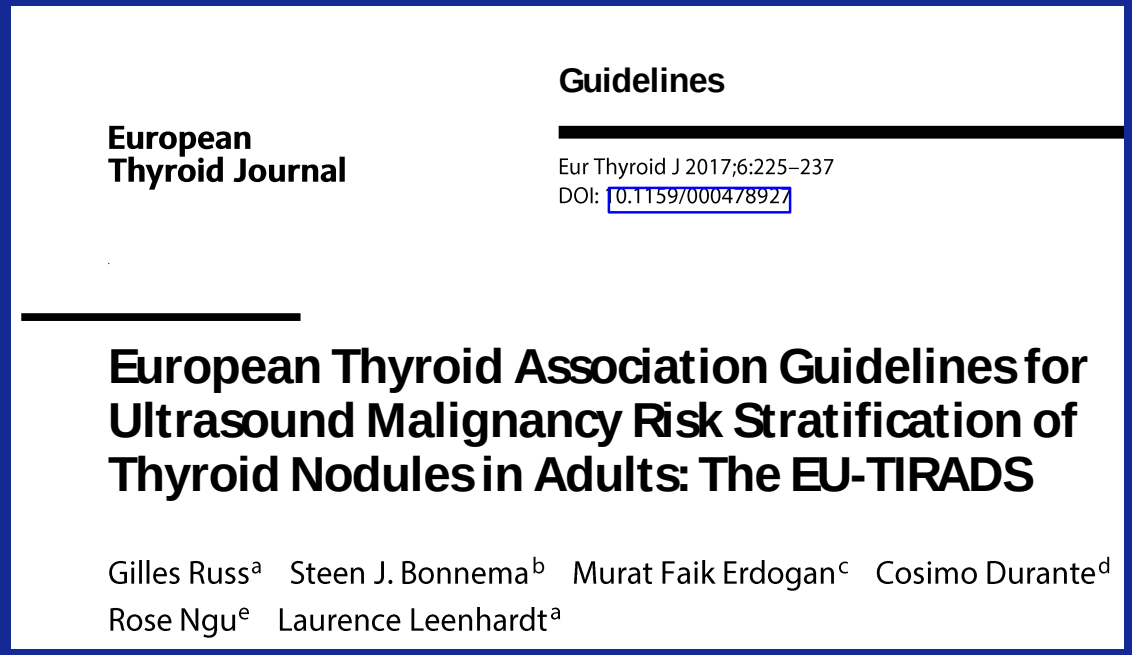

Guidelines

European Thyroid Journal

Eur Thyroid J 2017;6:225–237
DOI: 10.1159/000478927

European Thyroid Association Guidelines for Ultrasound Malignancy Risk Stratification of Thyroid Nodules in Adults: The EU-TIRADS

Gilles Russ[a] Steen J. Bonnema[b] Murat Faik Erdogan[c] Cosimo Durante[d] Rose Ngu[e] Laurence Leenhardt[a]

Le score EU-TIRADS

RECOMMANDATION EU-TIRADS	SCORE EU-TIRADS	SIGNIFICATION	RISQUE DE MALIGNITE VERSUS HISTOLOGIE en %
	1	EXAMEN NORMAL	
R2	2	BÉNIN	≈ 0
R3	3	RISQUE FAIBLE	2% - 4%
R4	4	RISQUE INTERMÉDIAIRE	6% - 17%
R5	5	RISQUE ELEVÉ	26% - 87%

SCORE EU-TIRADS

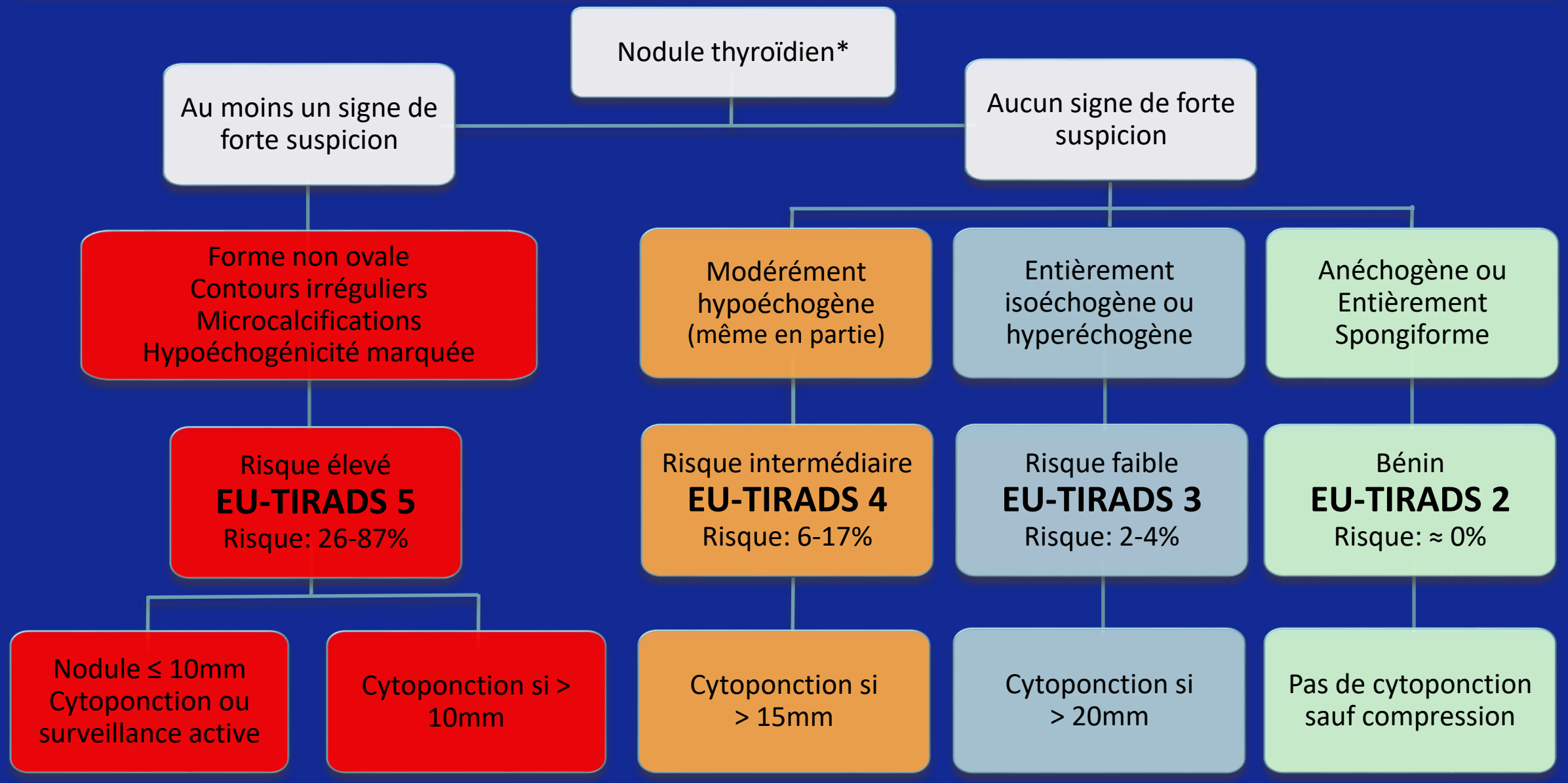

*Cytoponction obligatoire si ganglion suspect associé (ganglion + nodule)

EU-TIRADS 5: RISQUE ÉLEVÉ

AU MOINS UN SIGNE DE FORTE SUSPICION

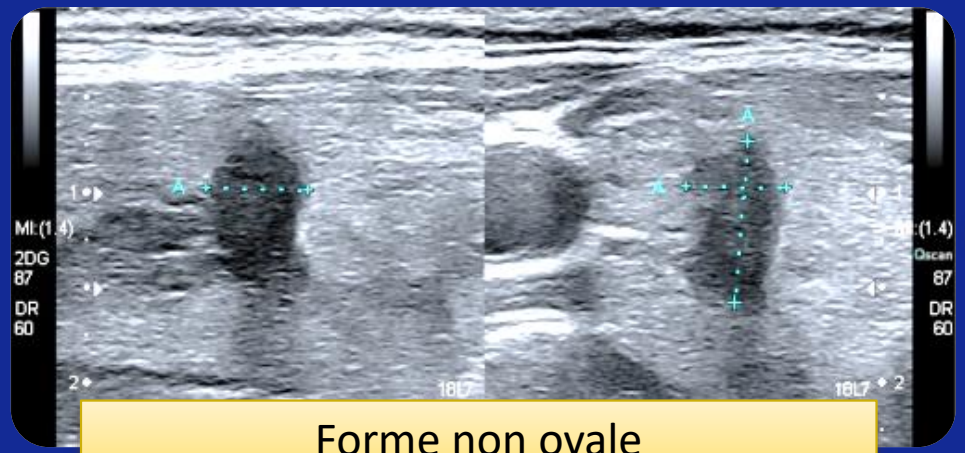

Forme non ovale
Sensibilité: 14-76% Spécificité: 40-99%

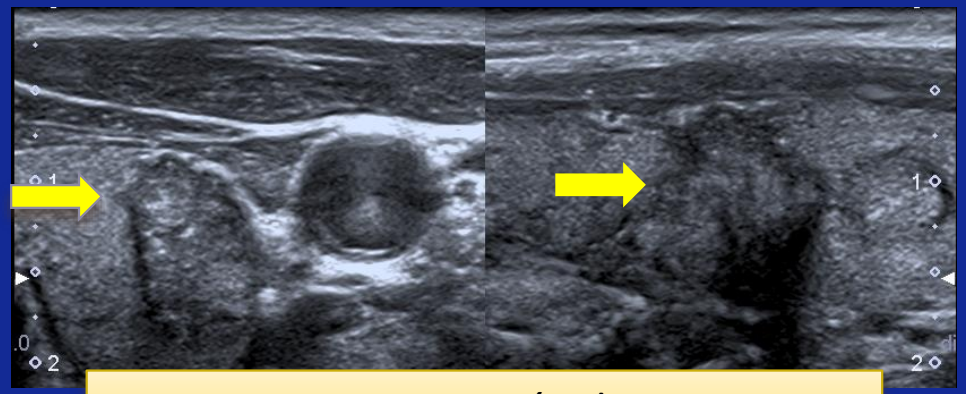

Contours irréguliers
Sensibilité: 22-55% Spécificité: 81-99%

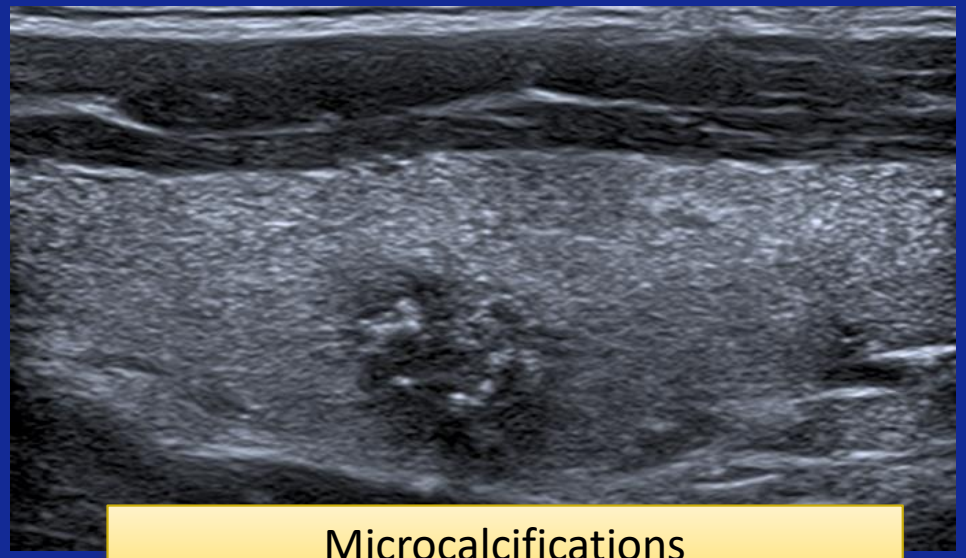

Microcalcifications
Sensibilité: 29-71% Spécificité: 67-99%

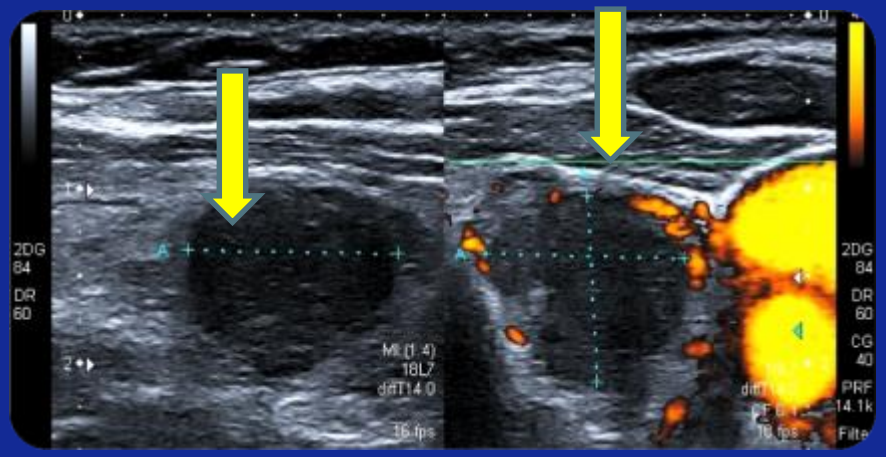

Hypoéchogénicité marquée
Sensibilité: 17-41% Spécificité: 92-100%

EU-TIRADS 4: RISQUE INTERMEDIAIRE

FORME OVALE – CONTOURS REGULIERS - MODEREMENT HYPOECHOGENE

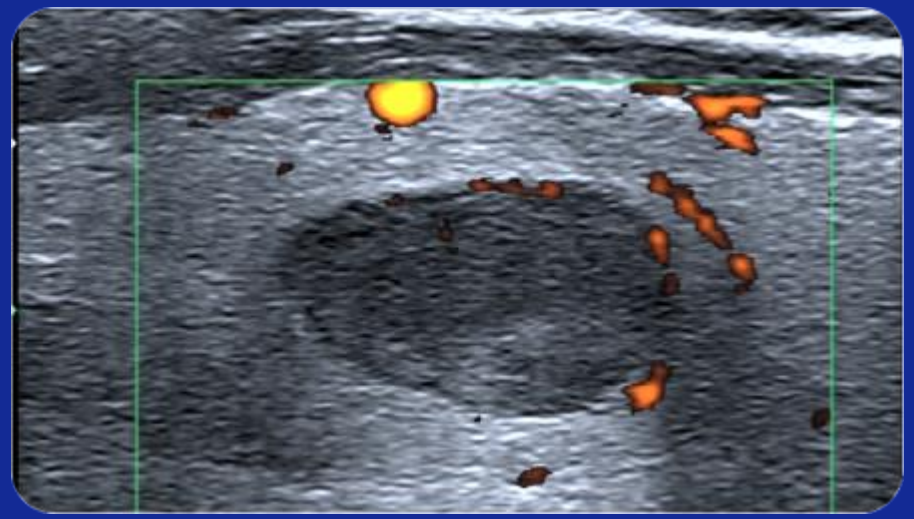

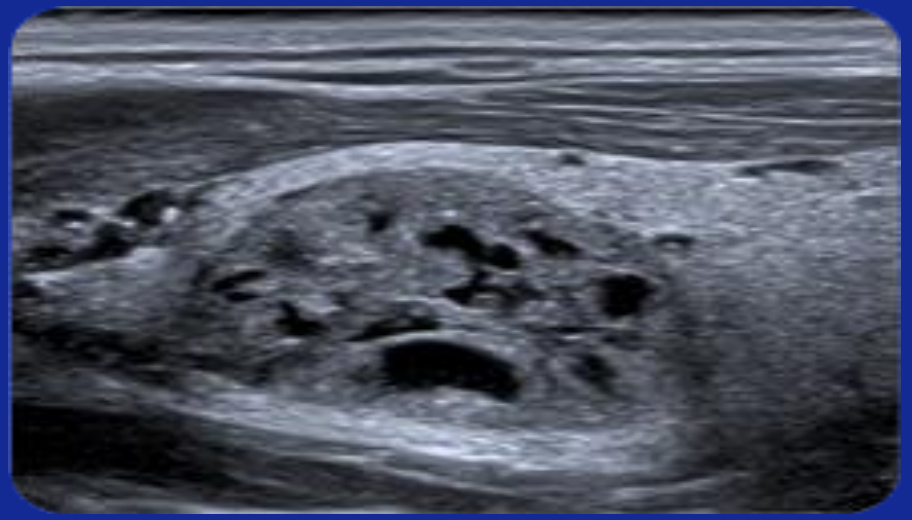

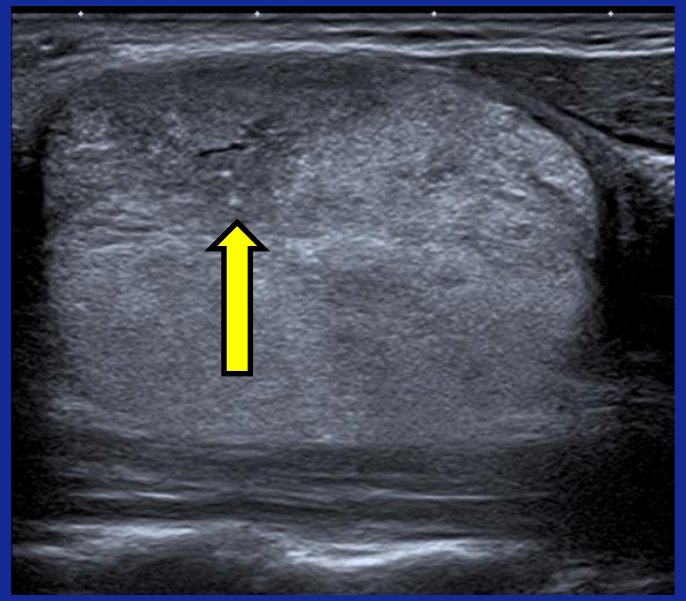

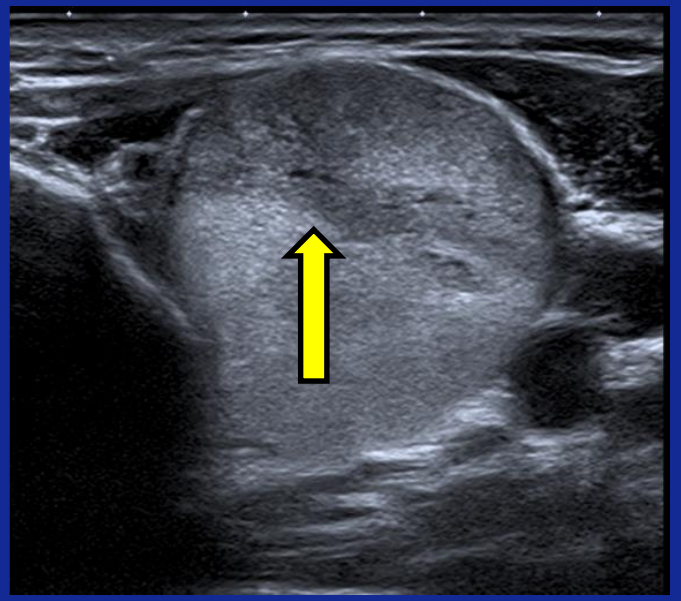

EU-TIRADS 3: RISQUE FAIBLE

FORME OVALE ET CONTOURS REGULIERS – ISOECHOGENE ou HYPERECHOGENE

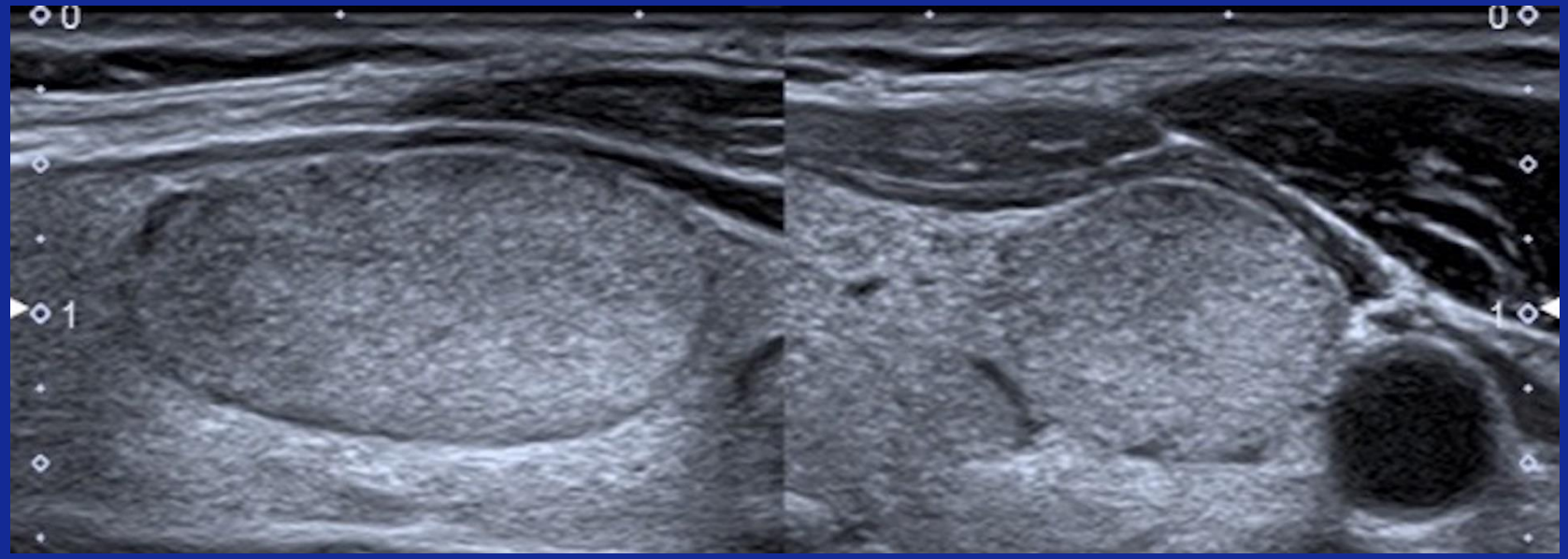

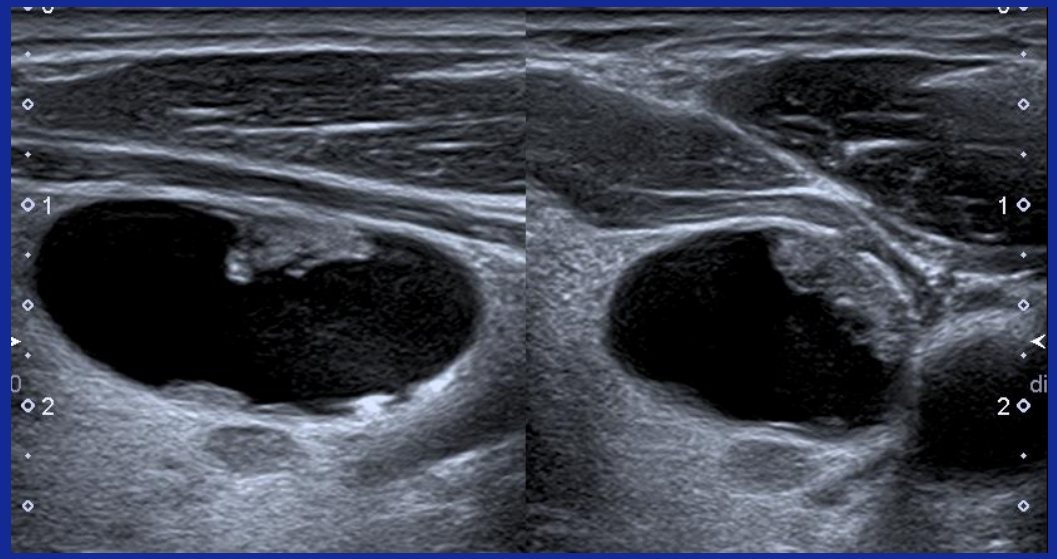

EU-TIRADS 2: BÉNIN

2 SOUS-CATEGORIES

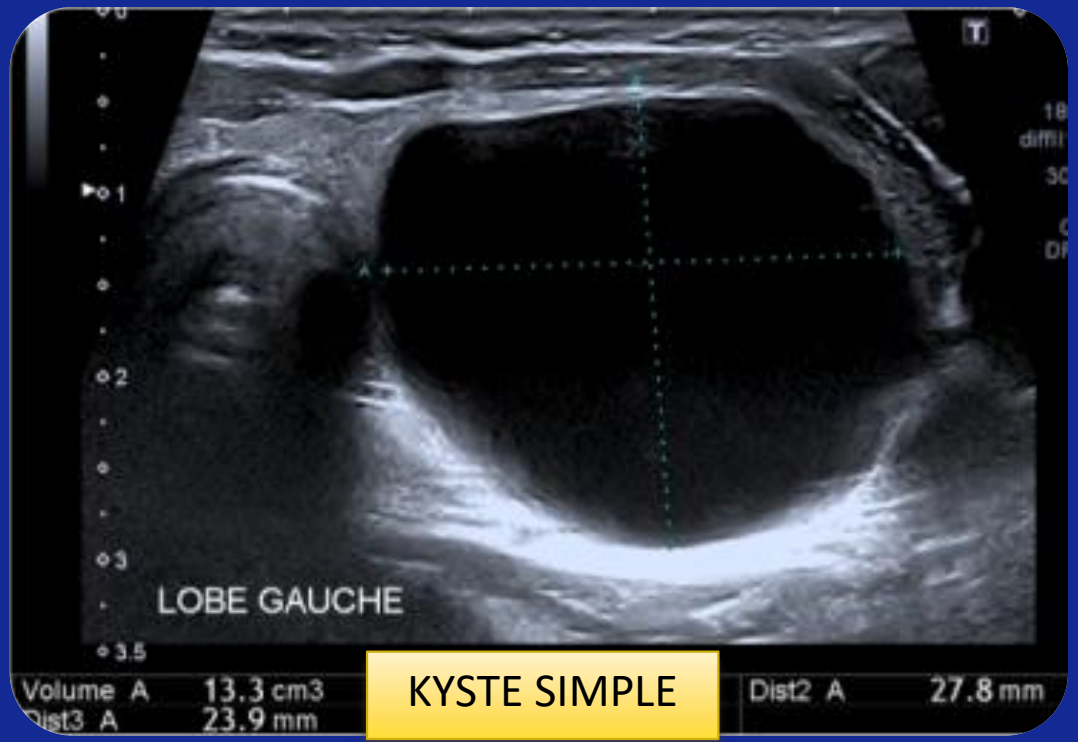

KYSTE SIMPLE

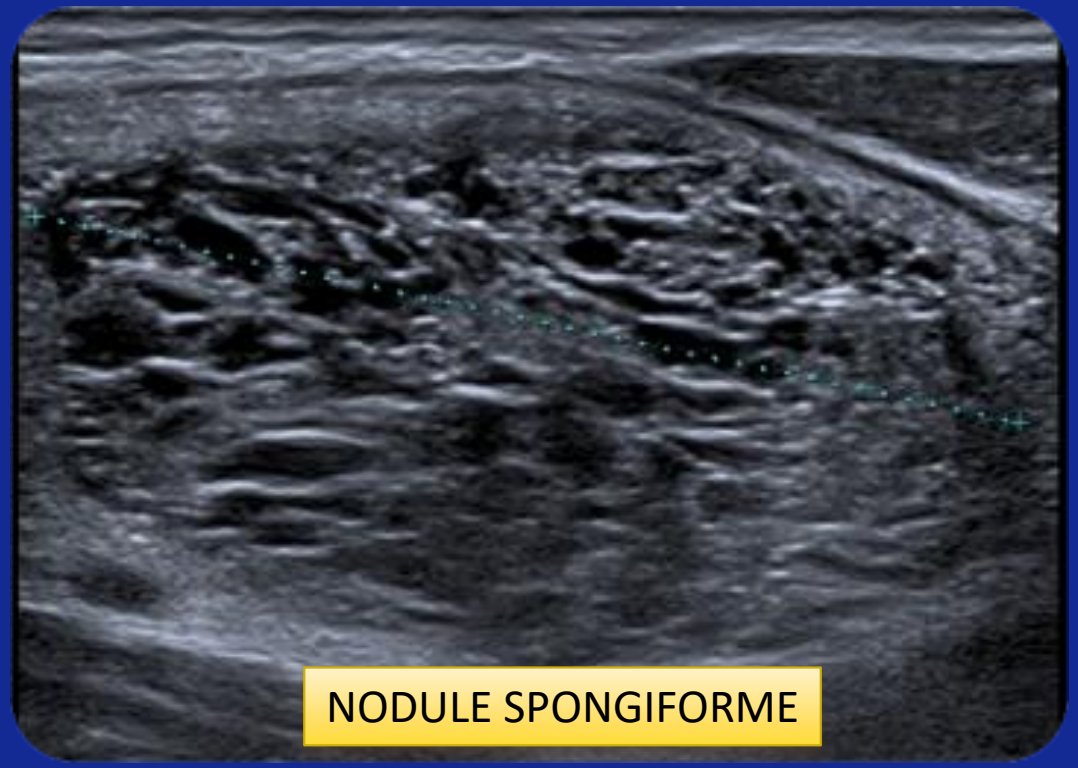

NODULE SPONGIFORME

Quel est l'apport de la stratification échographique du risque de malignité dans les NIFT-P ? Revue de la littérature

Diagn Cytopathol. 2017 Jun;45(6):533-541. doi: 10.1002/dc.23709. Epub 2017 Mar 22.

Sonographic and cytologic differences of NIFTP from infiltrative or invasive encapsulated follicular variant of papillary thyroid carcinoma: A Review of 179 Cases.

Yang GCH[1], Fried KO[2], Scognamiglio T[1].

Clin Endocrinol (Oxf). 2017 Mar 2. doi: 10.1111/cen.13317. [Epub ahead of print]

Ultrasonography and cytology as predictors of noninvasive follicular thyroid (NIFTP) neoplasm with papillary-like nuclear features: importance of the differential diagnosis with the invasive encapsulated follicular variant of papillary thyroid cancer.

Rosario PW[1].

Clin Endocrinol (Oxf). 2017 Mar;86(3):444-450. doi: 10.1111/cen.13263. Epub 2016 Nov 17.

Preoperative differentiation between noninvasive follicular thyroid neoplasm with papillary-like nuclear features (NIFTP) and non-NIFTP.

Hahn SY[1], Shin JH[1], Lim HK[2], Jung SL[3], Oh YL[4], Choi IH[5], Jung CK[6].

Thyroid. 2017 Sep;27(9):1177-1184. doi: 10.1089/thy.2016.0677. Epub 2017 Aug 7.

Role of Ultrasound in Predicting Tumor Invasiveness in Follicular Variant of Papillary Thyroid Carcinoma.

Hahn SY[1], Shin JH[1], Oh YL[2], Kim TH[3], Lim Y[4], Choi JS[1].

Clin Endocrinol (Oxf). 2017 Sep 12. doi: 10.1111/cen.13473. [Epub ahead of print]

Full Text Online — Wiley Online Library

Prevention of total thyroidectomy in noninvasive follicular thyroid neoplasm with papillary-like nuclear features (NIFTP) based on combined interpretation of ultrasonographic and cytopathologic results.

You SH[1], Lee KE[2], Yoo RE[1], Choi HJ[1], Jung KC[3], Won JK[3], Kang KM[1], Yoon TJ[1], Choi SH[1], Sohn CH[1], Kim JH[1].

Quel est l'apport de la stratification échographique du risque de malignité dans les NIFT-P ?

Auteur	Echantillon	Dont NIFT-P	Design Gold standard	Score échographique	CONCLUSION
Yang GCH	179	37	Rétrospectif Relecture ?	≈ TIRADS SIMPLIFIÉ	PAS D'APPORT ☹
Rosario PW	174	120	Non spécifié	ATA	PAS DE ≠ ☹
Hahn SY Clin Endoc	208	34	Rétrospectif Relecture	K-TIRADS	UTILE* 😊
Hahn SY Thyroid	152	48	Rétrospectif Relecture	K-TIRADS - ATA	CORRÉLÉ** 😊
You SH	142	45	Rétrospectif Relecture	K-TIRADS - ATA	UTILE*** 😊

- * Les NIFT-P sont plus rarement des K-TIRADS 5 (15% vs 34%).
- ** Il existe une corrélation positive du K-TIRADS et du score ATA avec le risque d'invasion depuis les NIFT-P vers les CPFV encapsulés infiltrants et les CPFV invasifs.
- *** Tous les NIFT-P étaient à suspicion faible et intermédiaire en échographie: une lobo-isthmectomie est indiquée dans ces cas.

Carcinome papillaire de FORME VÉSICULAIRE →NIFTP ?

Méthodologie de reclassement – Dr Bénédicte Royer

- Relecture de 70 compte-rendus histologiques détaillés de CPFV
- Reclassement en NIFTP si items suivants présents:
  - N0
  - Absence d'invasion extra-thyroïdienne
  - Absence d'infiltration du tissu thyroïdien
  - Bonne limitation de la tumeur
  - Architecture vésiculaire exclusive, ≈ absence de papilles
  - Absence de calcifications (psammomes)
  - Absence de nécrose
  - Mitoses absentes ou rares
  - Pas d'aspects histologiques d'autres types de carcinome papillaire

Carcinome papillaire de FORME VÉSICULAIRE →NIFTP ? RÉSULTATS DU RECLASSEMENT

- 70 cas prouvés histologiquement de CPFV 2011- 2016
- Score TIRADS prospectif au moment de la ponction
- Parmi les 70 cas initialement classés en CPFV:
  - **23 reclassés en NIFTP, soit 33%**
  - 47 restent classés en CPFV

LE SCORE EU-TIRADS PERMET-IL DE DISTINGUER NIFT-P ET CPFV ?

EU-TIRADS	2	3	4	5	p	Taille
NIFT-P (n=23)	0%	13%	87%	0%	0,00004	28mm
CPFV (n=47)	0%	2%	45%	53%		17mm

- La répartition des scores EU-TIRADS est significativement différente entre NIFT-P et CPFV.
- Mais le chevauchement des NIFT-P et des CPFV est important dans les EU-TIRADS 4…qui représentent 58% des cas de la série.

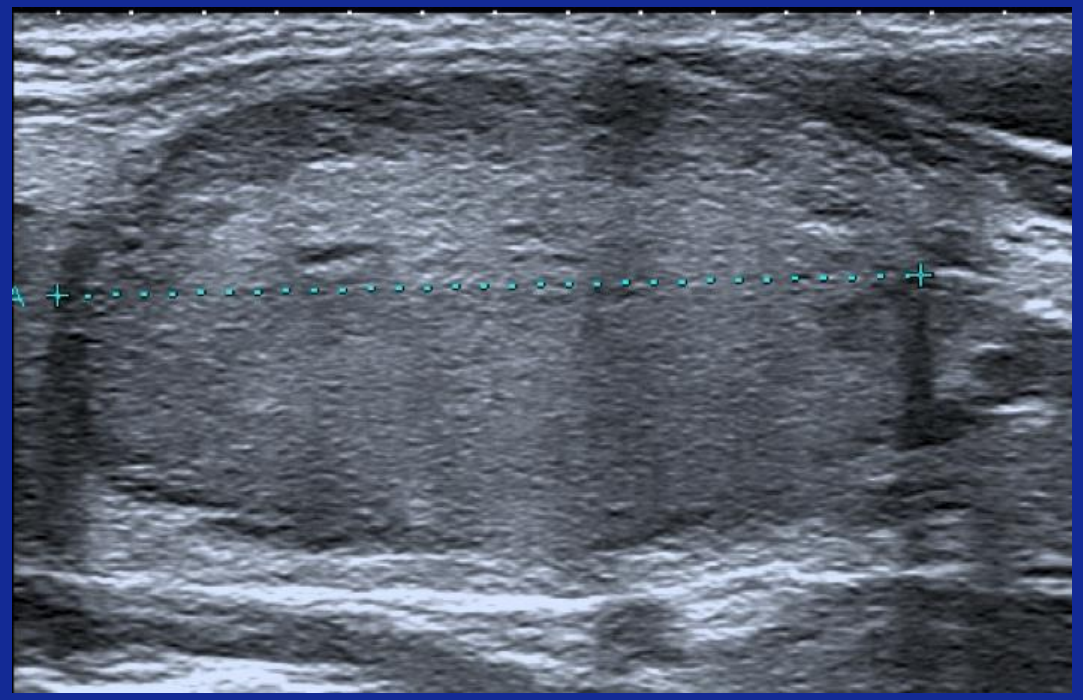

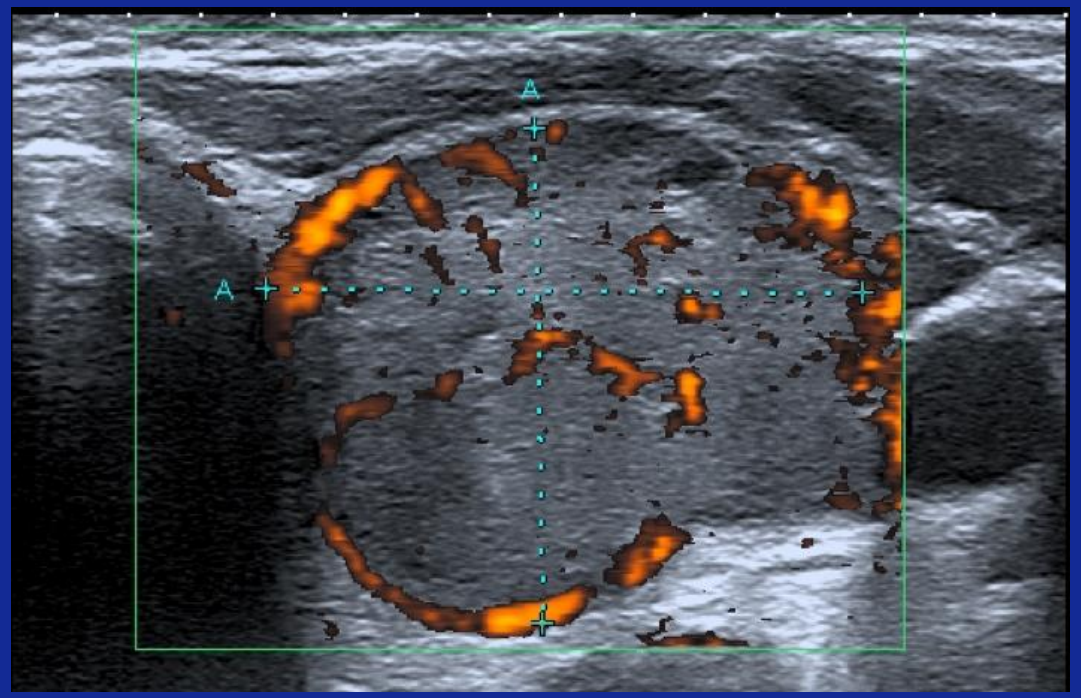

30x21x17mm

EU-TIRADS 3

BETHESDA III

NIFT-P

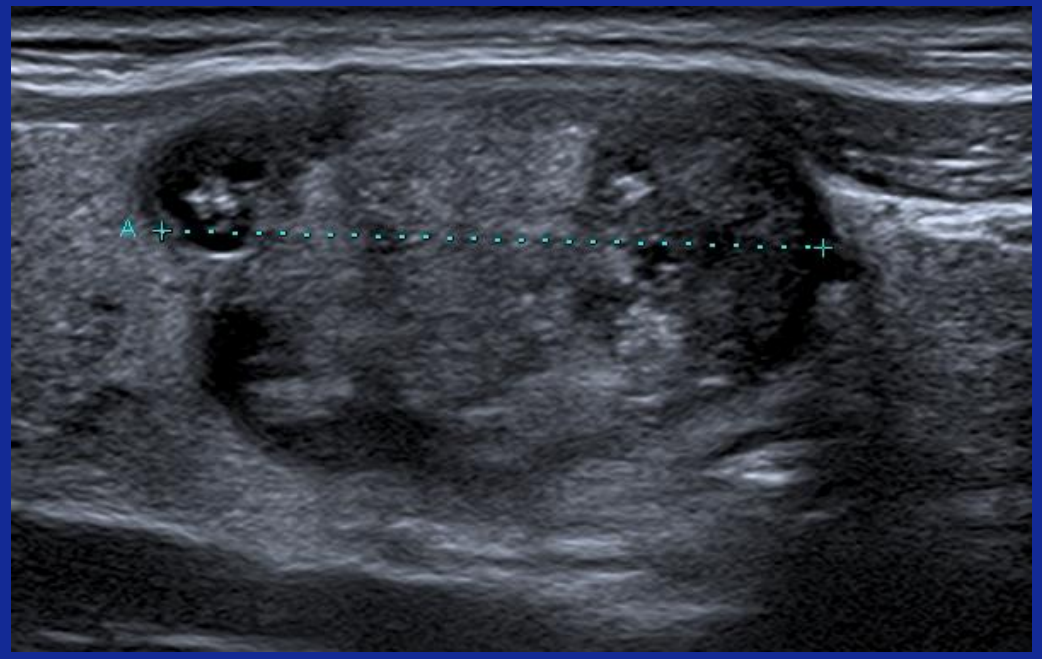

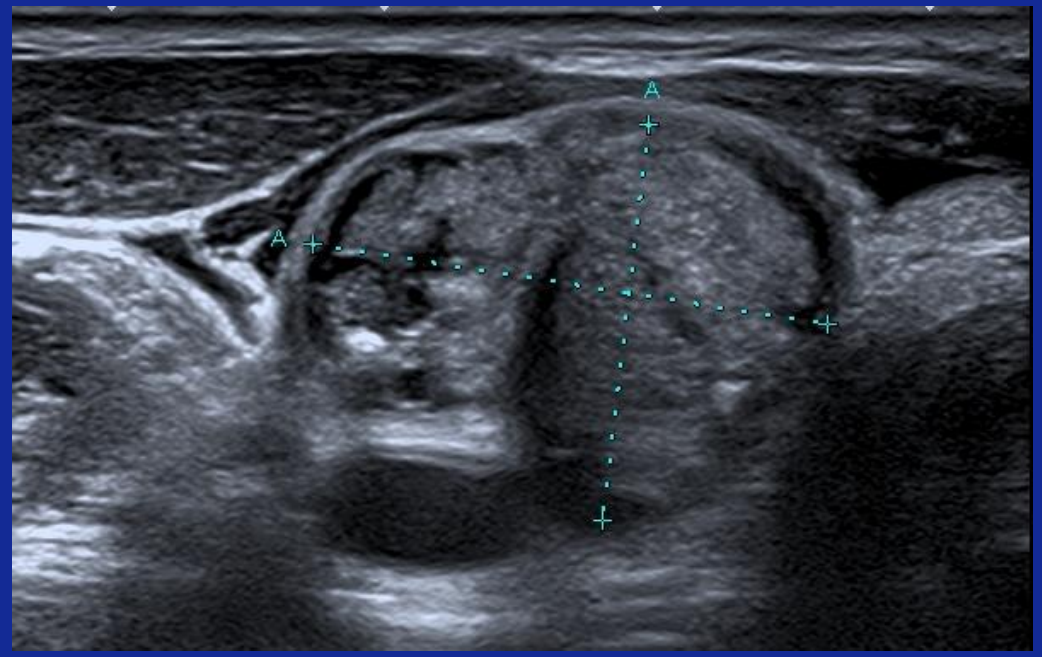

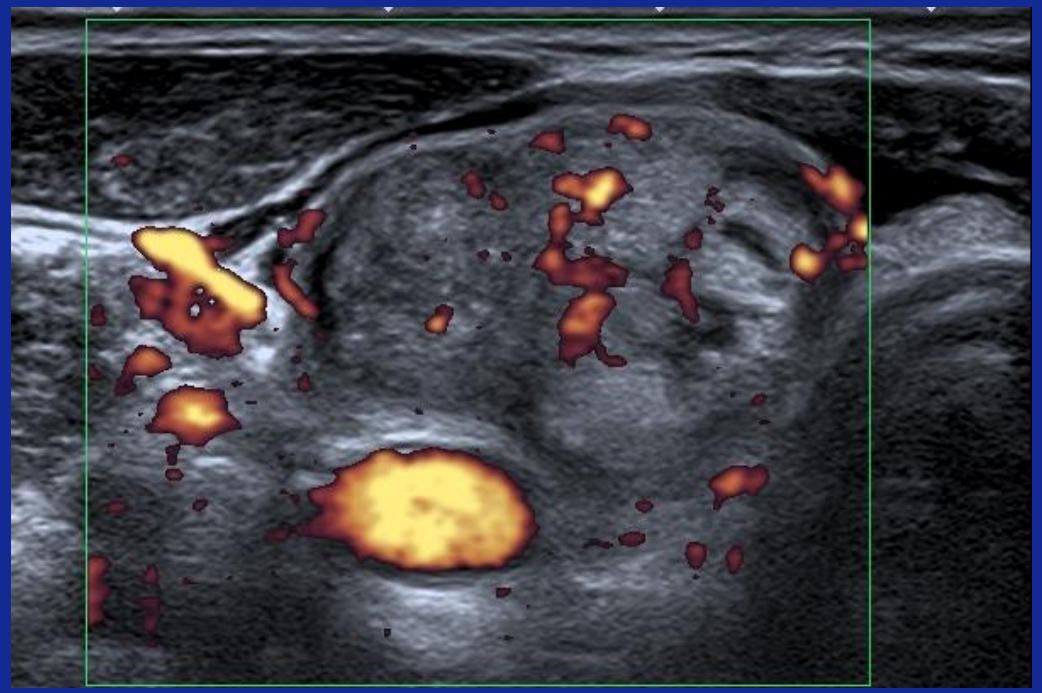

24x19x15mm
EU-TIRADS 5
BETHESDA V
CPFV

QUEL EST DONC L'APPORT DU SCORE EU-TIRADS DANS LES NIFT-P ?

- A l'anatomopathologiste:
  - Si EU-TIRADS 3: NIFT-P très probable
  - Si EU-TIRADS 5 : carcinome très probable

- Au chirurgien:
  - Si EU-TIRADS 3: lobo-isthmectomie
  - Si EU-TIRADS 5: thyroïdectomie d'emblée

- Si métastase ganglionnaire : carcinome

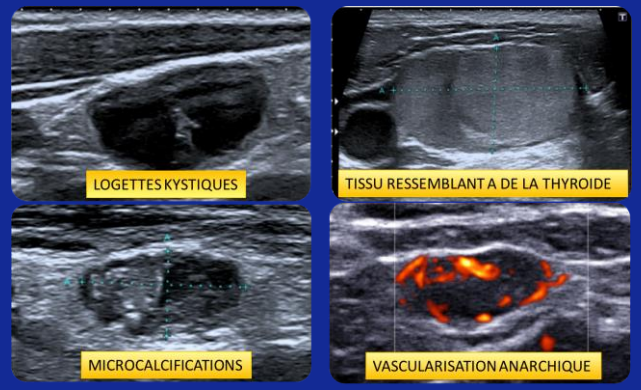

- Toutefois, le niveau de preuve est modéré (rétrospectif).

CONCLUSIONS

- **Le EU-TIRADS** est un système échographique de stratification du risque de malignité.
- **La répartition des scores EU-TIRADS est significativement différente entre NIFT-P et CPFV**.

- **Les NIFTP** sont:
  - Pour la plupart EU-TIRADS 4
  - Parfois EU-TIRADS 3
  - Jamais EU-TIRADS 5

- **L'anatomopathologiste peut moduler ses hypothèses diagnostiques et le chirurgien l'extension de son geste d'éxérèse en fonction du score EU-TIRADS.**

DONNEES DE NOTRE SERIE RETROSPECTIVE
LA CYTOLOGIE PEUT-ELLE DISTINGUER NIFT-P ET CPFV ?

BETHESDA NOMBRE	1	2	3	4	5	6	TOTAL
A7D3	0	0	2	4	26	15	47
NIFTP	0	1	5	9	8	0	23

BETHESDA %	1	2	3	4	5	6	TOTAL
A7D3	0	0	4	9	55	32	47
NIFTP	0	4	22	39	35	0	23
RISQUE		0%	29%	31%	76%	100%	

UN BETHESDA VI EST TOUJOURS UN VRAI FVPTC
LE SCORE BETHESDA ET LE RISQUE DE CPFV SONT CORRÉLÉS