Bergonié
UNICANCER
NOUVELLE-AQUITAINE

Les tumeurs de Stroma Endométrial dans tous leurs états

Sabrina Croce, Institut Bergonié Bordeaux

Carrefour de Pathologie 22 Novembre 2017

Tumeurs du Stroma Endométrial

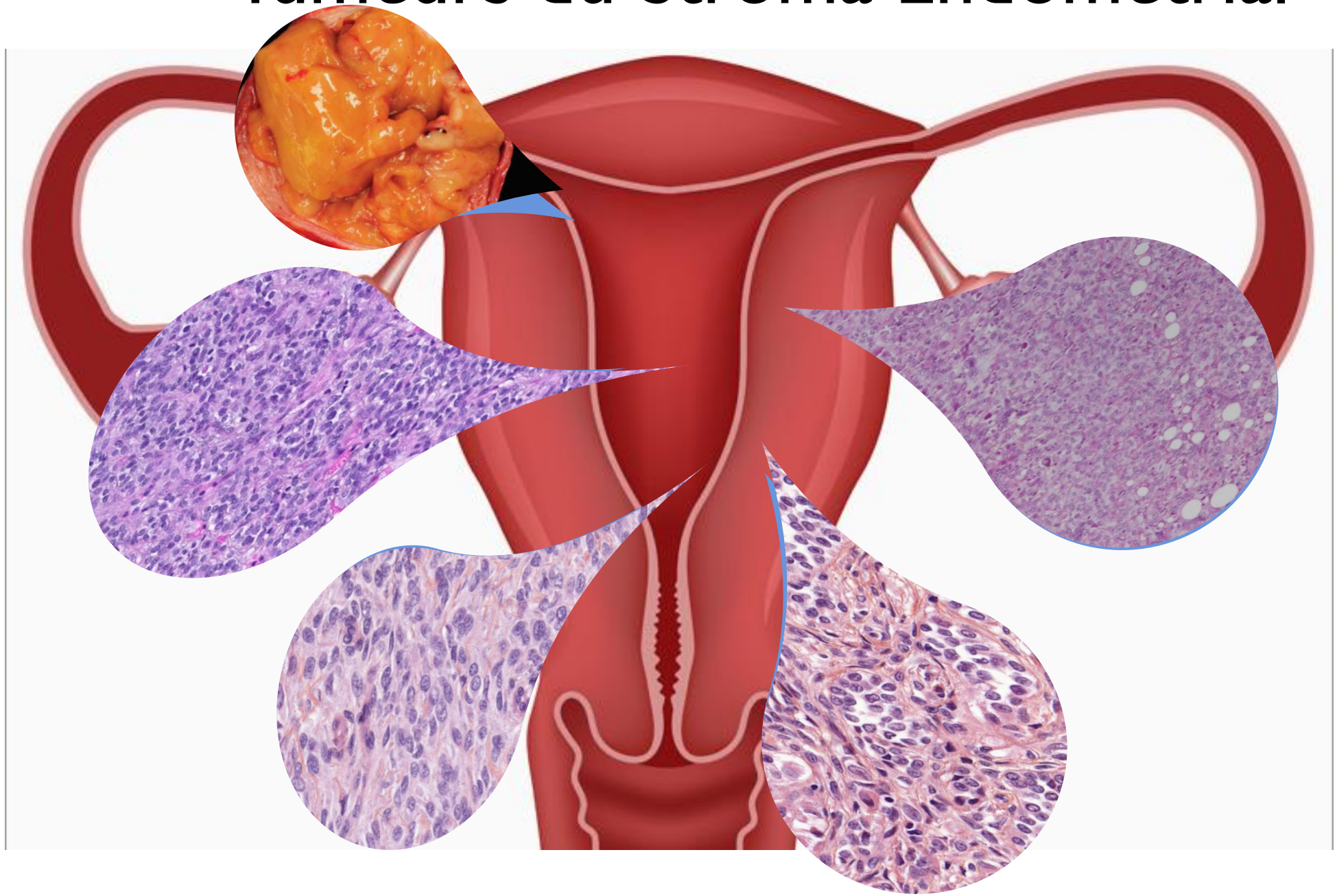

Tumeurs du Stroma Endométrial (OMS 2014)

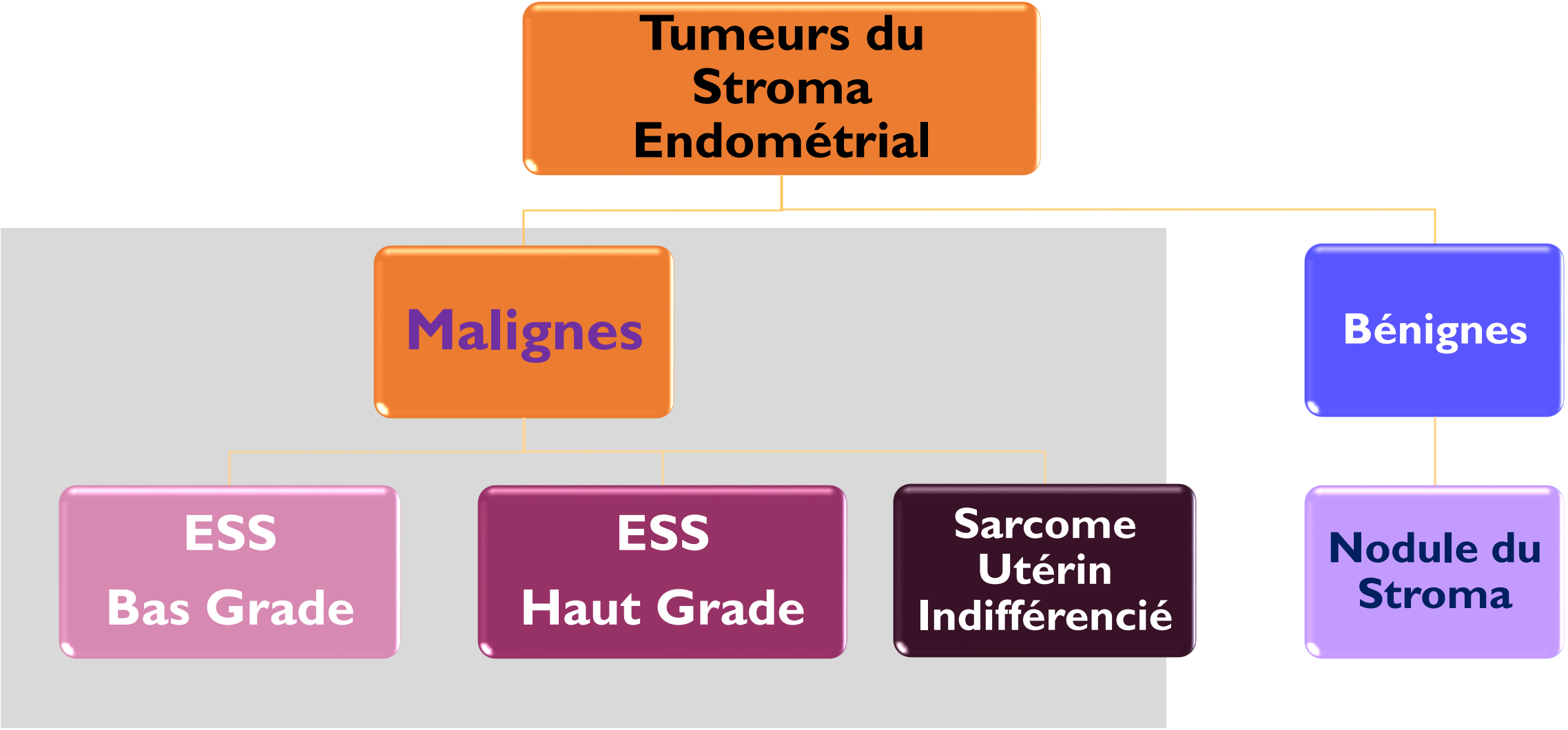

Les Sarcomes du Stroma Endométrial : histoire des classifications

Avant la classification OMS 2003

ESS
Bas grade

ESS
Haut Grade

Cut off : 10 mitoses

Classification OMS 2003

ESS

ESS
Indifférenciés

Classification OMS 2014

ESS
Bas Grade

ESS
Haut Grade

Sarcome
Utérin
Indifférencié

Le diagnostic des Tumeurs du stroma Endométrial

Sur pièce opératoire (hystérectomie)

Nodule du Stroma Endométrial

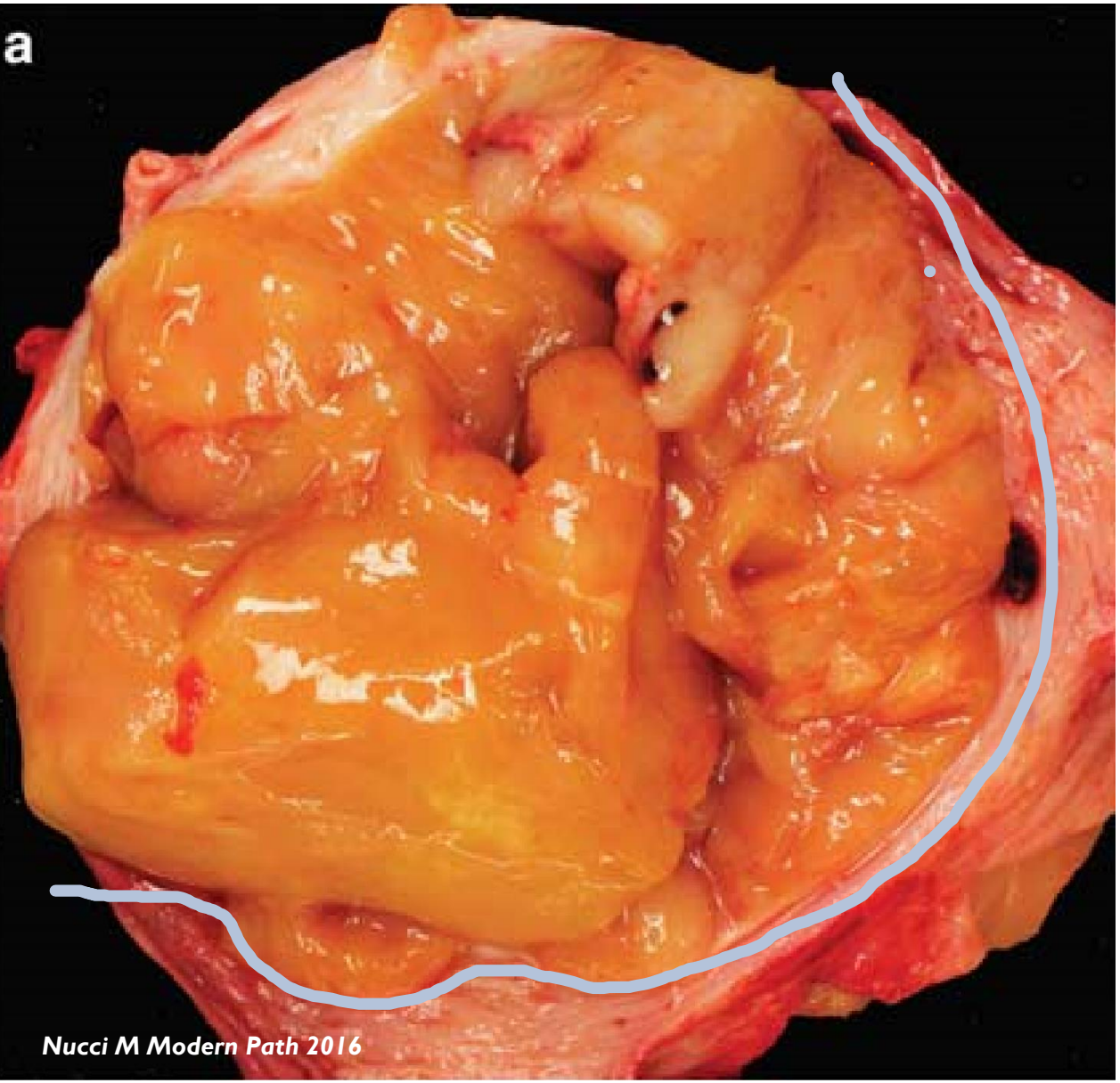

Tumeur du Stroma Endométrial

- SANS invasion du myomètre
- SANS angio-invasion

- ou avec invasion minime

Règle des 3

(≤ 3 protrusions de ≤ 3 mm dans le myomètre)

Nodule du Stroma Endométrial

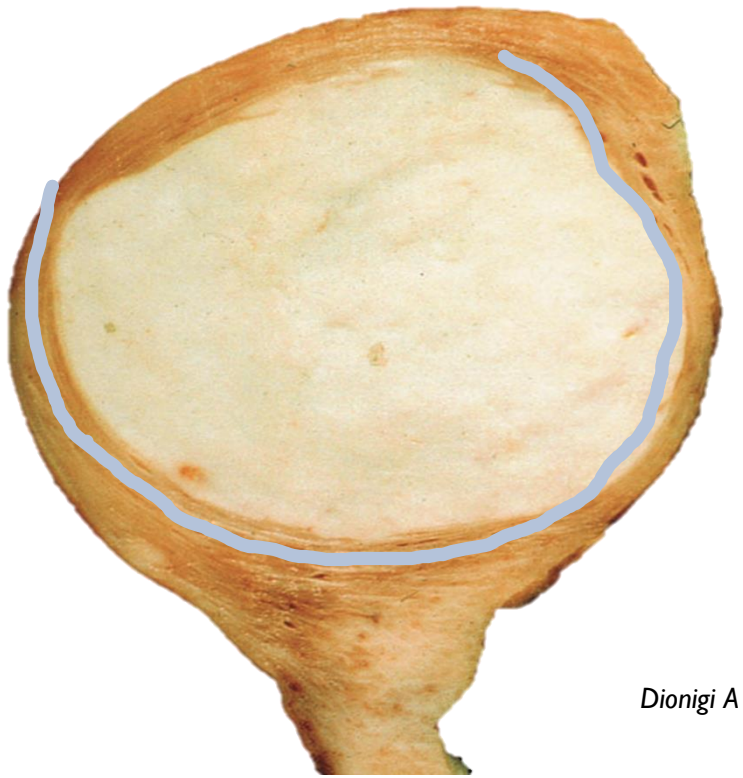

Dionigi A et al AJSP 2002

The American Journal of Surgical Pathology *26(5): 567–581, 2002*

© 2002 Lippincott Williams & Wilkins, Inc., Philadelphia

Endometrial Stromal Nodules and Endometrial Stromal Tumors With Limited Infiltration

A Clinicopathologic Study of 50 Cases

Adriana Dionigi, M.D., Esther Oliva, M.D., Philip B. Clement, M.D., and Robert H. Young, M.D.

MACROSCOPIE

- **Bien limité** par rapport au myomètre
- Jaunâtre, blanchâtre de consistance molle, rénitente
- Peut être kystique
- Taille variable jusqu'à 10 cm

Nodule du Stroma Endométrial

Dionigi A et al AJSP 2002

MACROSCOPIE

- **Bien limité** par rapport au myomètre
- Jaunâtre, de consistance molle
- Peut être kystique
- Taille variable jusqu'à 10 cm

Nodule du Stroma Endométrial

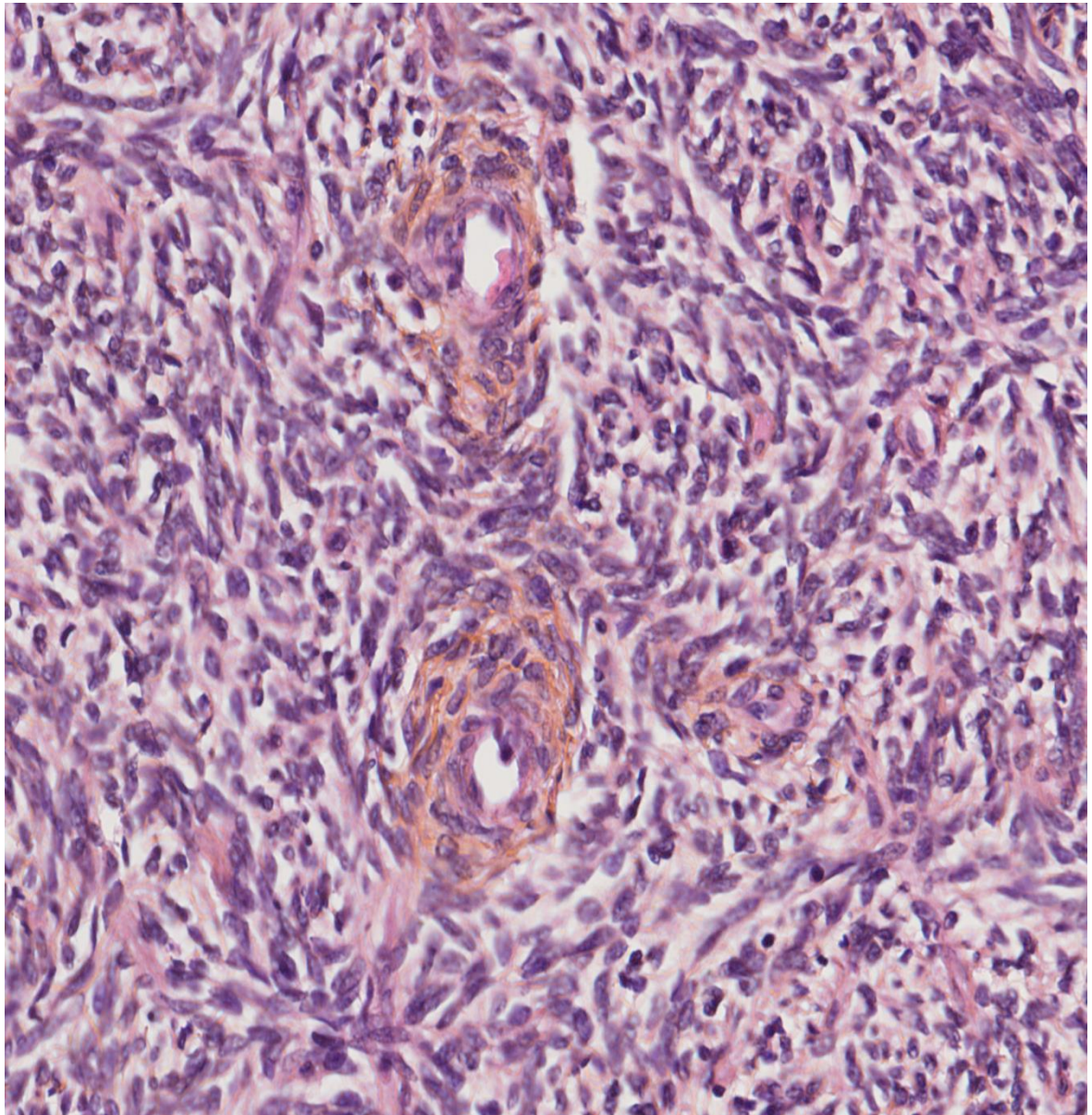

MICROSCOPIE

- Bien circonscrit
- Vascularisation artériolariforme

Nodule du Stroma Endométrial

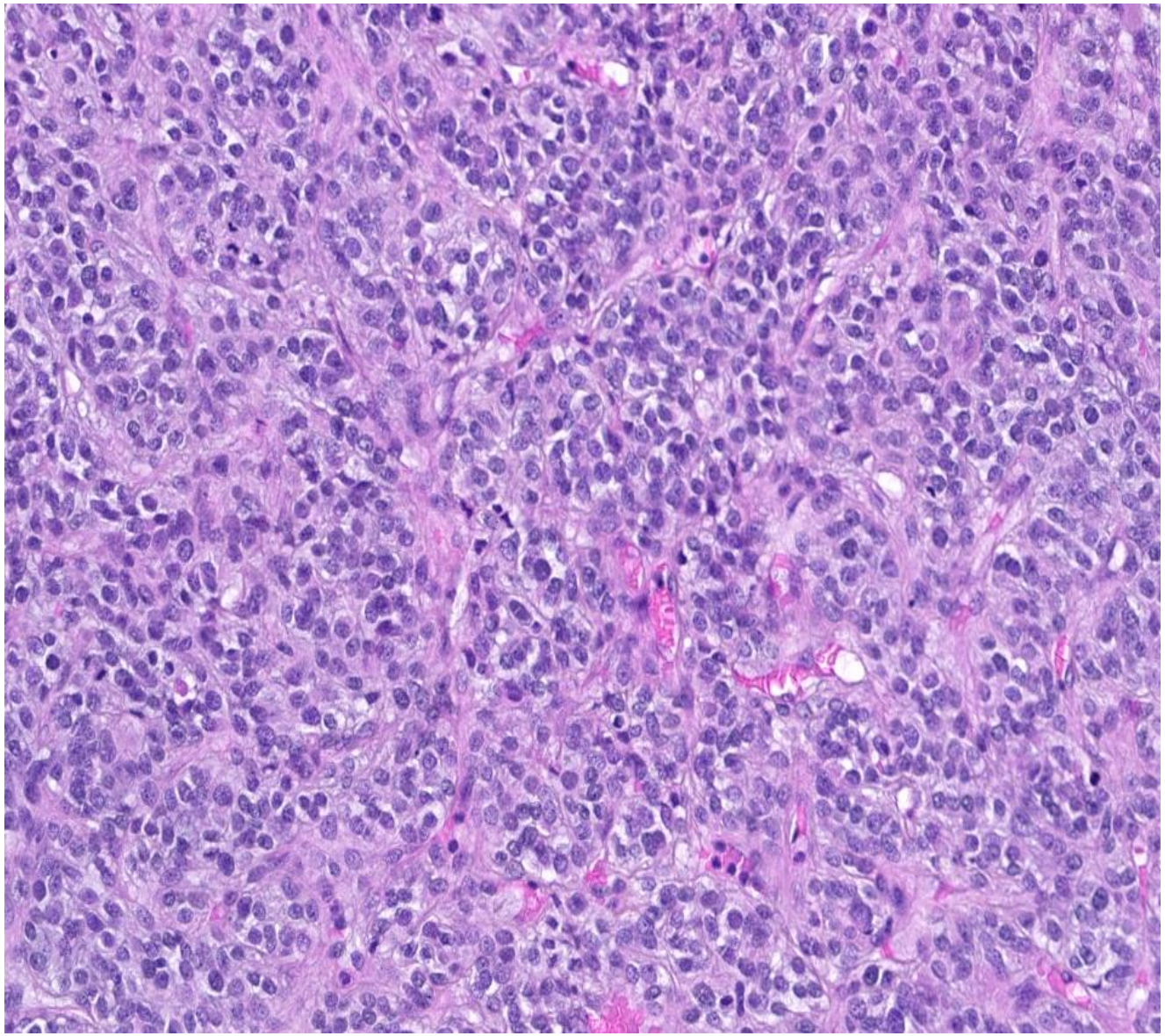

MICROSCOPIE

- Cellules « stroma en phase proliférative »
  - Cellules ovoïdes
  - A cytoplasme peu apparent
- Les cellules autour de vaisseaux spiraliformes

Nodule du Stroma Endométrial

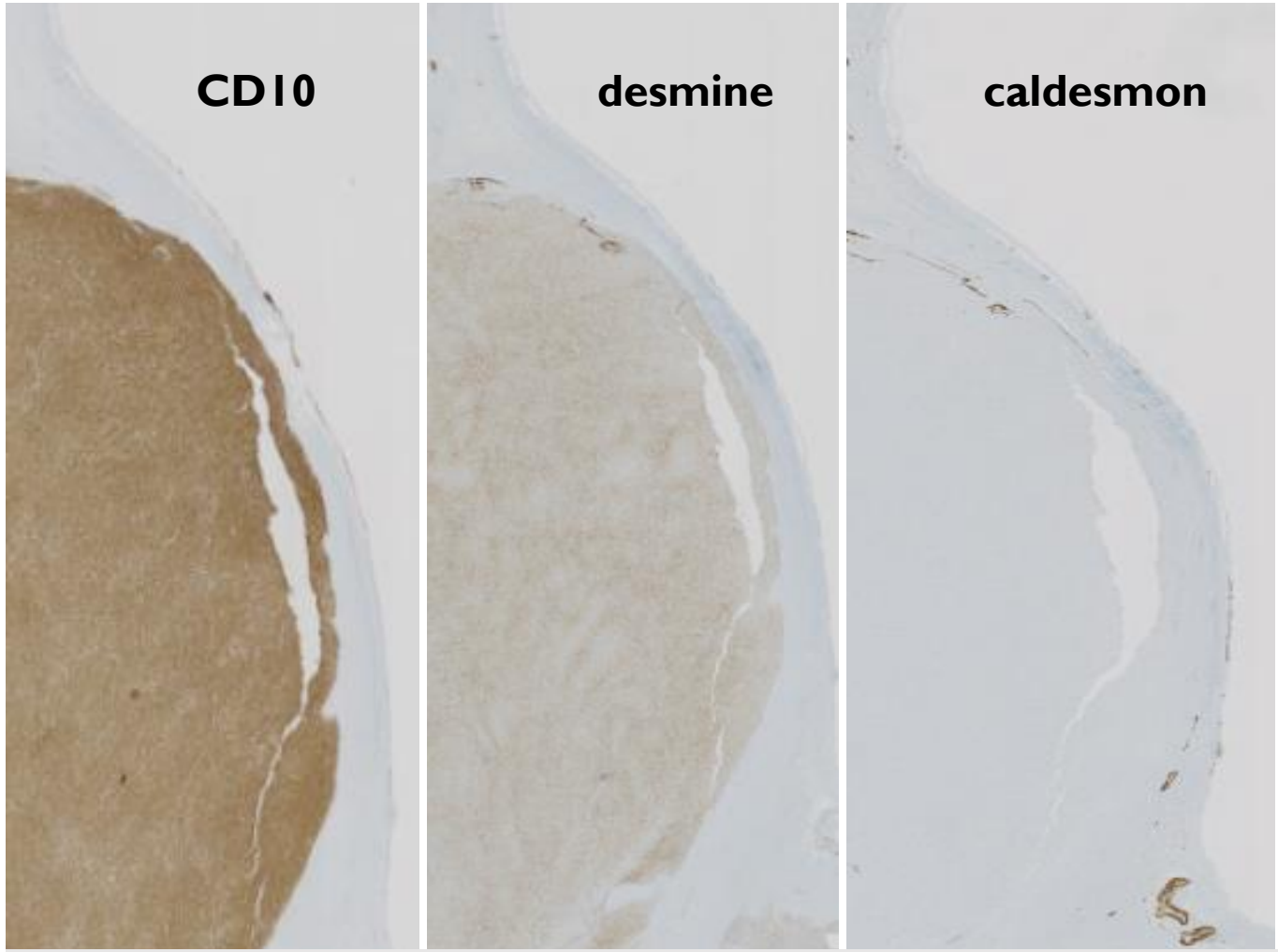

IHC

BIOLOGIE MOLECULAIRE

Réarrangement
JAZF1-SUZ12 **t(7;17)(p15;q21)**

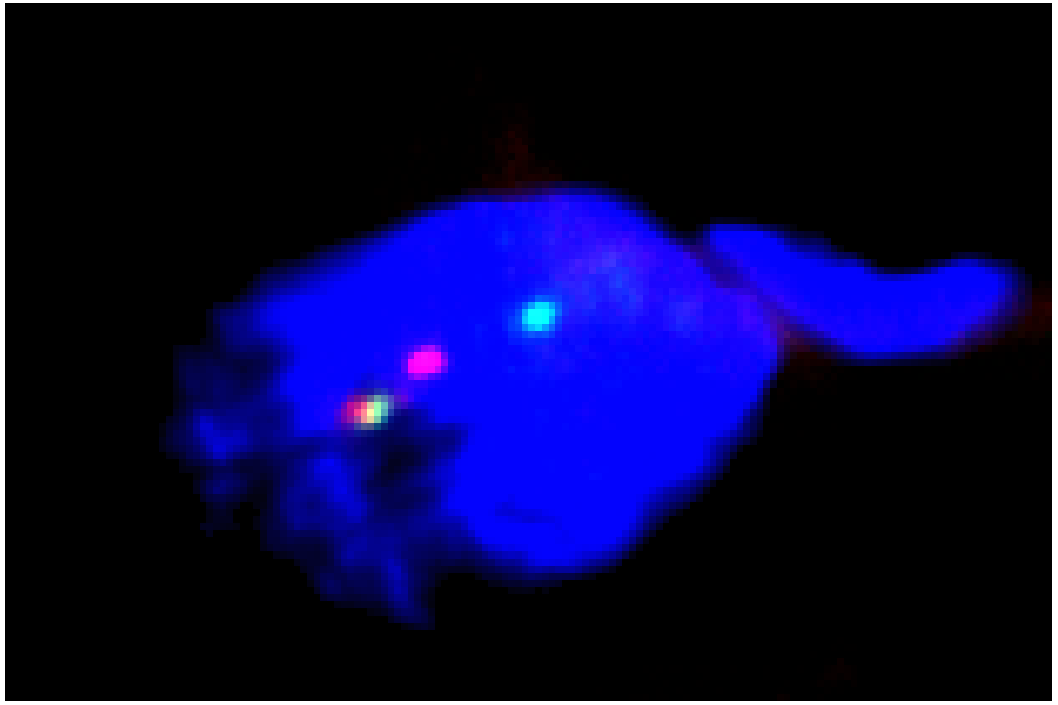

Nodule du Stroma Endométrial : Diagnostics Différentiels

1. sarcome du stroma endométrial de bas grade
2. sarcome du stroma endométrial de bas grade avec infiltration limitée
3. léiomyome cellulaire

Nodule du Stroma Endométrial : Diagnostics Différentiels

1. sarcome du stroma endométrial de bas grade
2. sarcome du stroma endométrial de bas grade avec infiltration limitée
3. léiomyome cellulaire

Nodule du Stroma Endométrial versus ESS de bas grade

Comment les distinguer

Nodule du Stroma

Nucci M Modern Path 2016

Les contours

ESS de bas grade

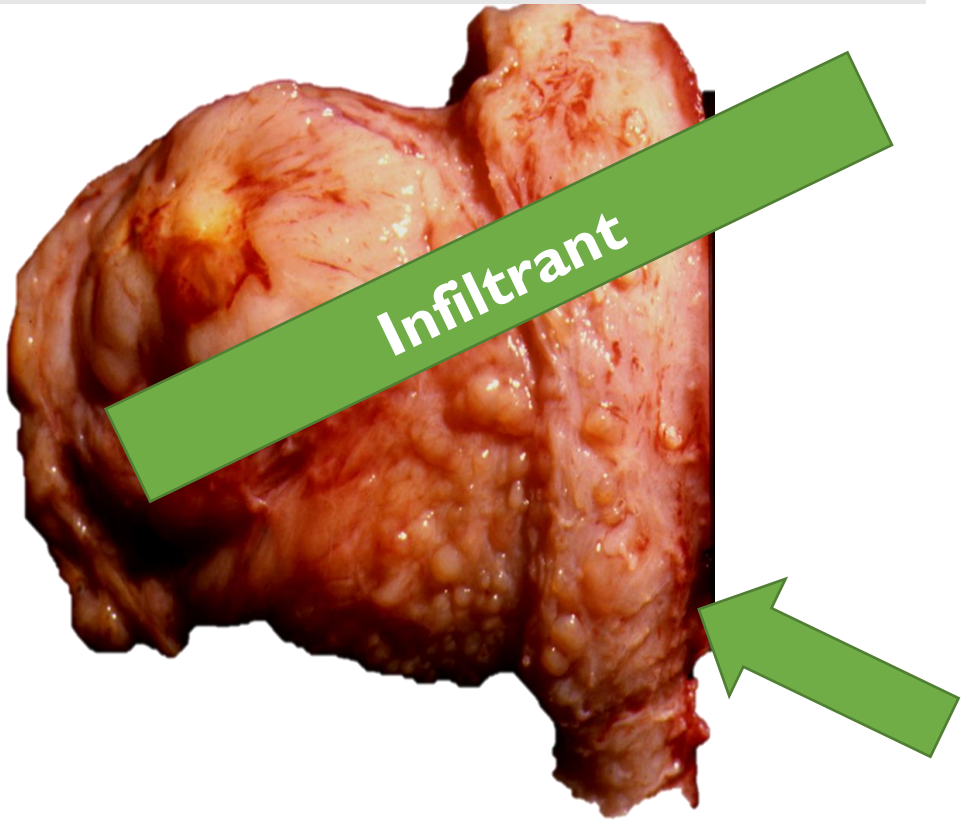

Nodule du Stroma Endométrial versus ESS de bas grade

Comment les distinguer

Nodule du Stroma

ESS de bas grade

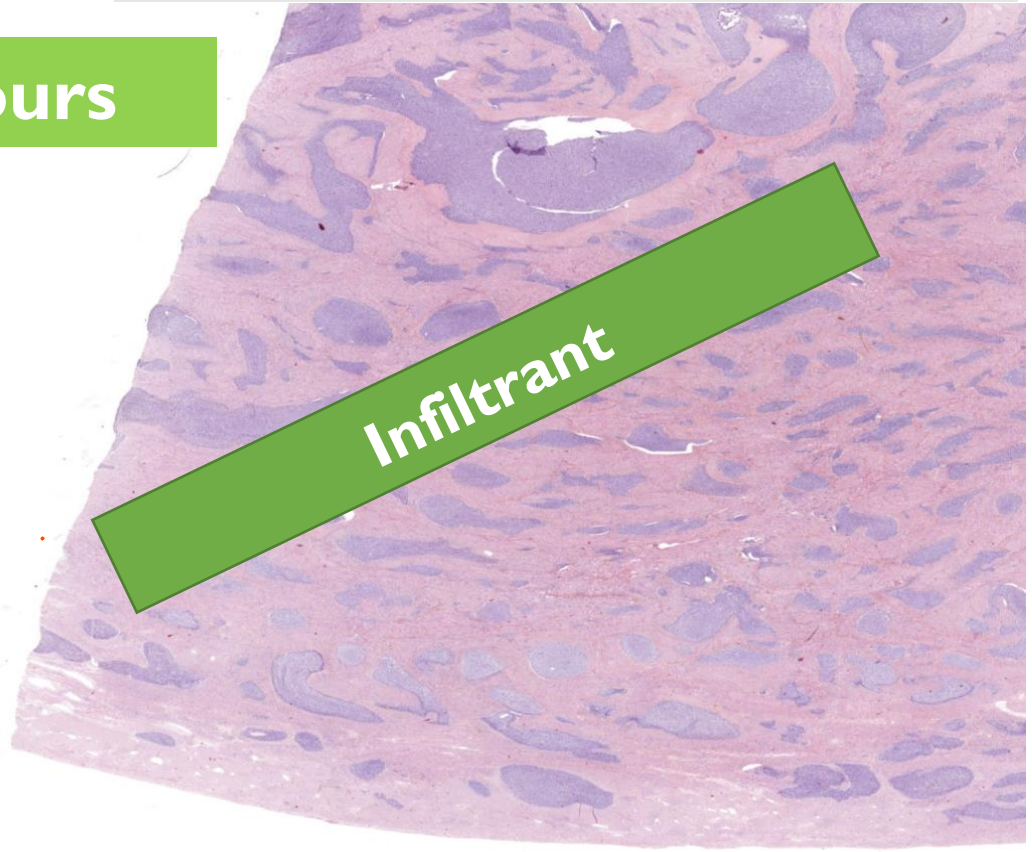

Les contours

Nodule du Stroma Endométrial versus ESS de bas grade

Les contours

Quelques astuces …

Certains ESS de Bas Grade peuvent apparaître bien limités

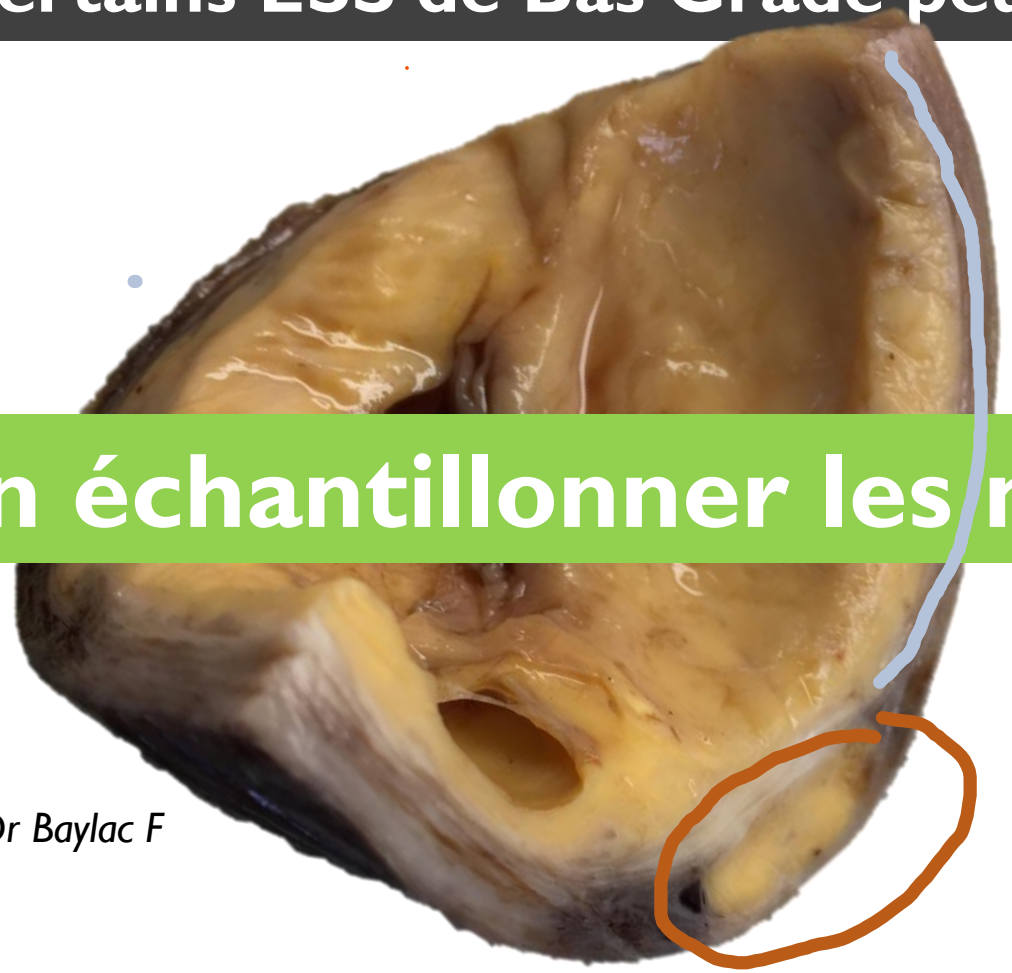

Bien échantillonner les nodules : 1 bloc par cm

Courtesy of Dr Baylac F

Nodule du Stroma Endométrial versus ESS de bas grade

Quelques astuces …

Certains ESS de Bas Grade peuvent apparaître bien limités

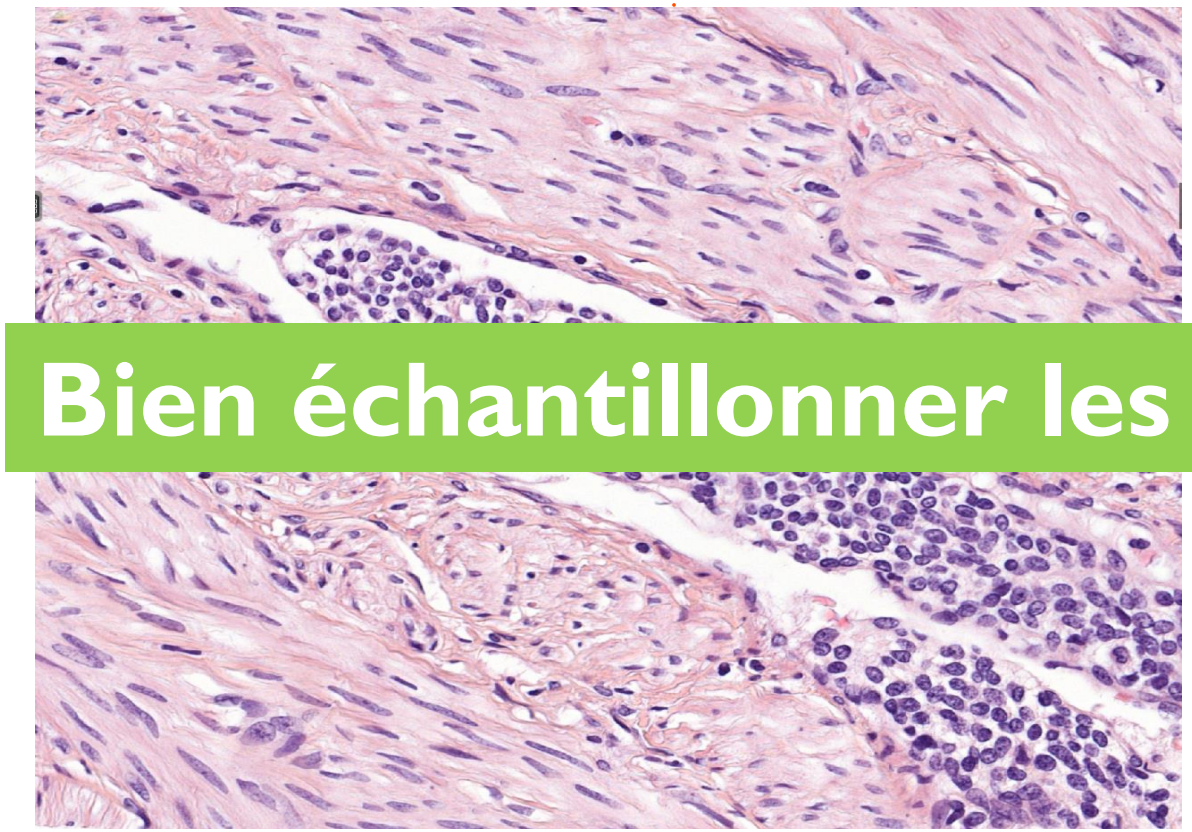

Bien échantillonner les nodules : 1 bloc par cm

Chercher l'angio-invasion

Chercher l'infiltration « en doigt de gant »

Nodule du Stroma Endométrial : Diagnostics Différentiels

1. sarcome du stroma endométrial de bas grade
2. sarcome du stroma endométrial de bas grade avec infiltration limitée
3. léiomyome cellulaire

Tumeur du Stroma Endométriale/ESS de Bas Grade avec infiltration limitée

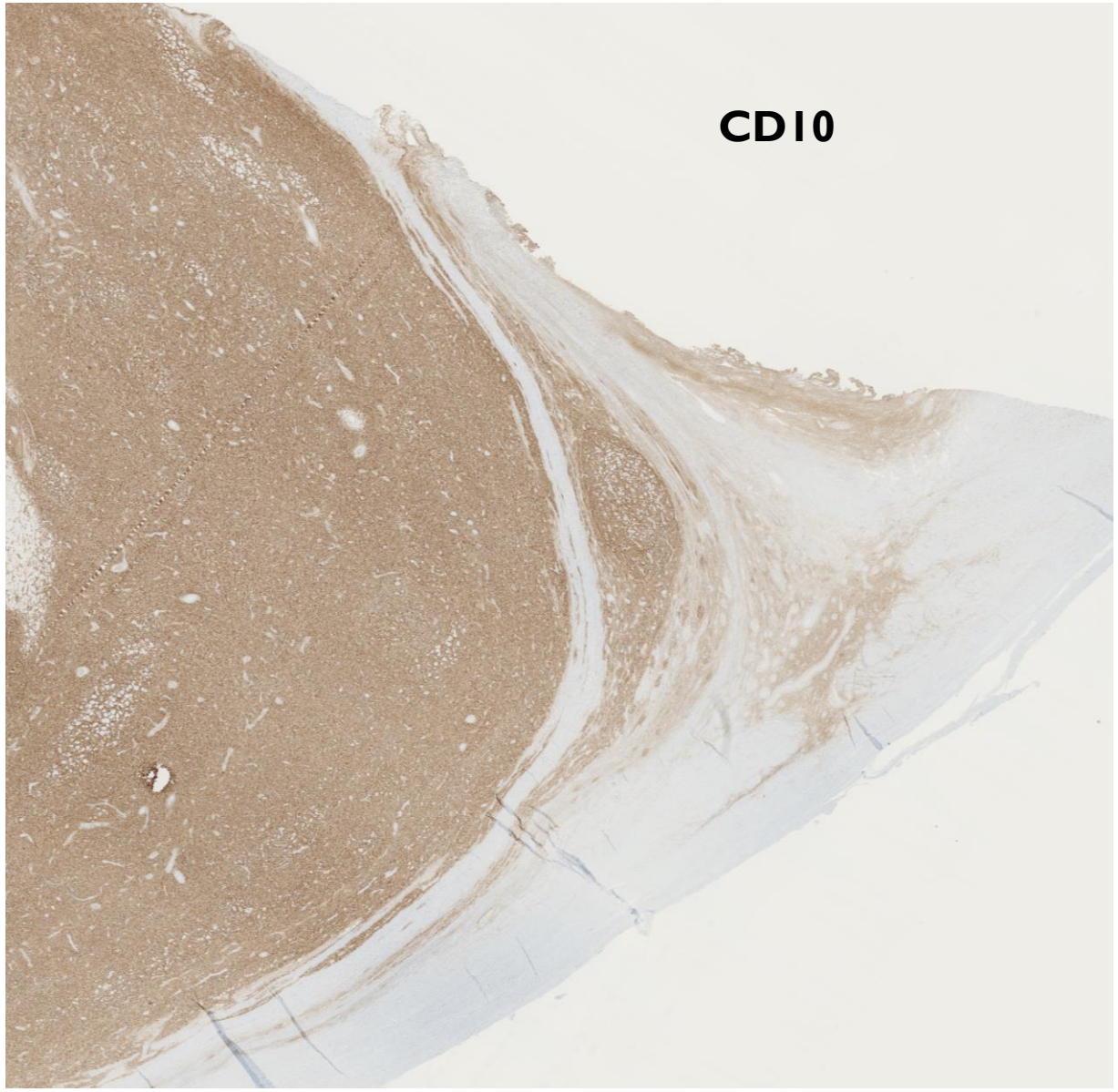

Absence d'infiltration perméative du ESS de Bas Grade

mais

> 3 projections >3 mm dans le myomètre

Tumeur Stromale Endométriale avec Infiltration limitée

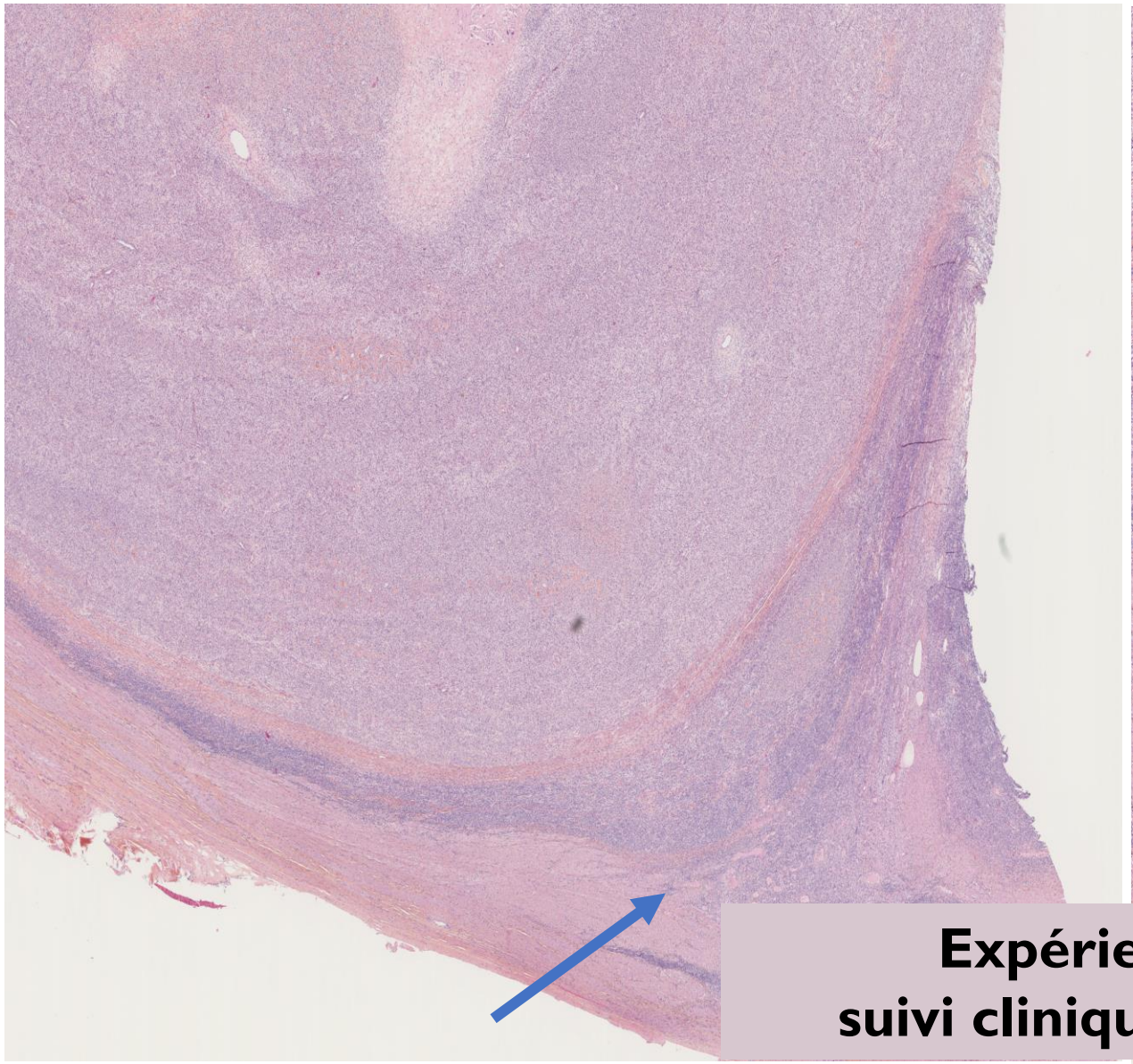

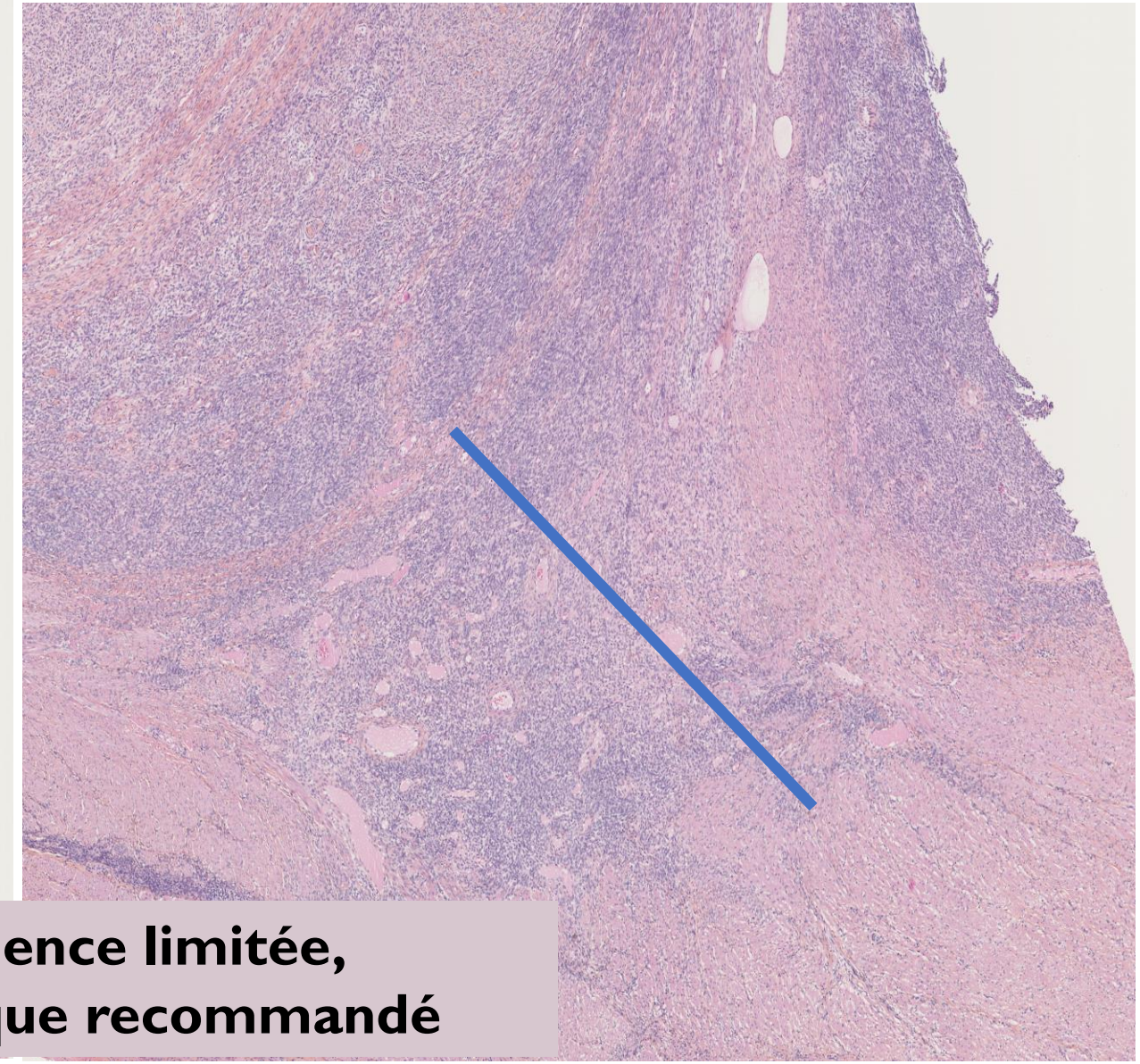

Expérience limitée,
suivi clinique recommandé

Tumeur du Stroma Endométriale/ESS de Bas Grade avec infiltration limitée

En Pratique le diagnostic proposé sera de :

- **“sarcome du stroma endometrial de bas grade avec infiltration limitée »**
- **ou « tumeur du stroma endométrial avec infiltration limitée »**

Un suivi clinique est recommandé

The American Journal of Surgical Pathology *26(5): 567–581, 2002*
© 2002 Lippincott Williams & Wilkins, Inc., Philadelphia

Endometrial Stromal Nodules and Endometrial Stromal Tumors With Limited Infiltration

A Clinicopathologic Study of 50 Cases

Adriana Dionigi, M.D., Esther Oliva, M.D., Philip B. Clement, M.D., and Robert H. Young, M.D.

MODERN PATHOLOGY (2016) 29, S92–S103
© 2016 USCAP, Inc All rights reserved 0893-3952/16 $32.00

Practical issues related to uterine pathology: endometrial stromal tumors

Marisa R Nucci

Nodule du Stroma Endométrial : Diagnostics Différentiels

1. sarcome du stroma endométrial de bas grade
2. sarcome du stroma endométrial de bas grade avec infiltration limitée
3. léiomyome cellulaire

Nodule du Stroma Endométrial versus Léiomyome Cellulaire

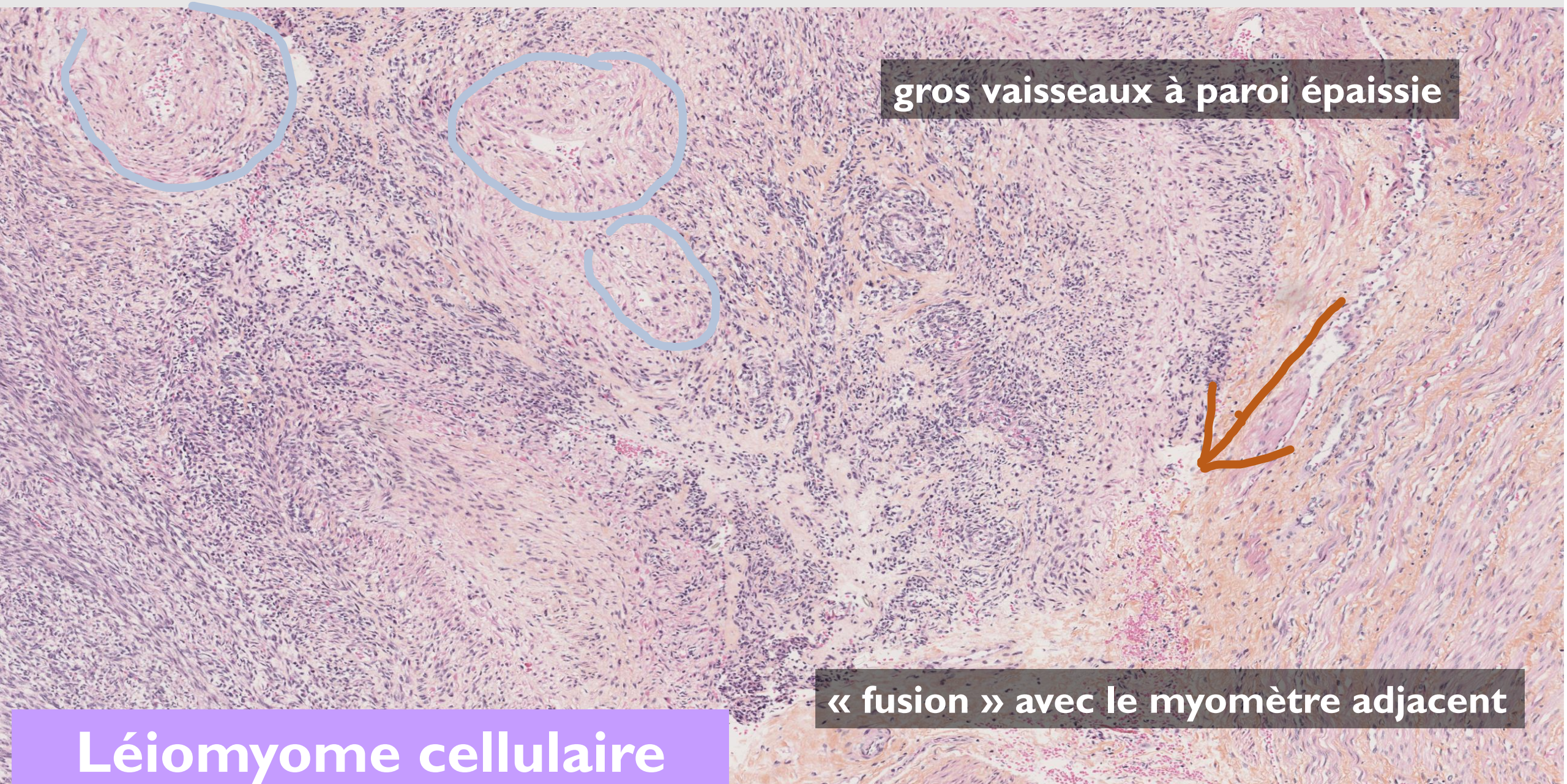

Nodule du Stroma Endométrial versus Léiomyome Cellulaire

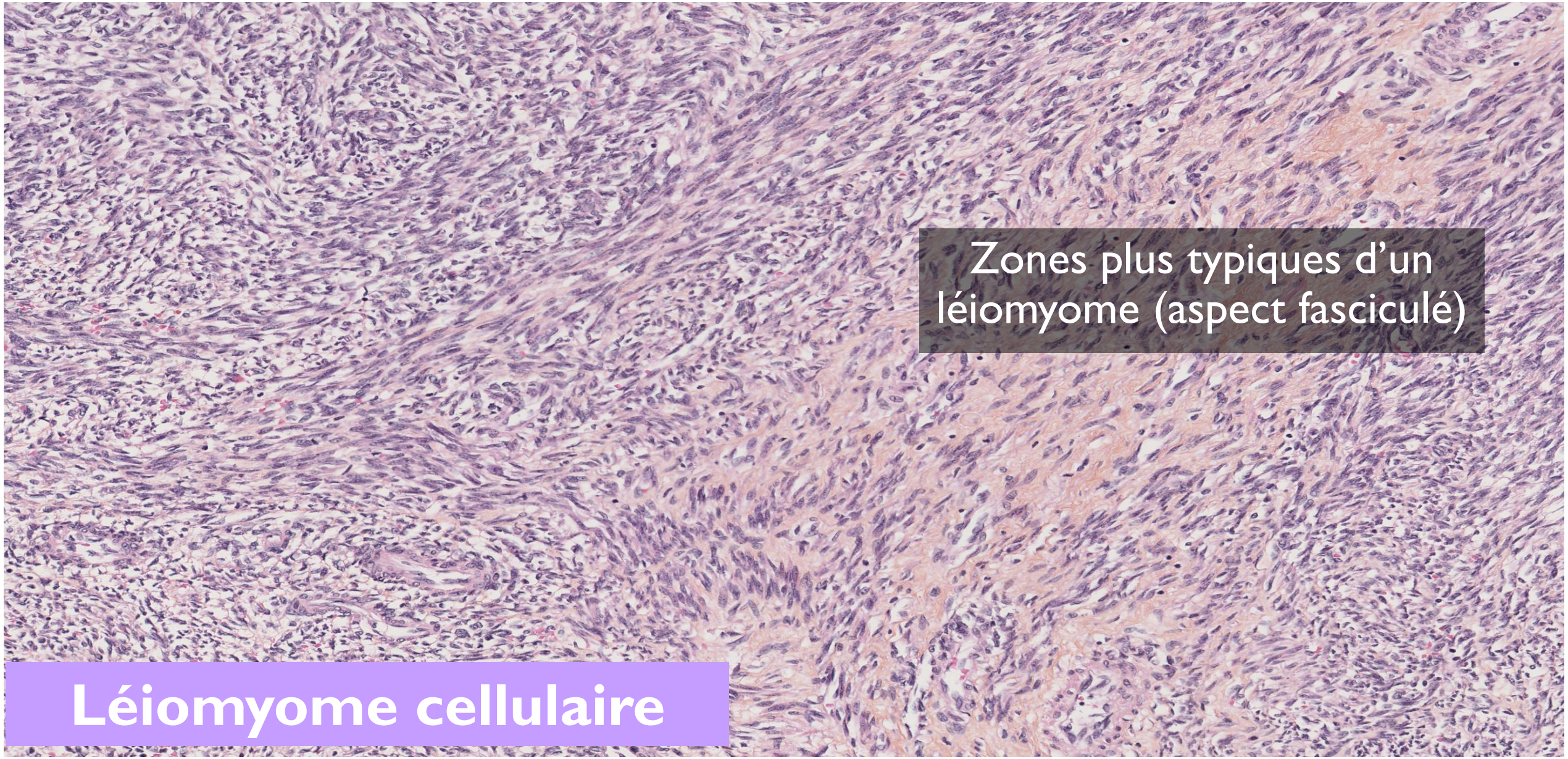

Nodule du Stroma Endométrial

CLINIQUE

Tumeur Bénigne

The American Journal of Surgical Pathology *26(5): 567–581, 2002*
© 2002 Lippincott Williams & Wilkins, Inc., Philadelphia

Endometrial Stromal Nodules and Endometrial Stromal Tumors With Limited Infiltration

A Clinicopathologic Study of 50 Cases

Adriana Dionigi, M.D., Esther Oliva, M.D., Philip B. Clement, M.D., and Robert H. Young, M.D.

Taille : 1.2 to 22 cm (moyenne 7.1 cm)

32/50 suivi clinique
32/32 vivantes sans maladie (moyenne 43.5 mois)

Tumeur Stromale Endométriale avec Infiltration limitée

- 3/50 extensions >3 mm
- 1/3 vivante à 5 ans
- 2/3 perdues au suivi

Expérience limitée, suivi clinique recommandé

Le diagnostic des Tumeurs du stroma Endométrial

Sur biopsie/curetage

Tumeurs du Stroma Endométrial sur curetage

Tumeurs du Stroma Endométrial sur curetage

Difficile voire impossible de distinguer avec certitude un Nodule d'un sarcome du Stroma Endométrial sur biopsie/curetage

- **Angio-invasions**
- **Infiltration du myomètre**

  Difficiles à voir

Diagnostic :
Tumeur Stromale de l'Endomètre

Tumeurs du Stroma Endométrial sur curetage

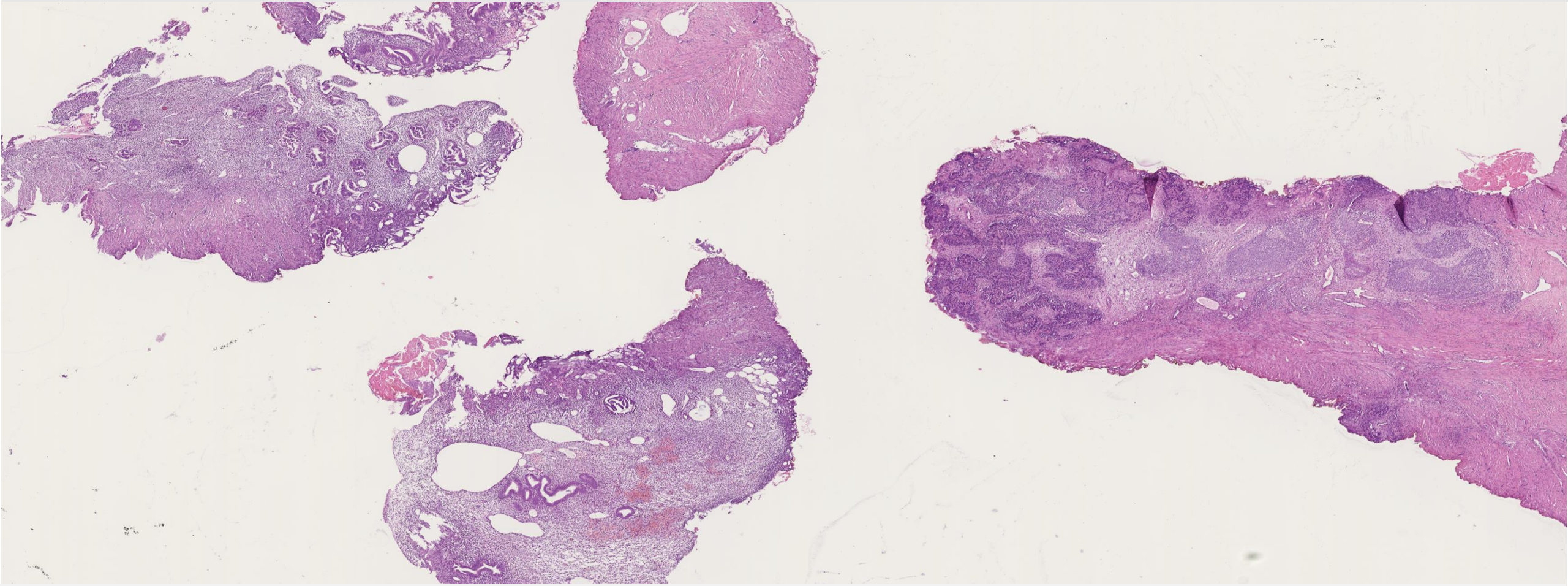

Diagnostic Différentiel :

Tumeur du Stroma Endométrial

endomètre atrophique

- par compression (aglandular functionalis)
- ou atrophique (menopause)

Tumeurs du Stroma Endométrial sur curetage

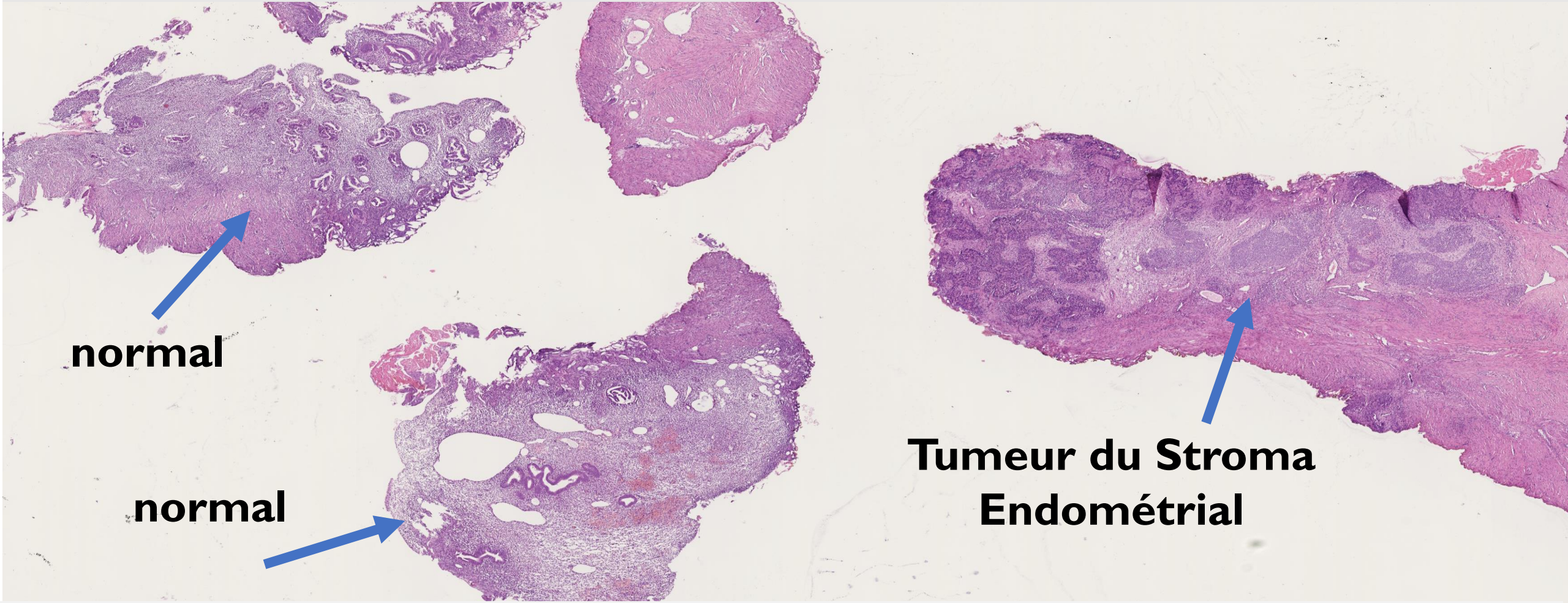

En faveur d'une Tumeur Stromale :

- Nombreux Fragments d'endomètre dépourvus de glandes
- ou avec rares glandes poussées à la périphérie

Tumeurs du Stroma Endométrial sur curetage

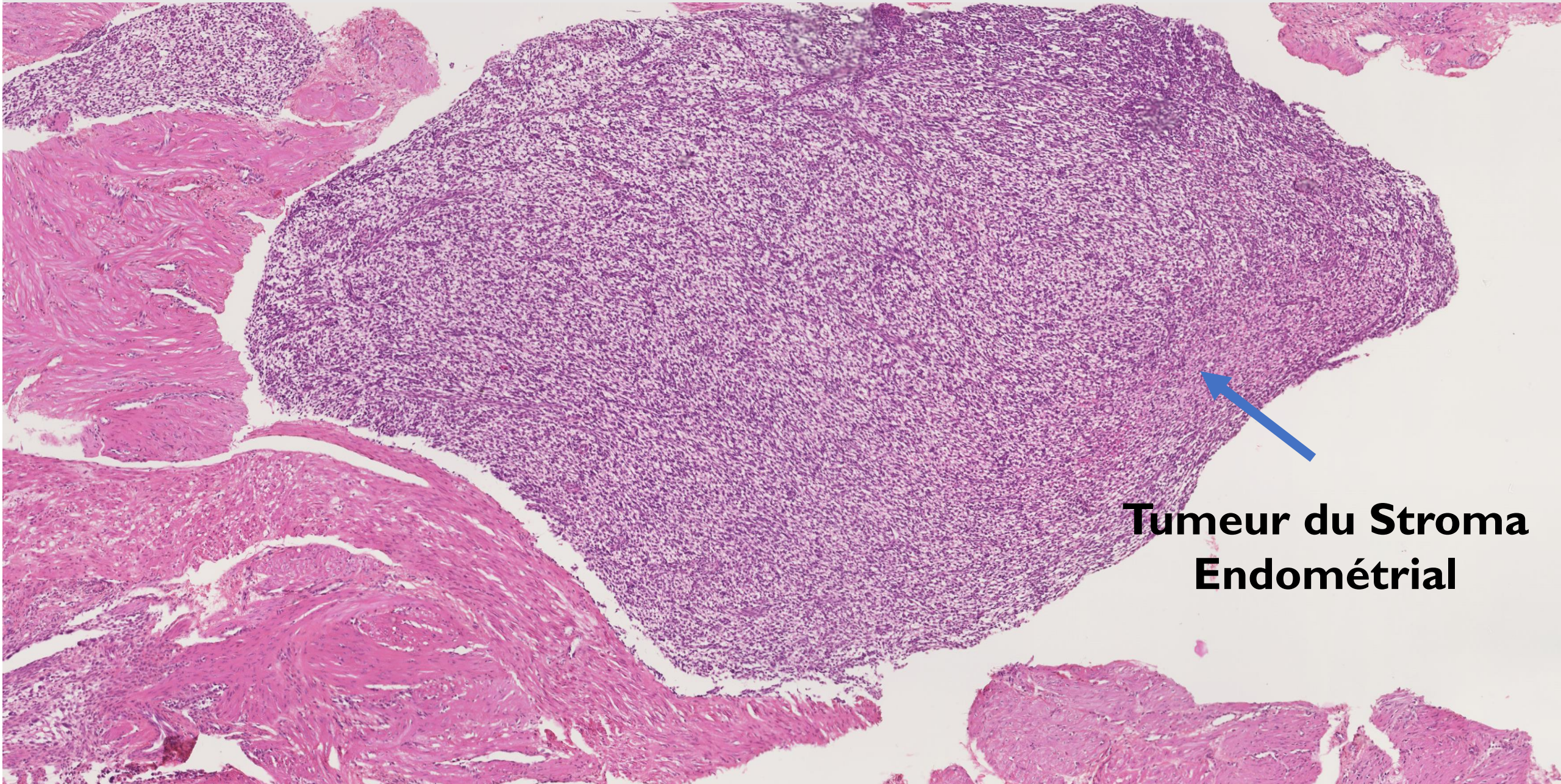

Sarcome du Stroma Endométrial de Bas Grade…

Le Sarcome du Stroma Endométrial (ESS) de Bas Grade

OMS 2014 : Tumeur maligne

- cellules du stroma endométrial en phase proliférative
- infiltration du myomètre de type perméatif
- et ou avec angio-invasions vasculaires

Nucci M modern Pathol 2016, WHO 2014

Le ESS de Bas Grade : Clinique

- 1% des cancers de l'utérus
- le deuxième sarcome utérin après le LMS (30% des sarcomes utérins)

Bon Pronostic

- Survie globale à 5 ans : 72% *(Hosh 2016)*, 86% *(Burghaus 2016)*
- Survie globale à 5 ans : 84% au Stade I *(Abeler 2009)*
- 62% stade II
- 40% stade III

Sarcome du Stroma Endométrial de Bas Grade: macroscopie

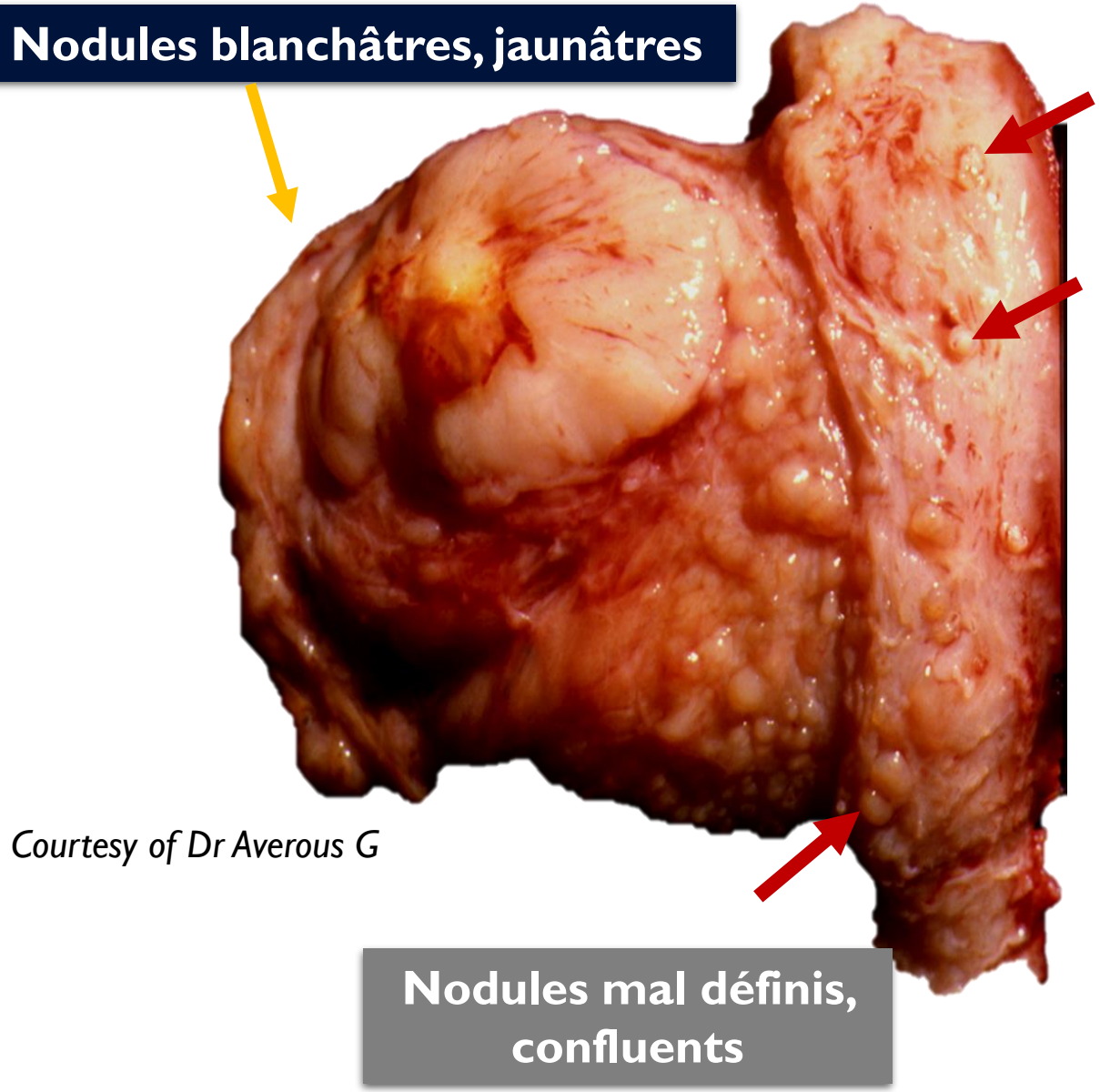

Courtesy of Dr Averous G

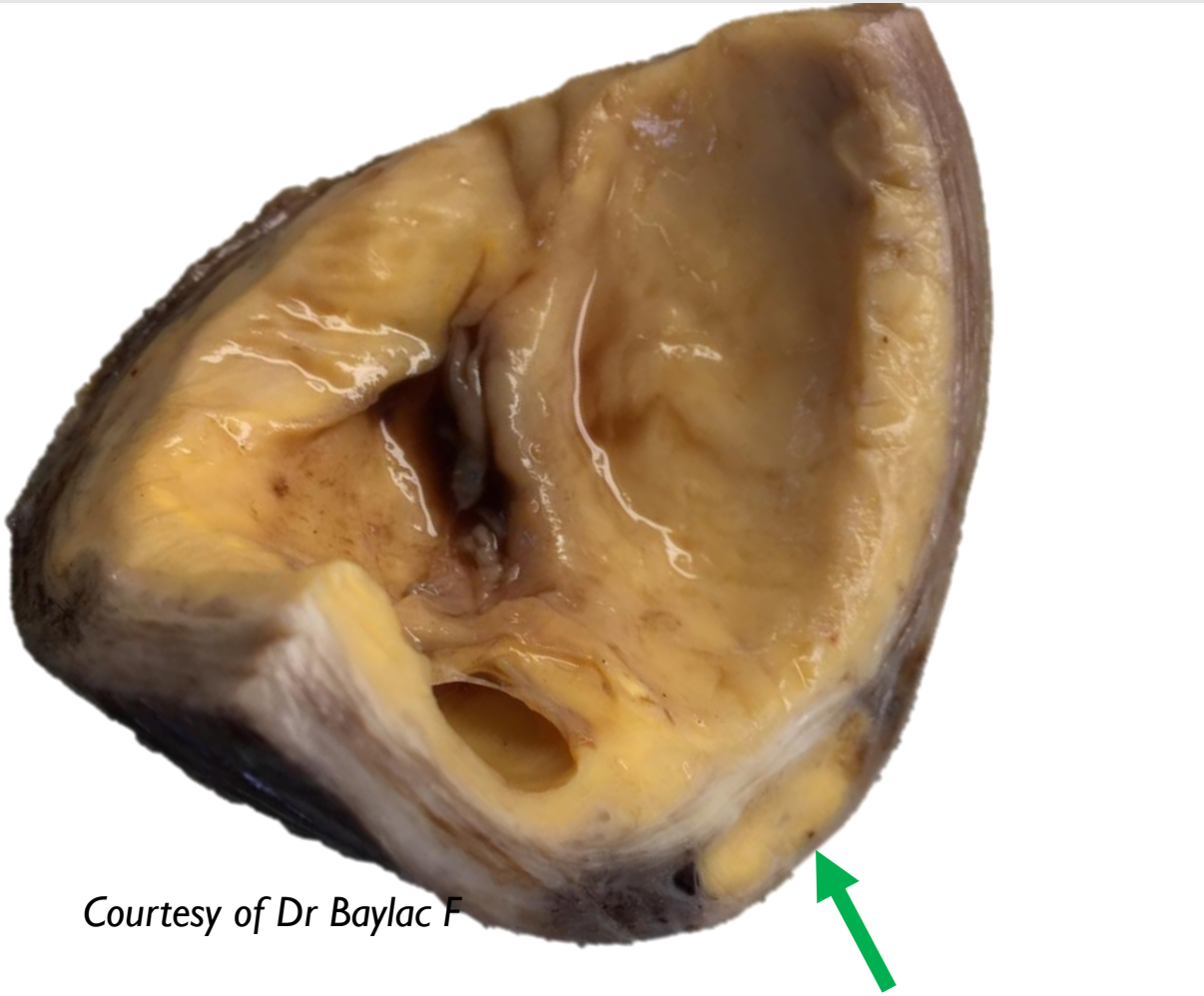

Courtesy of Dr Baylac F

Sarcome du Stroma Endométrial de Bas Grade : microscopie

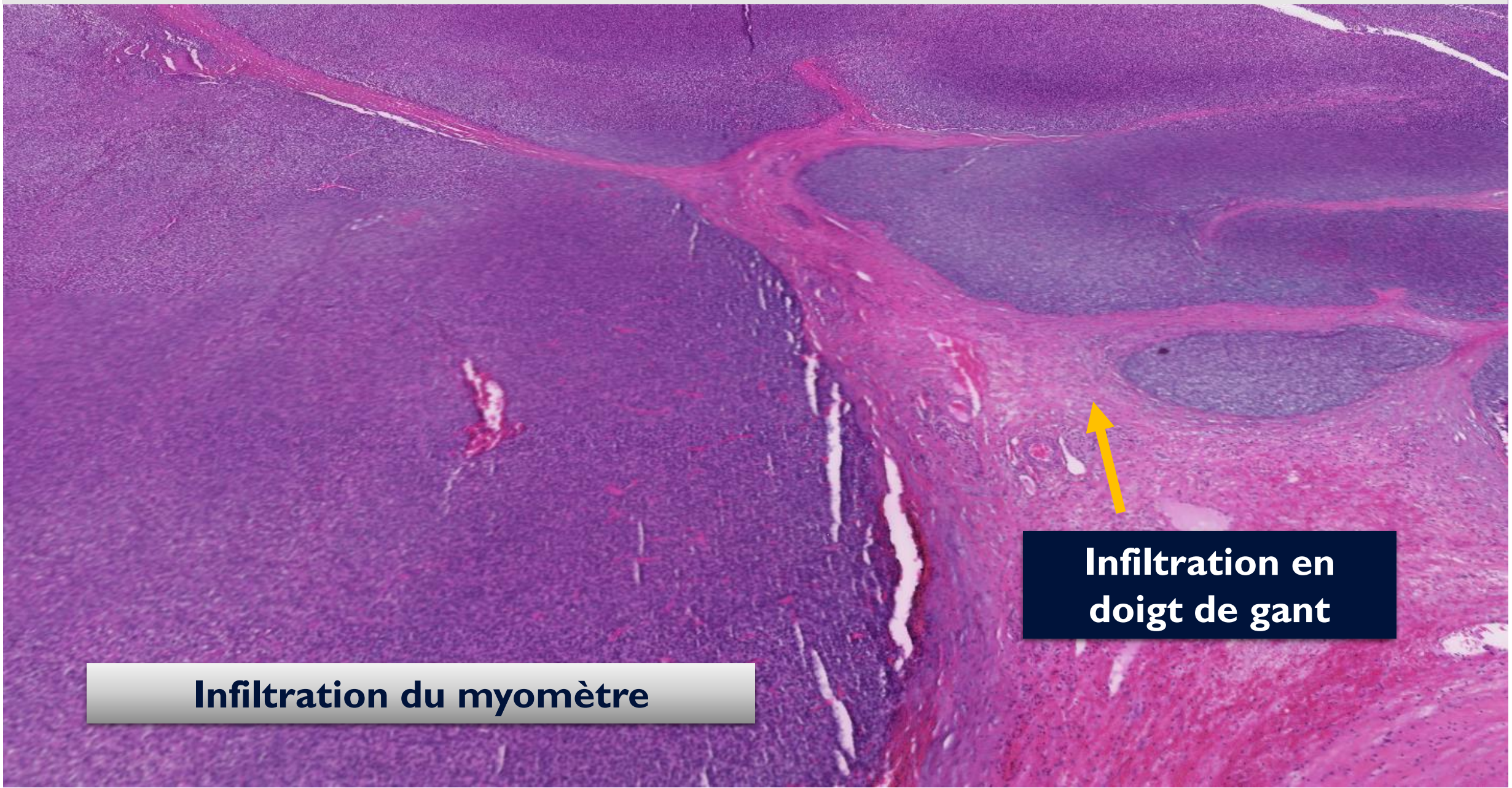

Sarcome du Stroma Endométrial de Bas Grade : microscopie

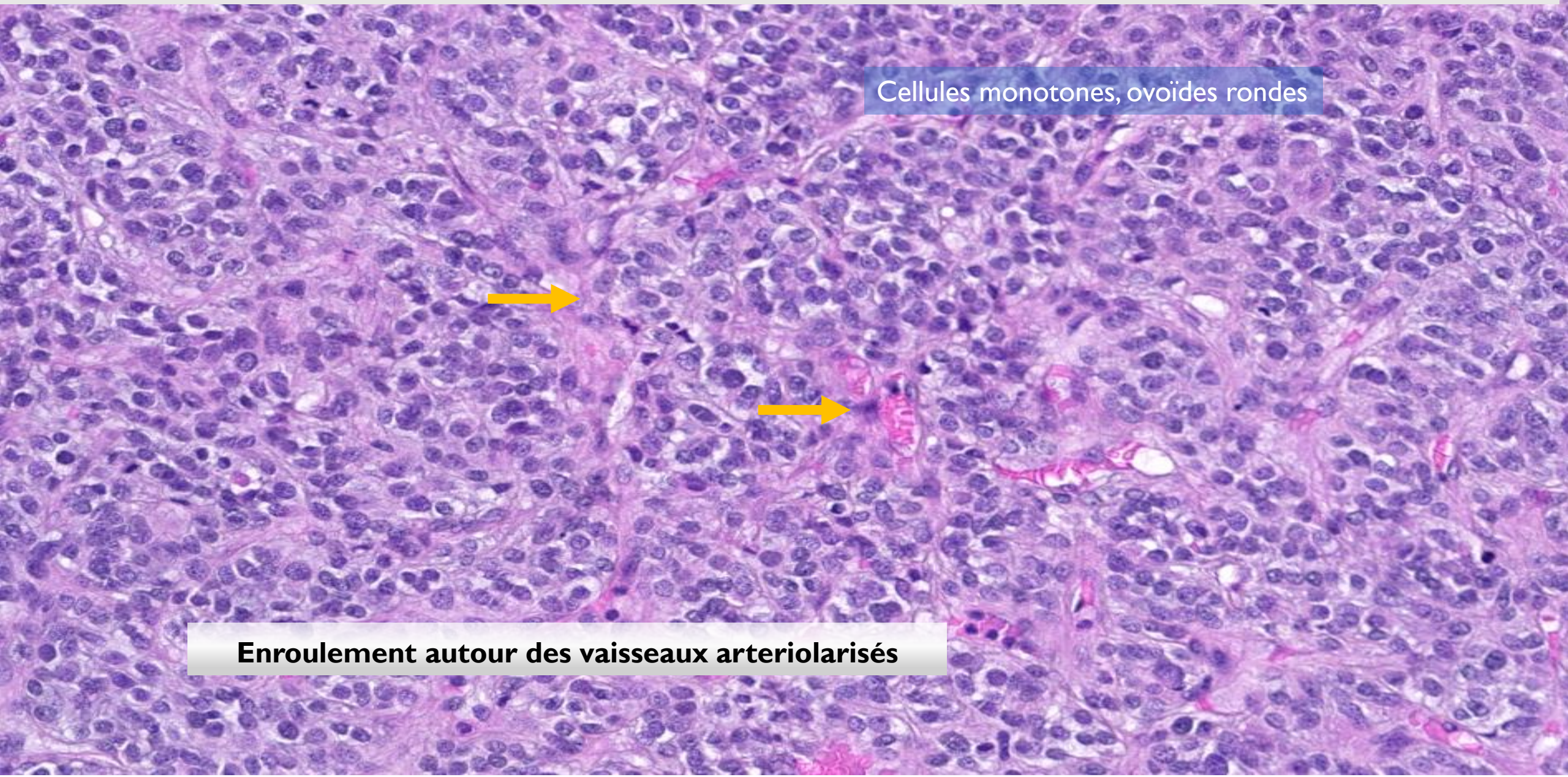

Variantes morphologiques du Sarcome du Stroma Endométrial de Bas Grade

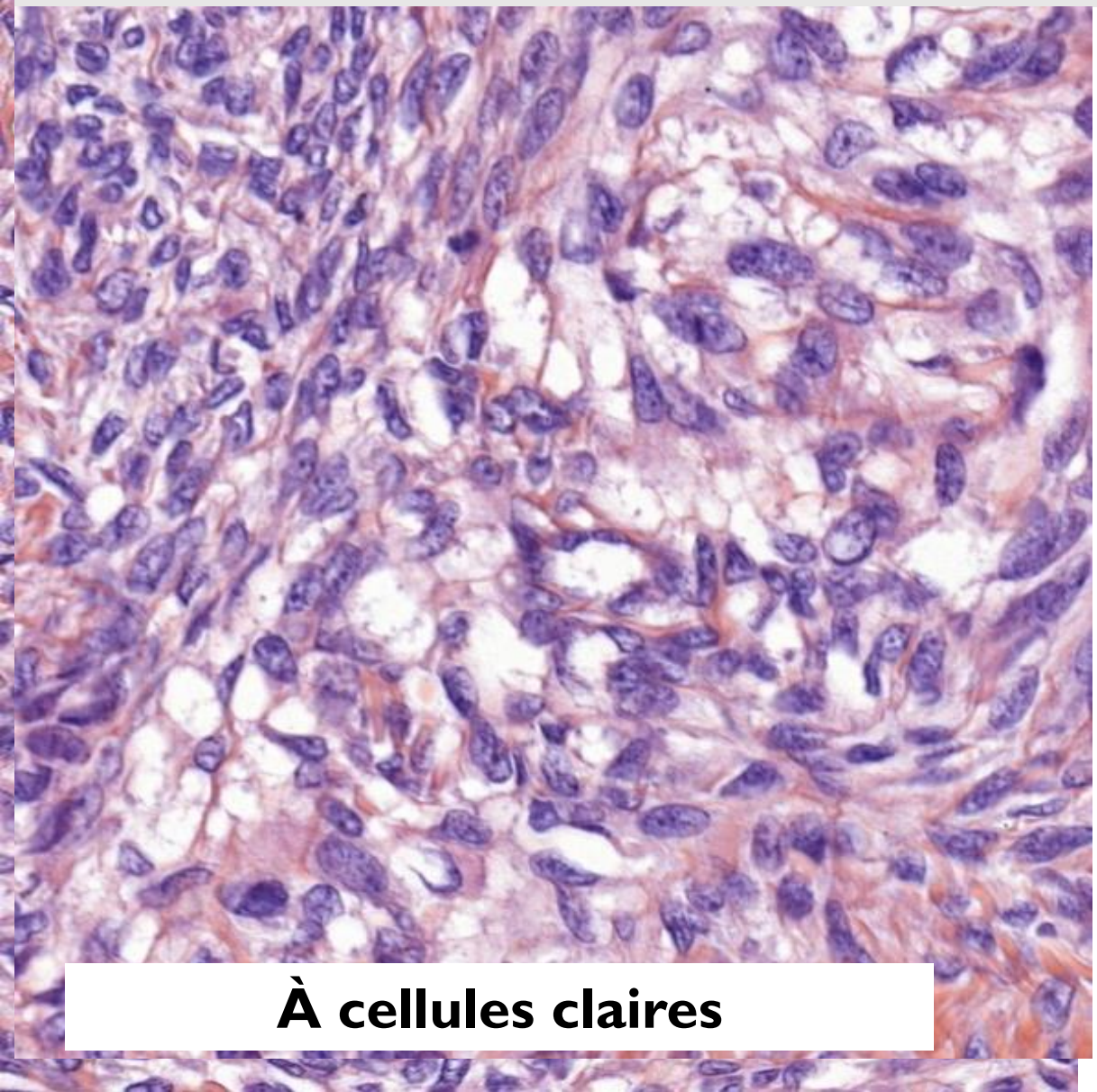

À cellules claires

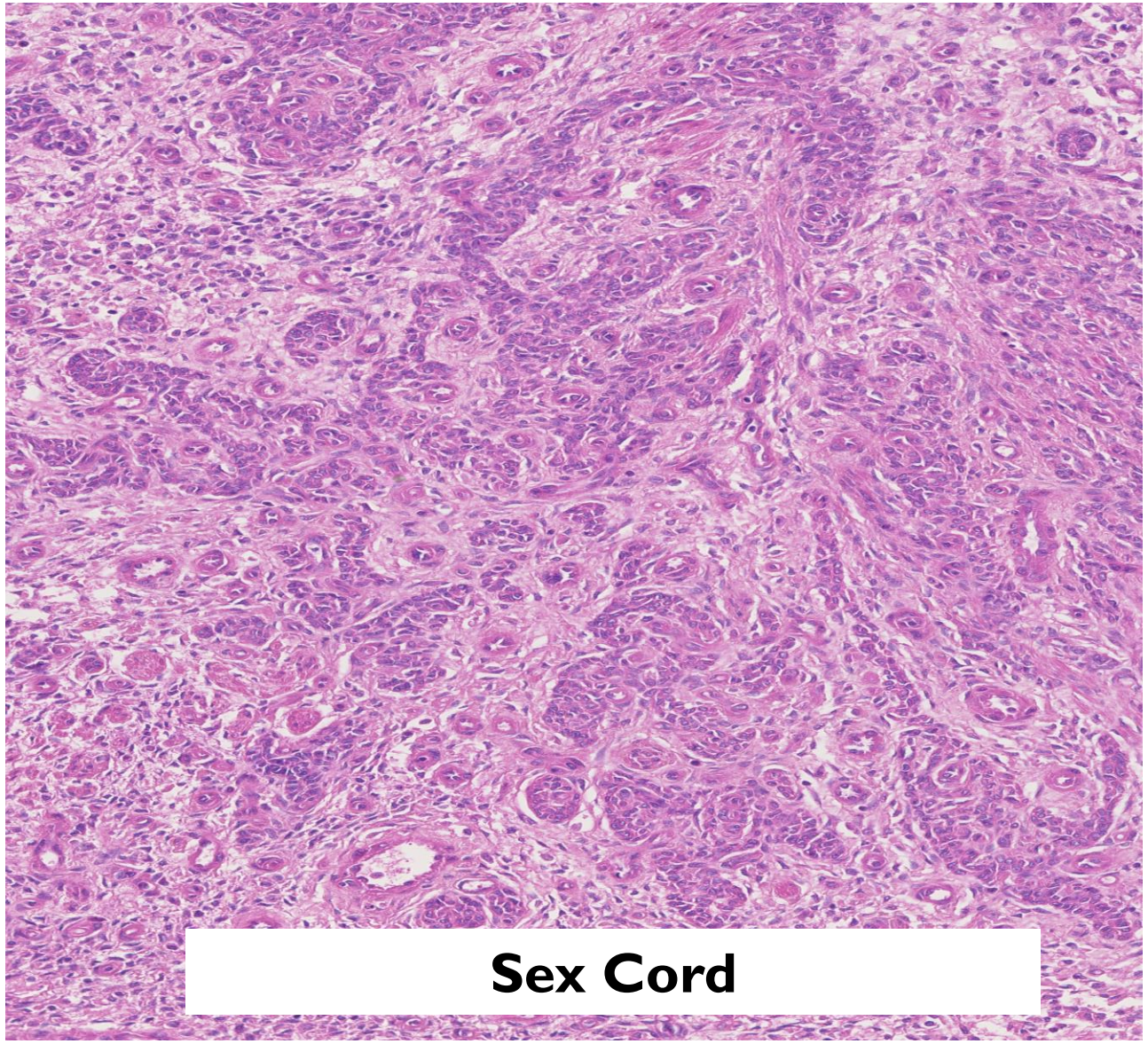

Sex Cord

Sarcome du Stroma Endométrial de Bas grade : immunophenotype

CD10, actine positive, Desmine negative ou faiblement positive , RE and RP le plus souvent positifs

H-Caldesmone en general négative

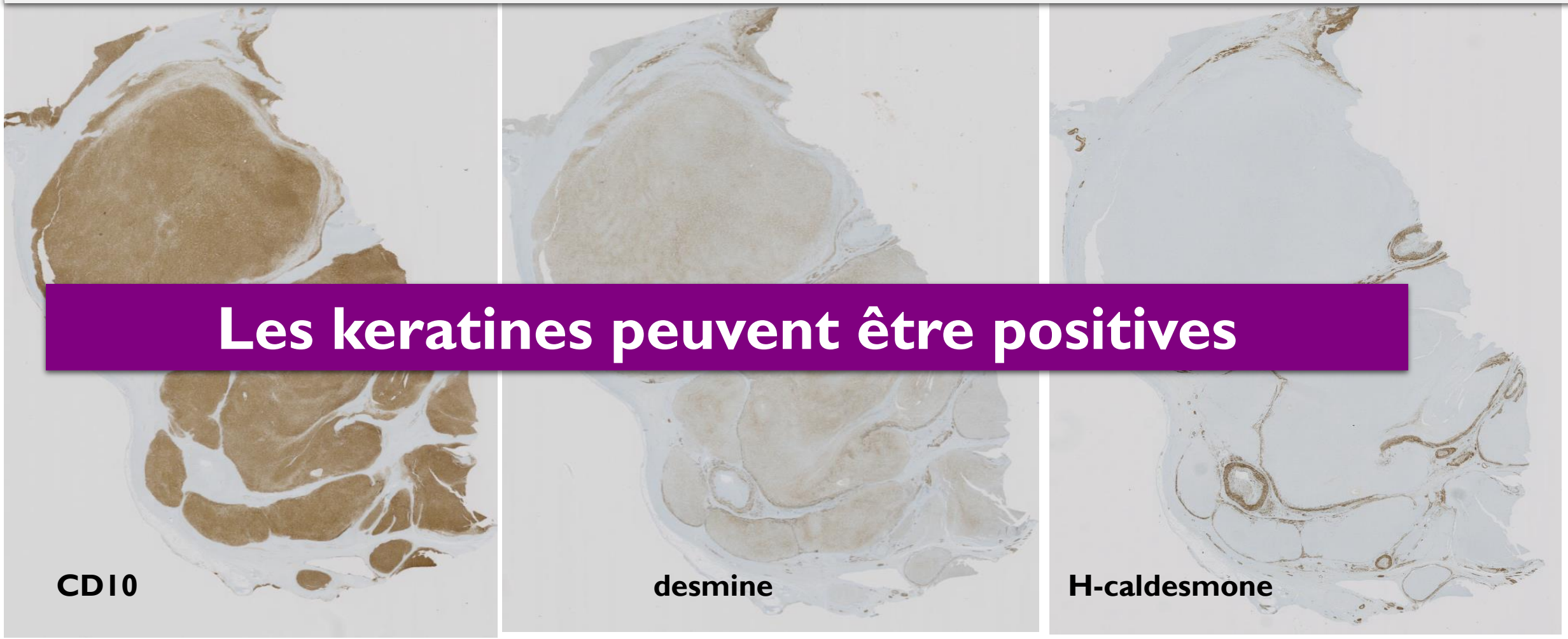

Les keratines peuvent être positives

Sarcome du Stroma Endométrial de Bas Grade avec Différenciation Musculaire Lisse

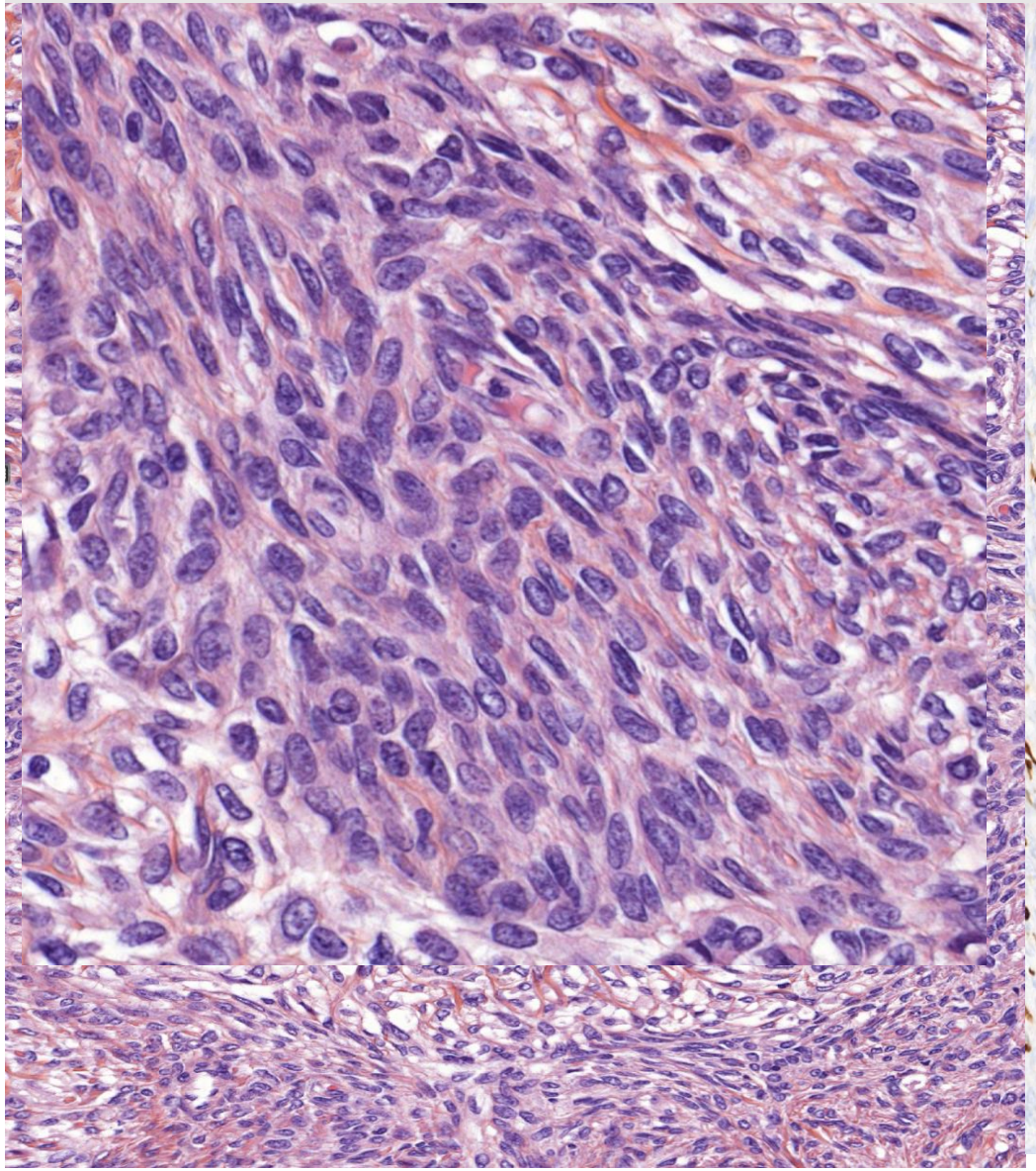

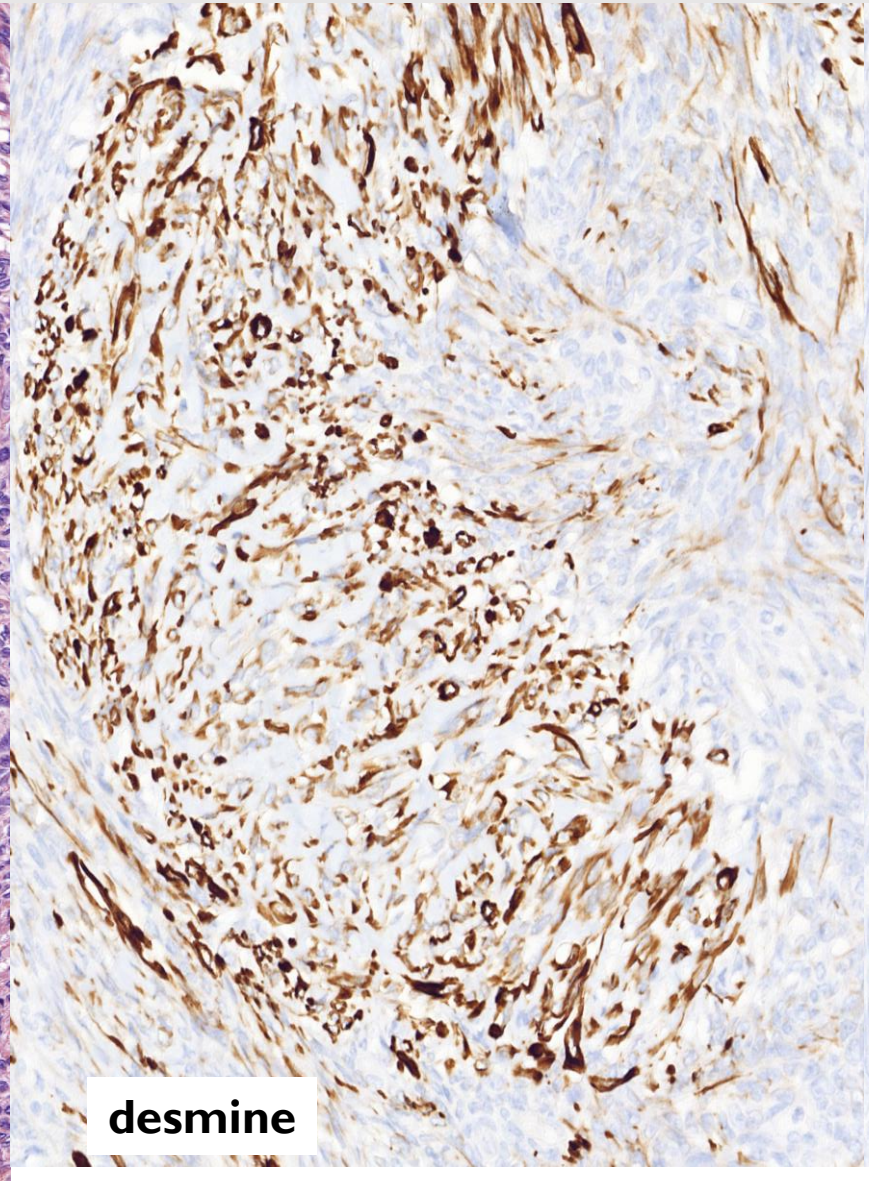

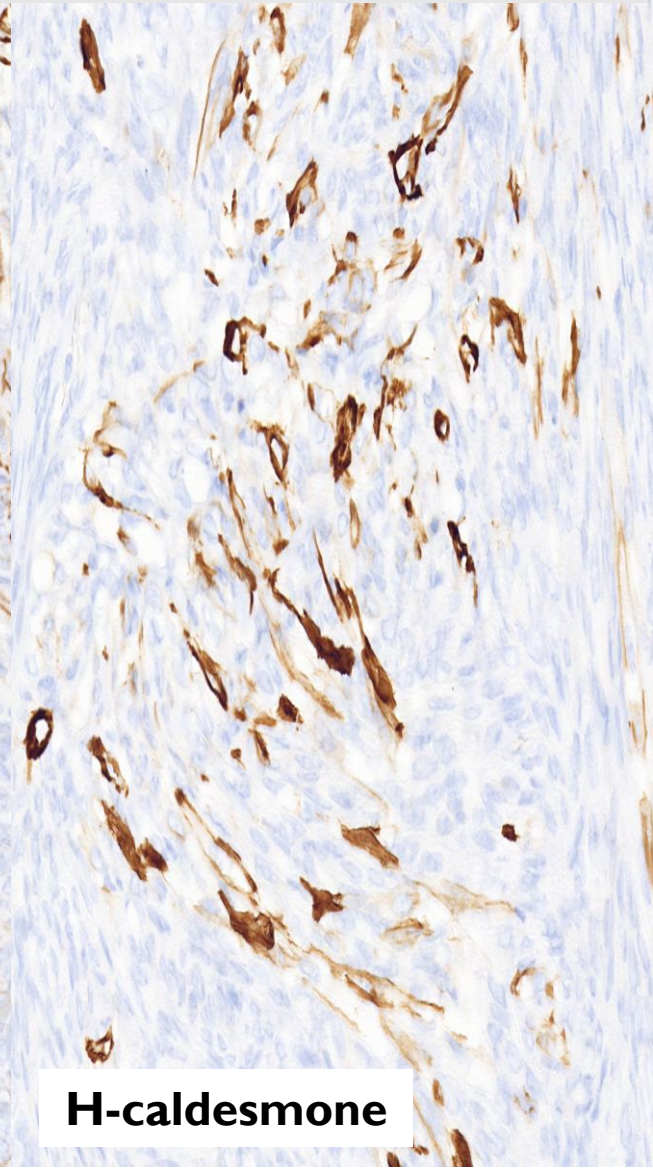

Sarcome du Stroma Endométrial de Bas Grade avec Différenciation Musculaire Lisse

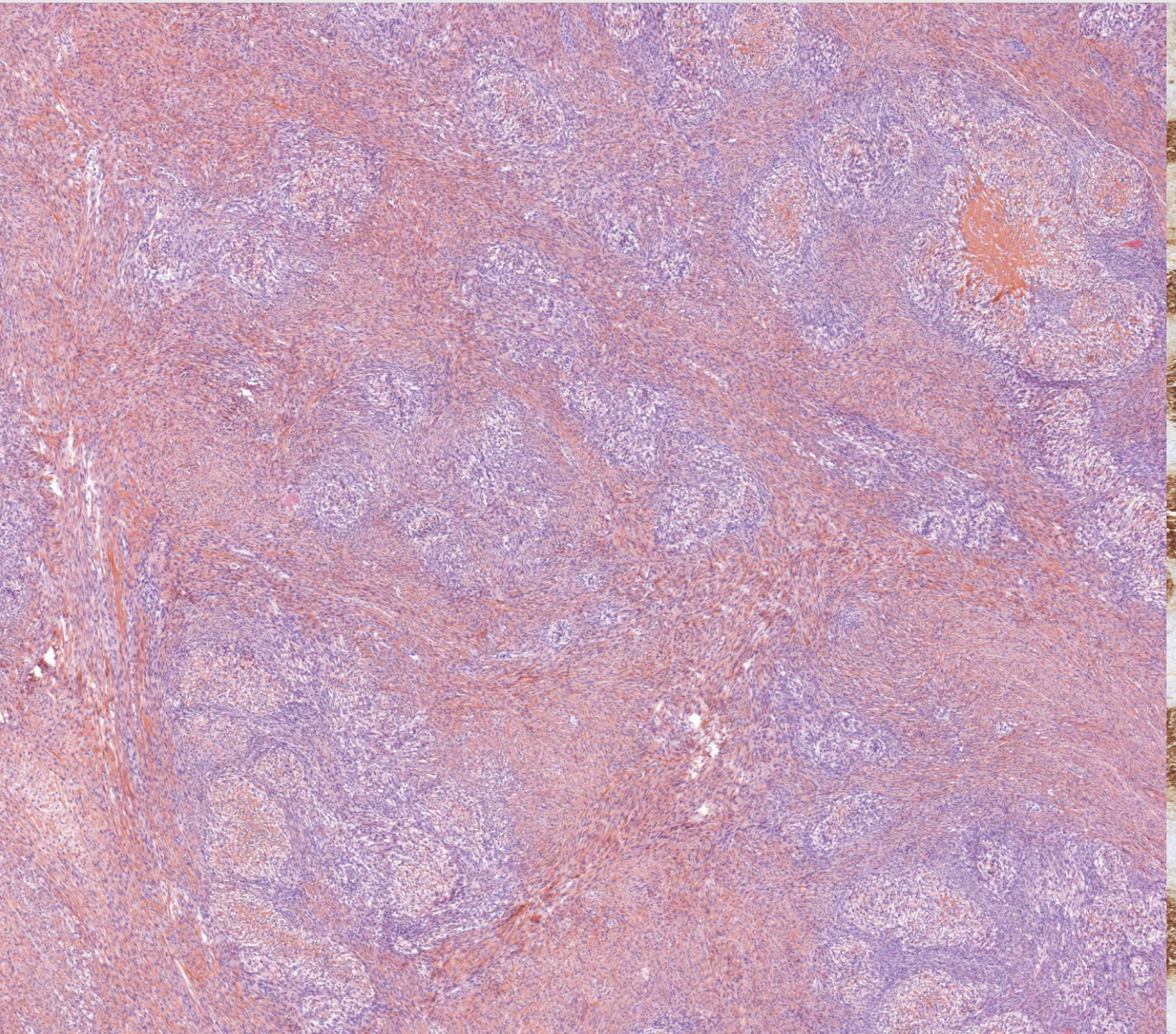

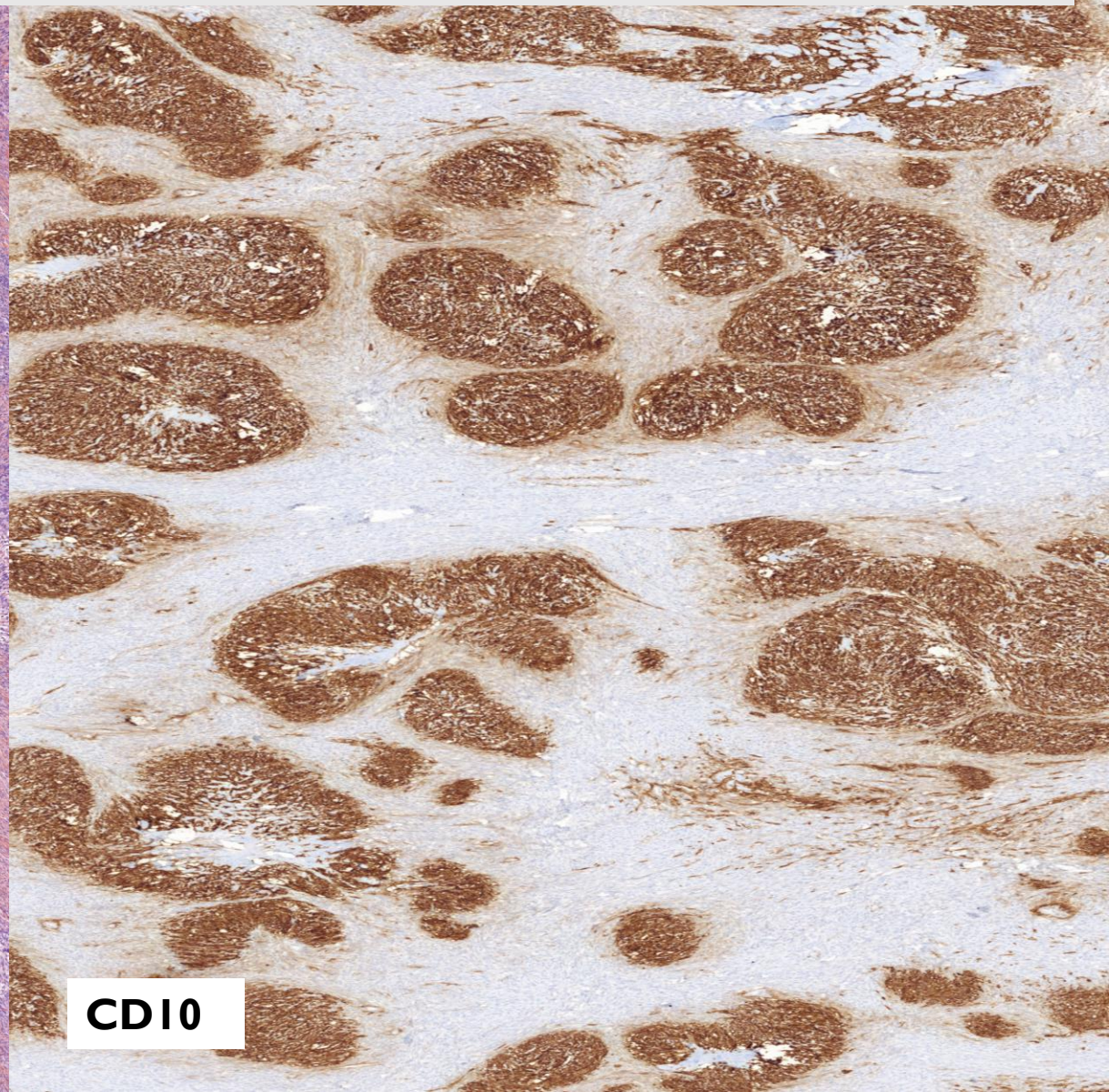

Sarcome du Stroma Endométrial de Bas grade : alterations génétiques récurrentes

JAZF1-SUZ12 t(7;17)(p15;q21) *(Koontz 2001)*

30-48% des ESS de bas grade

- *JAZF1-PHF1 t(6;7) (p21;p15)*
- *EPC1-PHF1 t(6;10)(p21;p11)*
- *MEAF6-PHF1 t(1;6) (p34;p21)*
- *MBTD1-CXorf67 t(X;17)(p11.2;q21.33)*

La translocation *ZC3H7B-BCOR* *der(22)t(X;22)(p11;q13)* rapportée à l'origine dans un cas de LGESS est actuellement associée au HGESS.

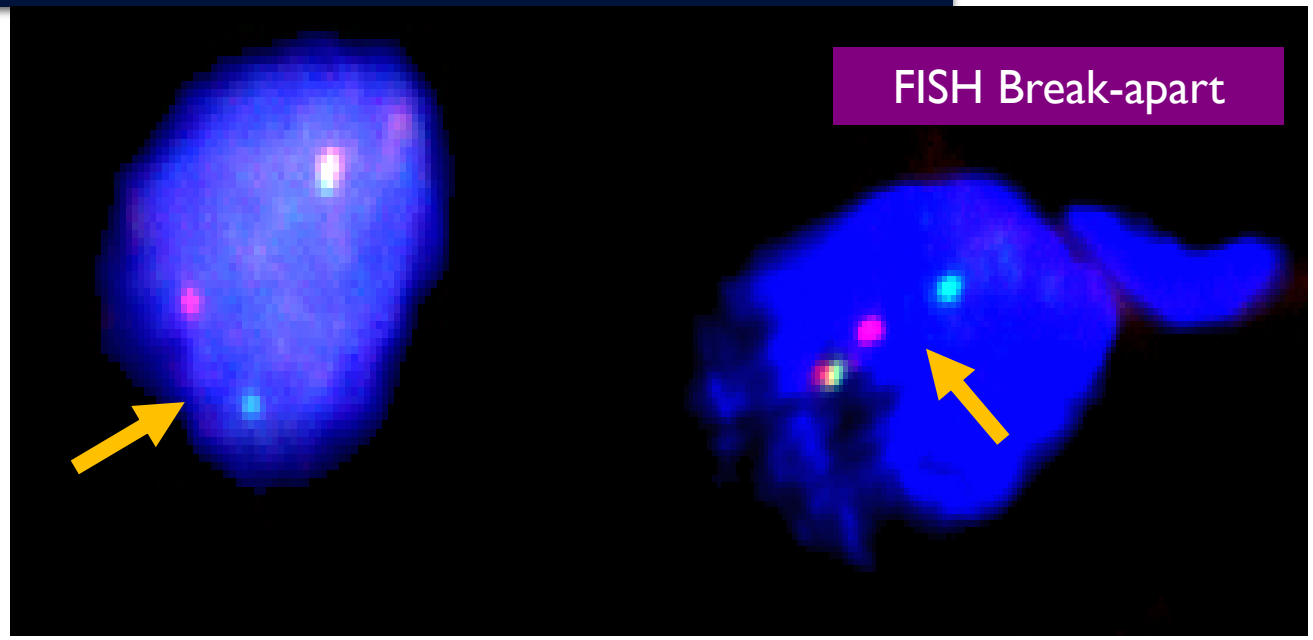

amplification de *MDM2*

(à ne pas confondre avec le diagnostic de liposarcome dédifférentié)

Nucci M and Lee CH Histopathology 2015 , Micci F Genes Chromosomes and Cancer 2016

Effects Oncogéniques des translocations dans les sarcomes du Stroma endometrial de Bas Grade

JAZF1
Represseur de la Transcription

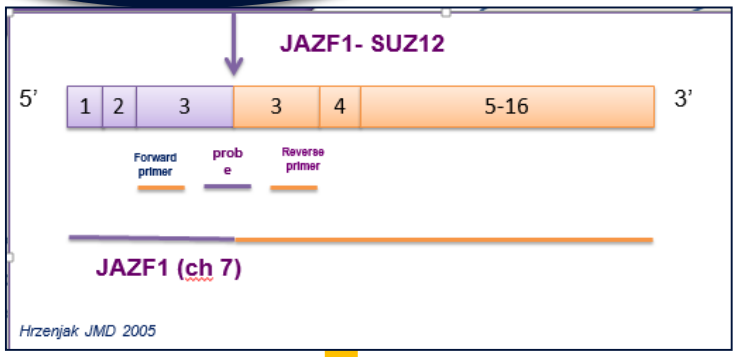

Altération de la transcription

Effets Oncogéniques :
Perte de regulation dans la transcription des progéniteurs du stroma endometrial

BCOR

Polycomb group protein

SUZ12
PHF1
MBTD1

Repression de la Transcription

EPC1-PHF1 **et** ***MEAF6-PHF1***
Alterent l'acetylation des histones

Micci F et al 2016

Sarcome du Stroma Endométrial de Bas Grade : Diagnostic Différentiels

1. Sarcome du Stroma Endométrial de Haut Grade
2. Nodule du Stroma Endométrial
3. Léiomyomatose intravasculaire
4. UTROSCT

Sarcome du Stroma Endométrial de Bas Grade : Diagnostic Différentiels

1. Sarcome du Stroma Endométrial de Haut Grade
2. Nodule du Stroma Endométrial
3. Léiomyomatose intravasculaire
4. UTROSCT

Léiomyomatose intravasculaire versus ESS de Bas Grade

Modern Pathology (2016) 29, S92–S103
© 2016 USCAP, Inc All rights reserved 0893-3952/16 $32.00

Practical issues related to uterine pathology: endometrial stromal tumors

Marisa R Nucci

Macroscopie : superposable !

Léiomyomatose

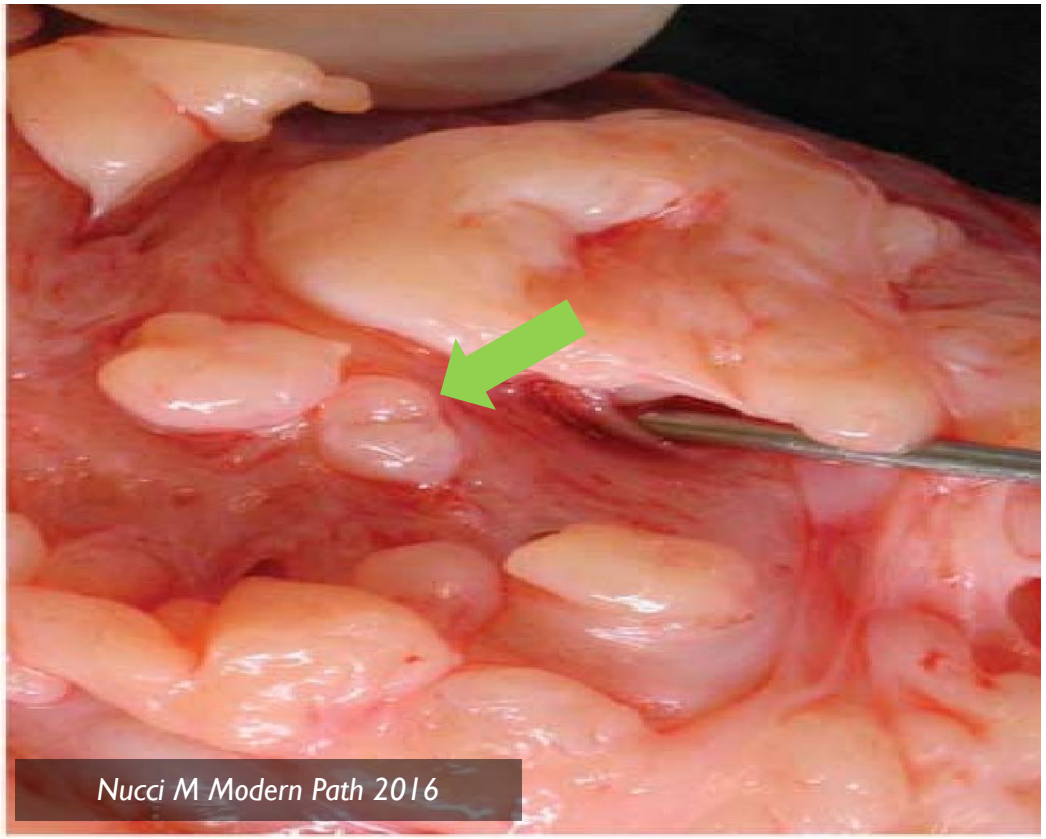

Nucci M Modern Path 2016

ESS de Bas Grade

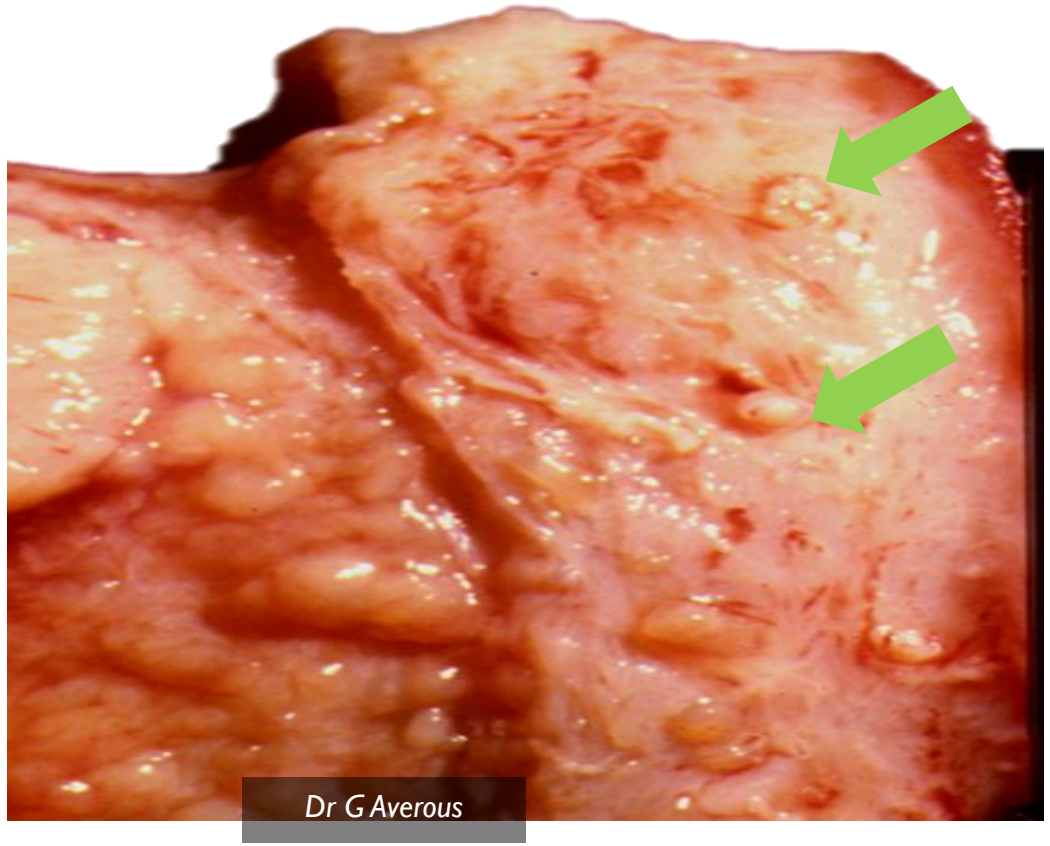

Dr G Averous

Léiomyomatose intravasculaire versus ESS de Bas Grade

Modern Pathology (2016) 29, S92–S103
© 2016 USCAP, Inc All rights reserved 0893-3952/16 $32.00

Practical issues related to uterine pathology: endometrial stromal tumors

Marisa R Nucci

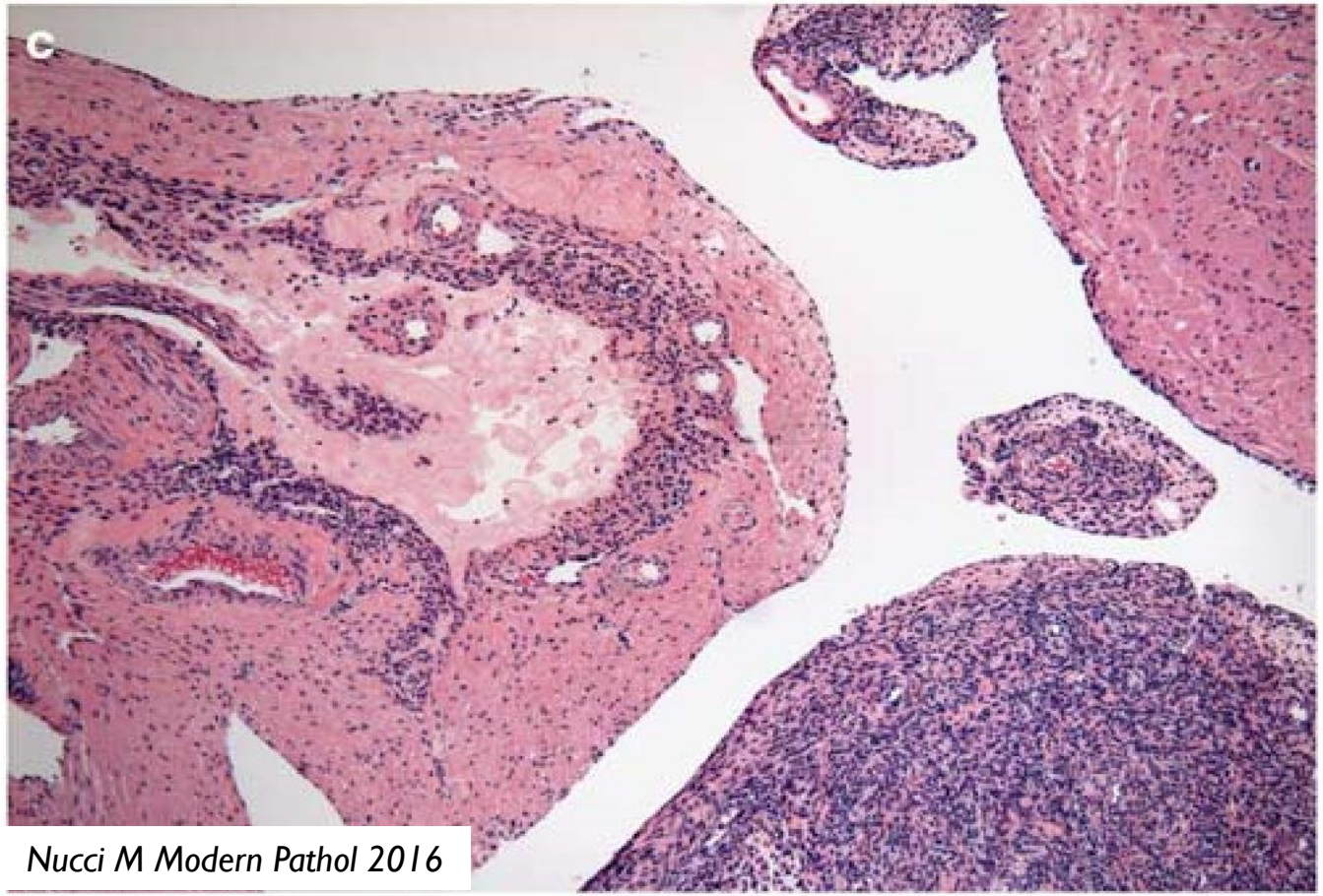

Nucci M Modern Pathol 2016

En faveur de la léiomyomatose :

1. Vaisseaux Epaissis
2. Contours lobulés en Fente
3. Architecture fasciculée
4. Cellules en « bout de cigare »
5. IHC : desmine +, H-caldesmone +

Léiomyomatose intravasculaire versus ESS de Bas Grade

Modern Pathology (2016) 29, S92–S103
© 2016 USCAP, Inc All rights reserved 0893-3952/16 $32.00

Practical issues related to uterine pathology: endometrial stromal tumors

Marisa R Nucci

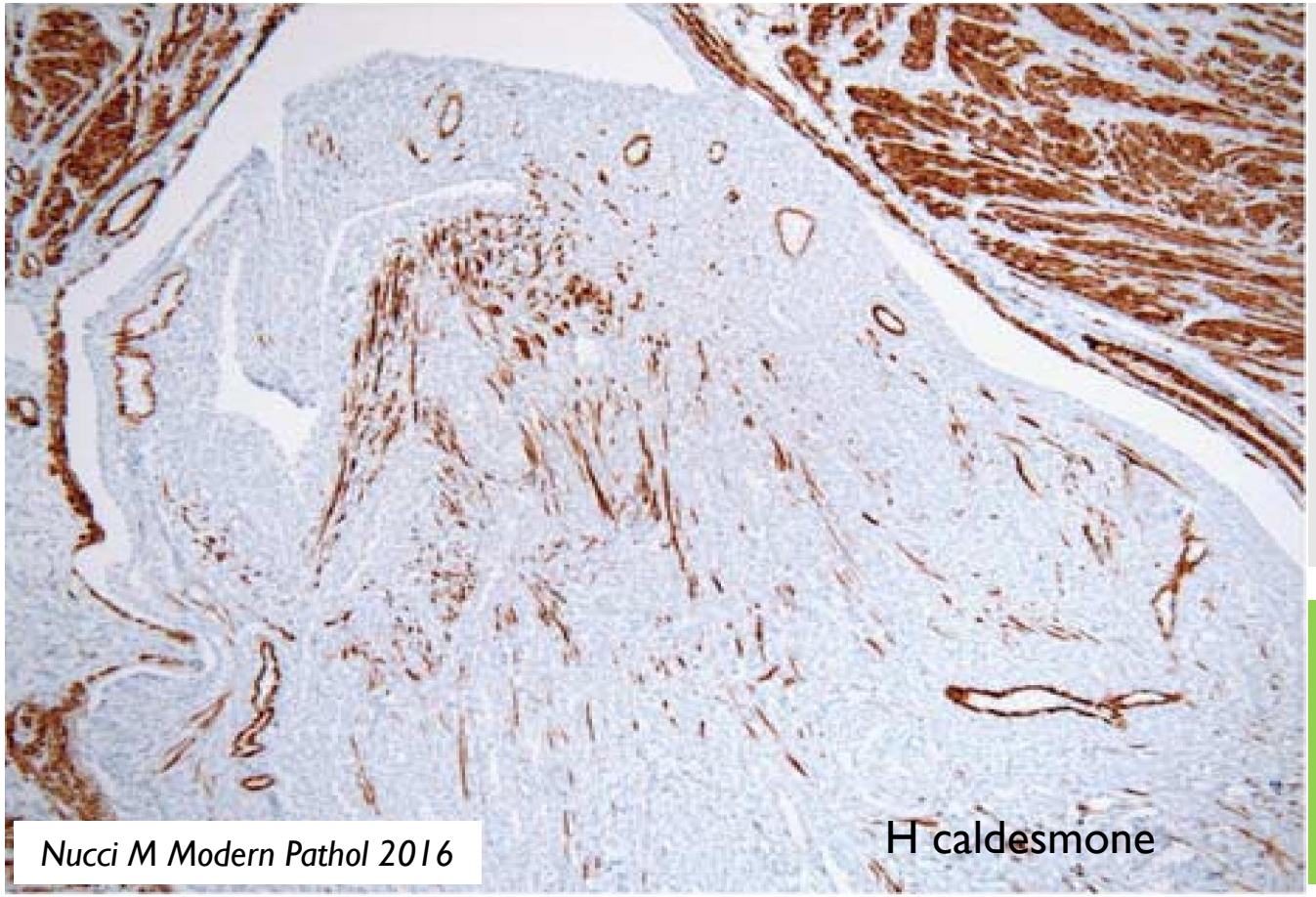

Nucci M Modern Pathol 2016

En faveur de la léiomyomatose :

1. Vesseaux Epaissis
2. Contours lobulés en Fente
3. Architecture fasciculée
4. Cellules en « bout de cigare »
5. IHC : desmine +, H-caldesmone +

Dans les vaisseaux H-caldesmone est faible et le CD10 +

Sarcome du Stroma Endométrial de haut Grade

- **Tumeur Rare**

Pronostic :

- Plus agressif que le ESS de Bas grade *(Lee CH AJSP 2012)*
- Intermédiaire entre ESS de Bas Grade et un Sarcome Utérin Indifférencié
- Le plus souvent mais pas toujours associé au réarrangement *YWHAE-NUTM2(Lee Ch PNAS 2012, Croce S Modern path 2012, Sciallis 2014, Micci 2016)* ou au réarrangement *BCOR* (*Hoang AJSP 2016*)
- Thérapie hormonale pas efficace (RE et RP négatifs)

RRePS
Réseau de
Sarcomes - G
Sarcoma Database

23 ESS de haut grade

Novembre 2017

Sarcome du Stroma Endométrial de haut Grade

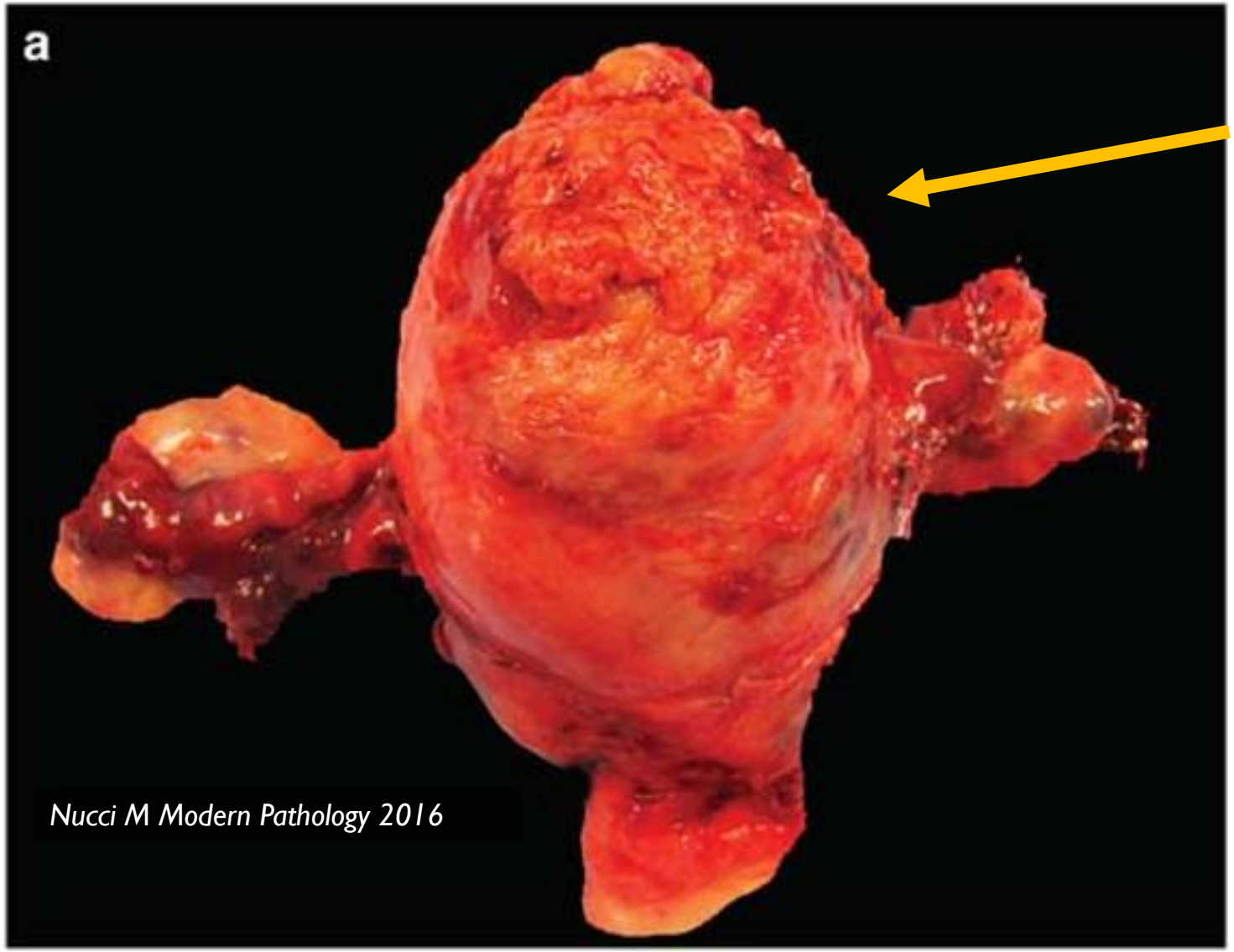

Nucci M Modern Pathology 2016

Extension à la séreuse utérine

Souvent diagnostiqué à un stade plus avancé que le ESS de Bas Grade

Sarcome du Stroma Endométrial de Haut Grade

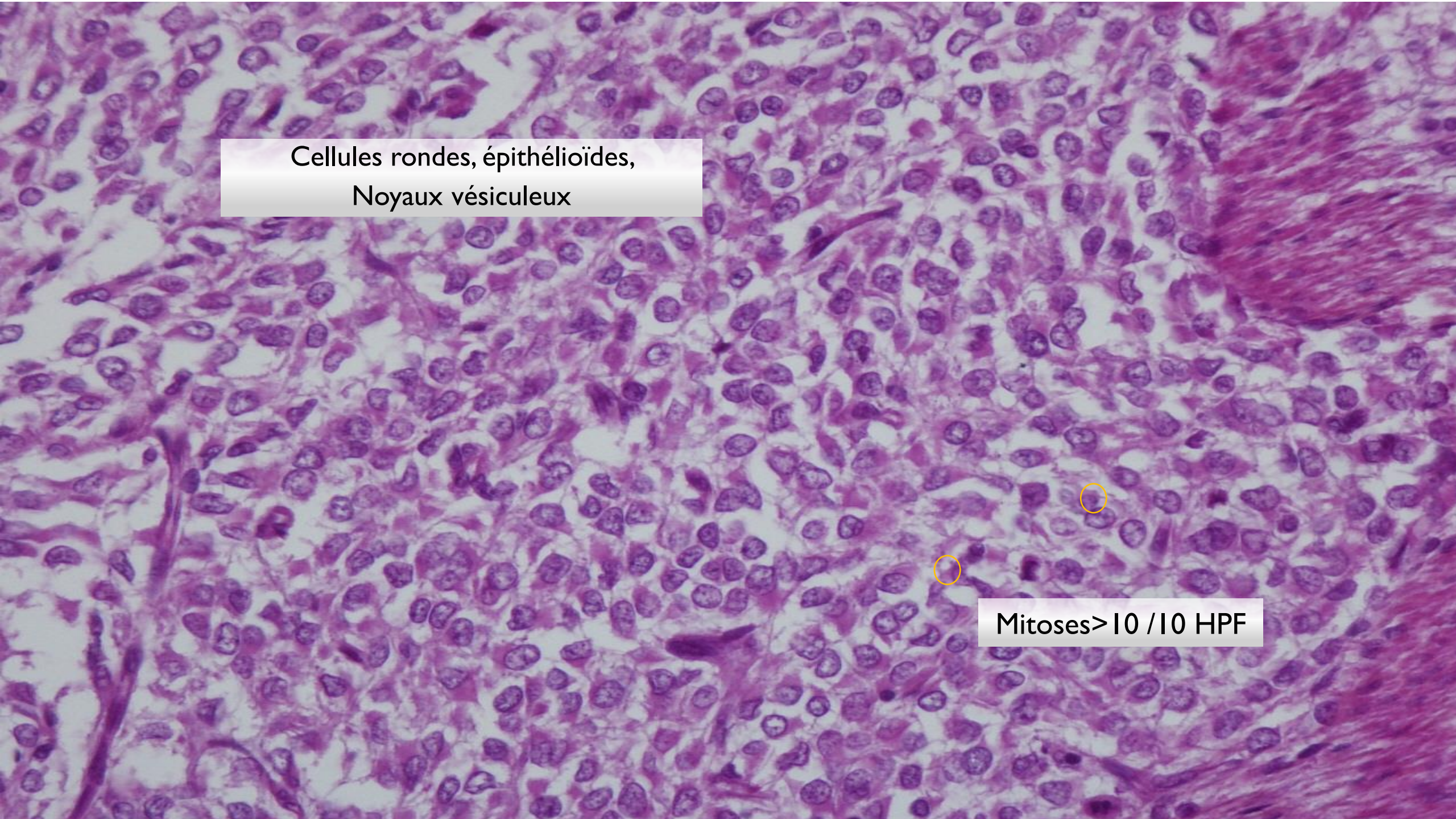
Cellules rondes, épithélioïdes,
Noyaux vésiculeux
Mitoses>10 /10 HPF

Sarcome du Stroma Endométrial de Haut Grade

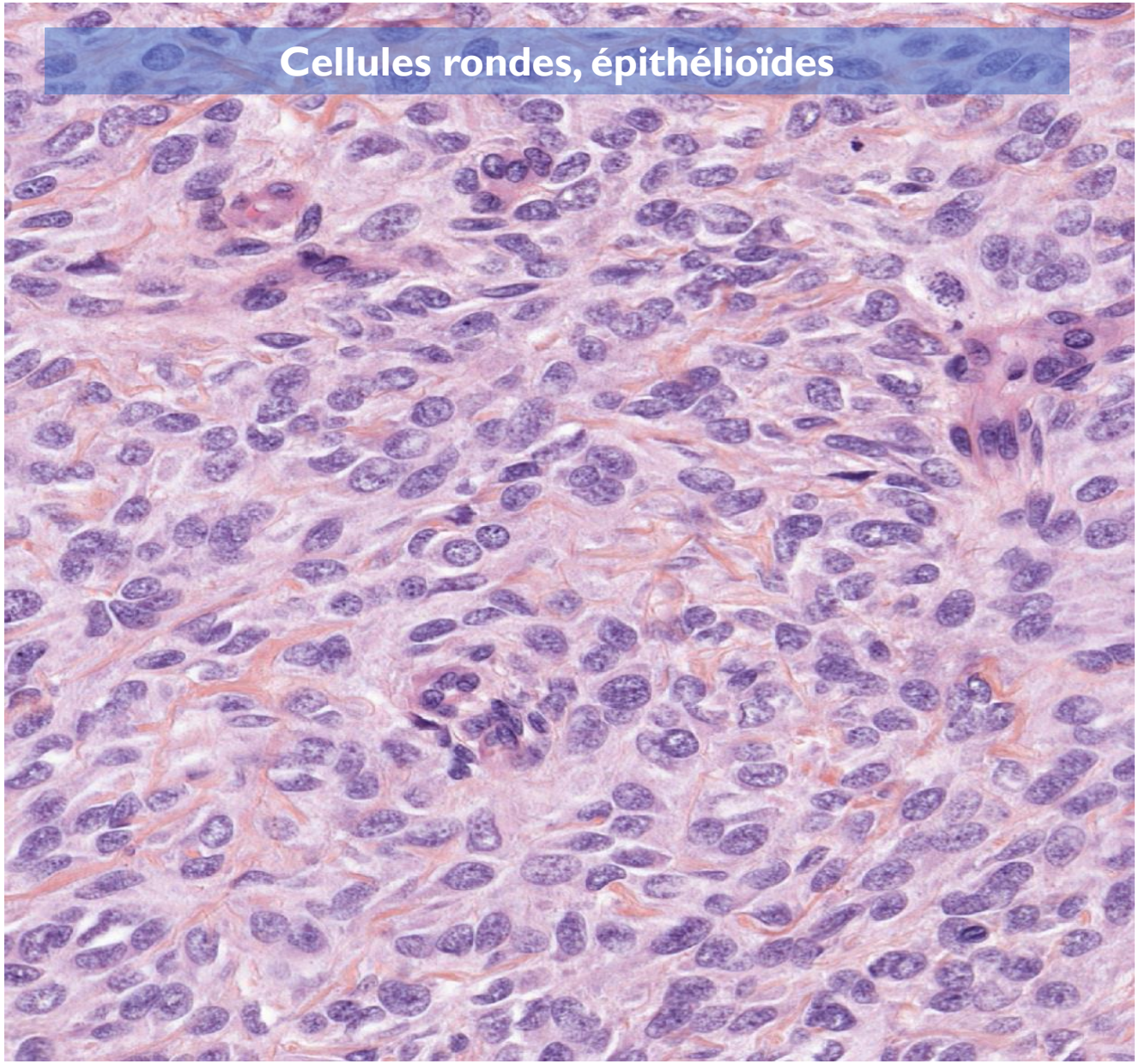

Sarcome du Stroma Endométrial de Haut Grade : Immunophénotype

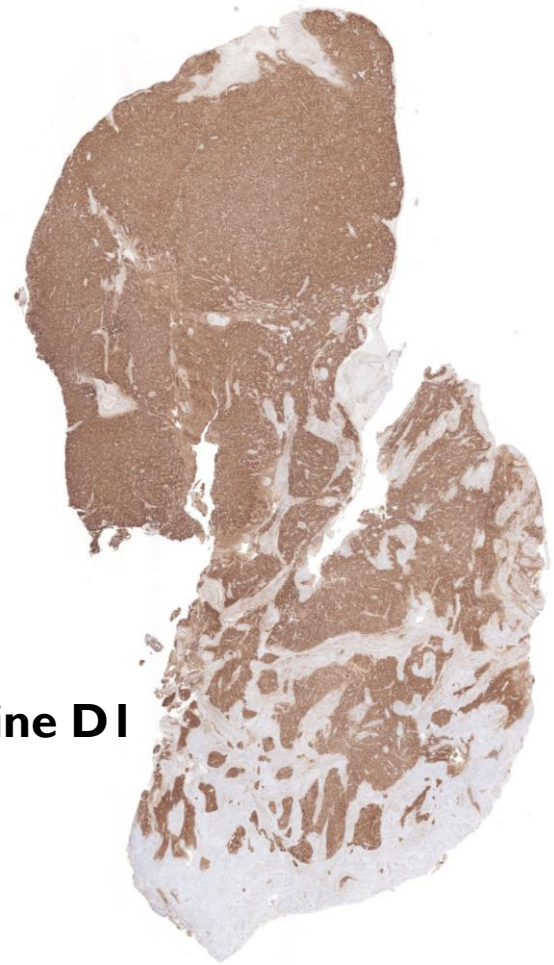

Cycline D1

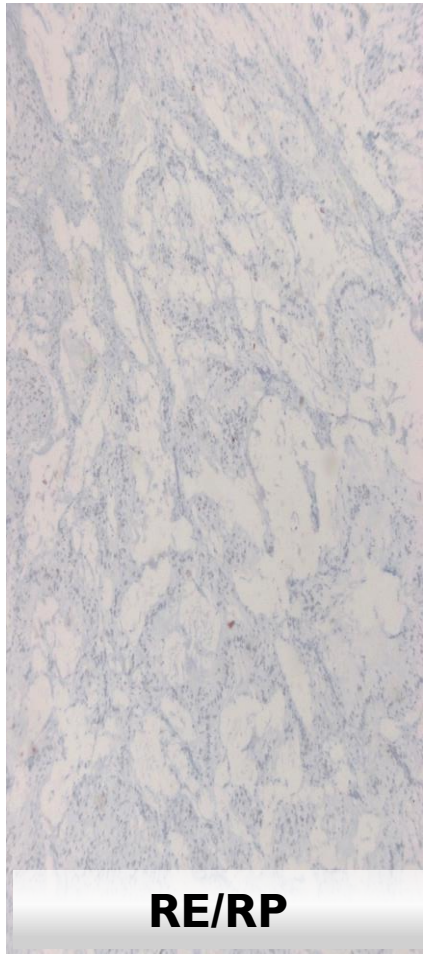

RE/RP

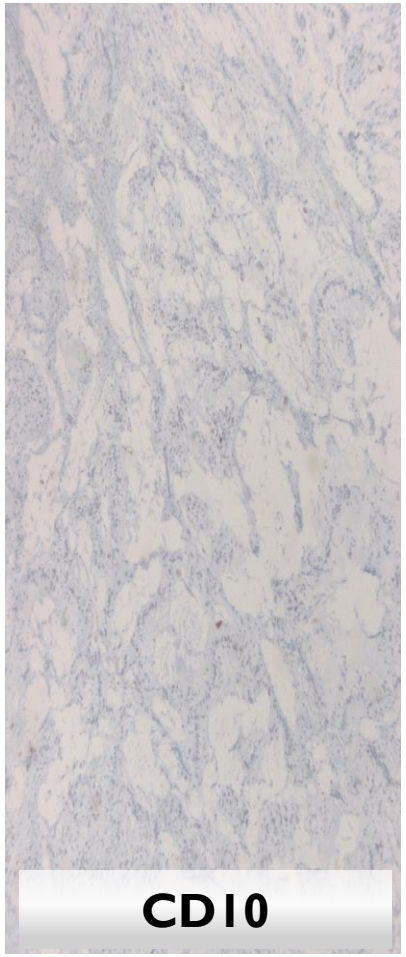

CD10

BCOR

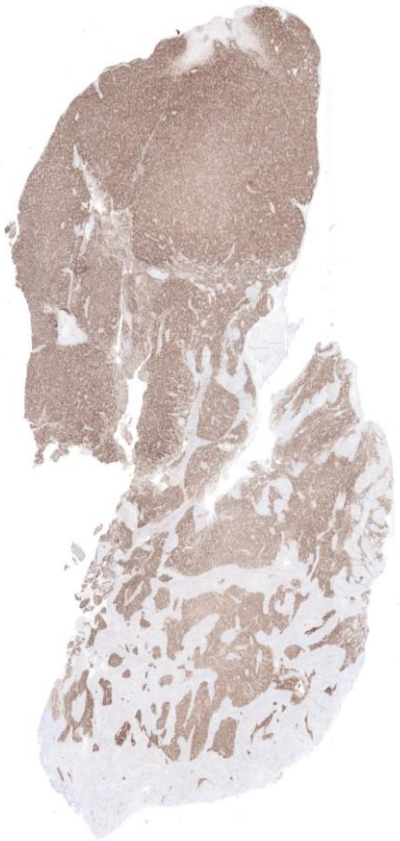

Cycline D1 positive (>70% des cellules)

RE/RP et CD10 negative (CH Lee, PNAS 2012, CH Lee AJSP 2012)

Sarcome du Stroma Endométrial de Haut Grade

Translocation récurrente dans le ESS de haut grade

t(10;17)(q22;p13)

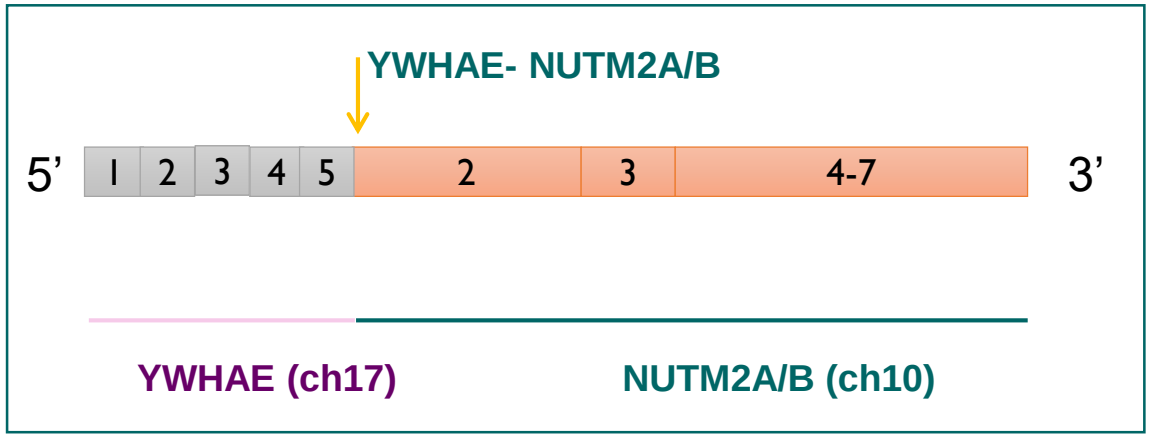

Modified from Lee PNAS 2012

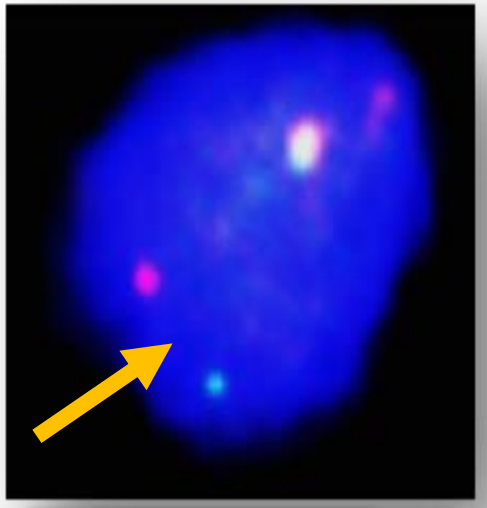

Break-apart

Les translocations YWHAE-NUTM2 et JAZF1-SUZ12 mutuallement exclusives

La grande partie des ESS de haut grade mais pas tous ont la translocation YWHAE-NUTM2

Lee CH PNAS 2012, Lee CH AJSP 2012, Croce S Modern Pathol 2013, Gremel G IJC 2014, Sciallis AJSP 2014,Hodge JC Jmol Diag 2016, Micci F Gene Chrom Cancer 2016

Sarcome du Stroma Endométrial fibromyxoïde de haut grade

Novel High-grade Endometrial Stromal Sarcoma

A Morphologic Mimicker of Myxoid Leiomyosarcoma

Lien N. Hoang, MD, Amandeep Aneja, MD,* Niamh Conlon, MD,† Deborah F. Delair, MD,* Sumit Middha, PhD,* Ryma Benayed, PhD,* Martee L. Hensley, MD,‡ Kay J. Park, MD,* Travis J. Hollmann, MD,* Meera R. Hameed, MD,* Cristina R. Antonescu, MD,* Robert A. Soslow, MD,* and Sarah Chiang, MD**

(*Am J Surg Pathol* 2017;41:12–24)

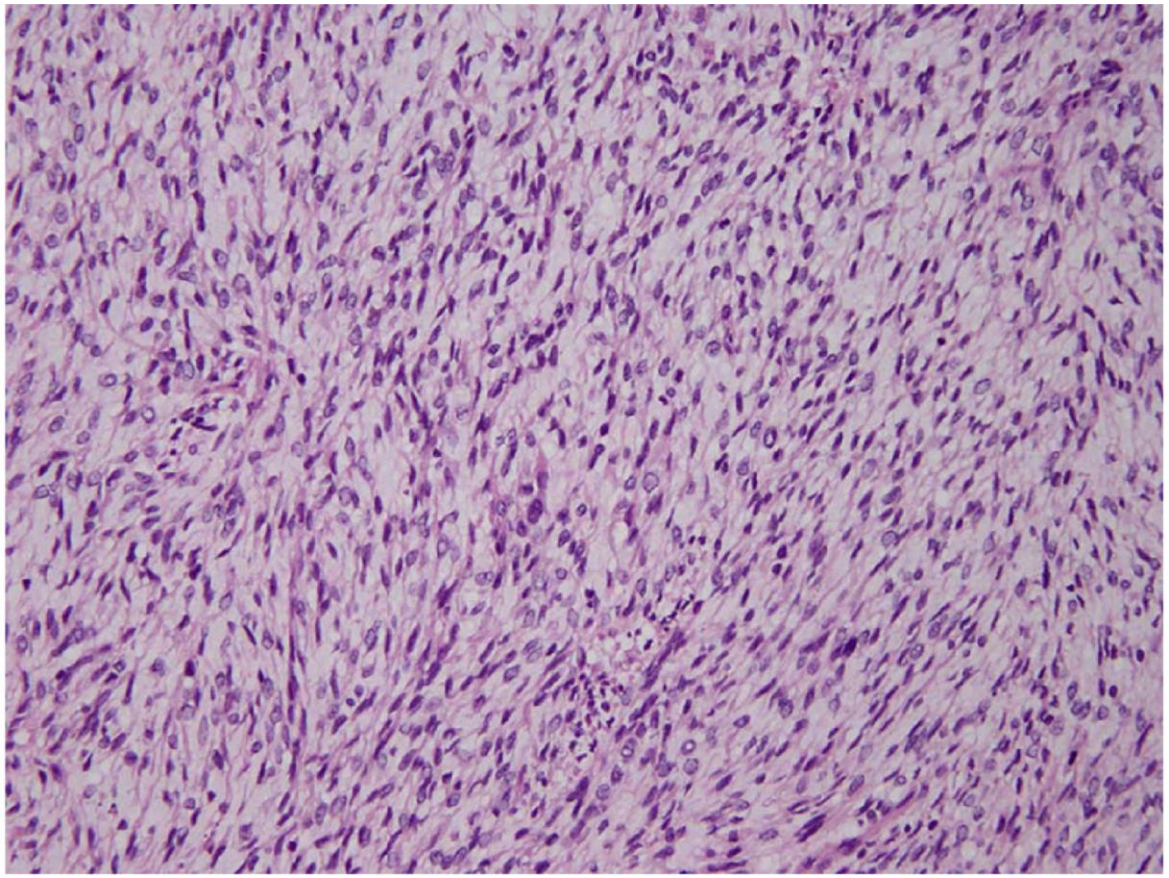

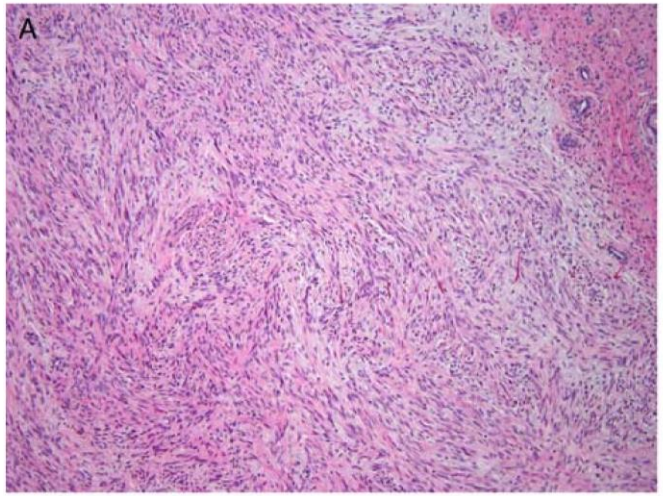

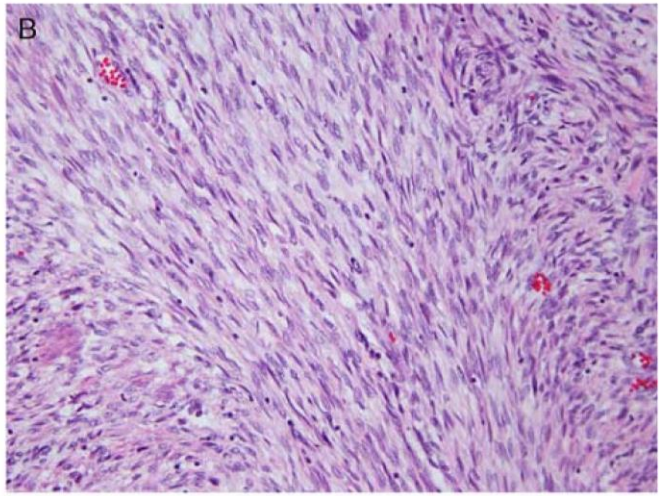

- Patientes jeunes (<45 ans)
- Stades avancés
- Aspect tantôt myxoïde, tantôt fusocellulaire
- Mitotique
- IHC hétérogène : **CD10 +, RE/RP + (1/3)**
- Clinique : évolution rapide

ZC3H7B-BCOR der(22)t(X;22)(p11;q13)

Sarcome du Stroma Endométrial de haut grade : BCOR

Modern Pathology (2017) 30, 1251–1261
© 2017 USCAP, Inc All rights reserved 0893-3952/17 $32.00

BCOR is a robust diagnostic immunohistochemical marker of genetically diverse high-grade endometrial stromal sarcoma, including tumors exhibiting variant morphology

Sarah Chiang[1], Cheng-Han Lee[2,3], Colin JR Stewart[4], Esther Oliva[5], Lien N Hoang[3], Rola H Ali[6], Martee L Hensley[7], Javier A Arias-Stella III[1], Denise Frosina[1], Achim A Jungbluth[1], Ryma Benayed[1], Marc Ladanyi[1], Meera Hameed[1], Lu Wang[1], Yu-Chien Kao[1,8], Cristina R Antonescu[1] and Robert A Soslow[1]

BCOR utile pour détecter les ESS de haut grade
- **Quand la cycline D1 est négative**
- **Dans les variantes morphologiques de ESS (fibromyxoide)**

Bonne sensibilité
- BCOR (95% des cellules) + dans 100% des ESS haut grade *YWHAE* réarrangés
- BCOR + dans 50% des ESS haut grade *BCOR* réarrangés

Bonne spécificité
- BCOR faible (<5% des cellules) en 66% des ESS de bas grade
- 6% des nodules du stroma endométrial
- 19% des LMS

BCOR

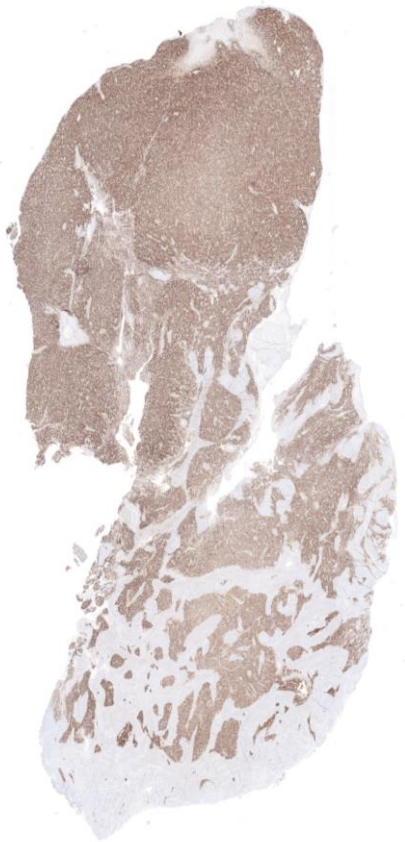

Sarcome du Stroma Endométrial de Haut Grade

Profil phénotypique aberrant

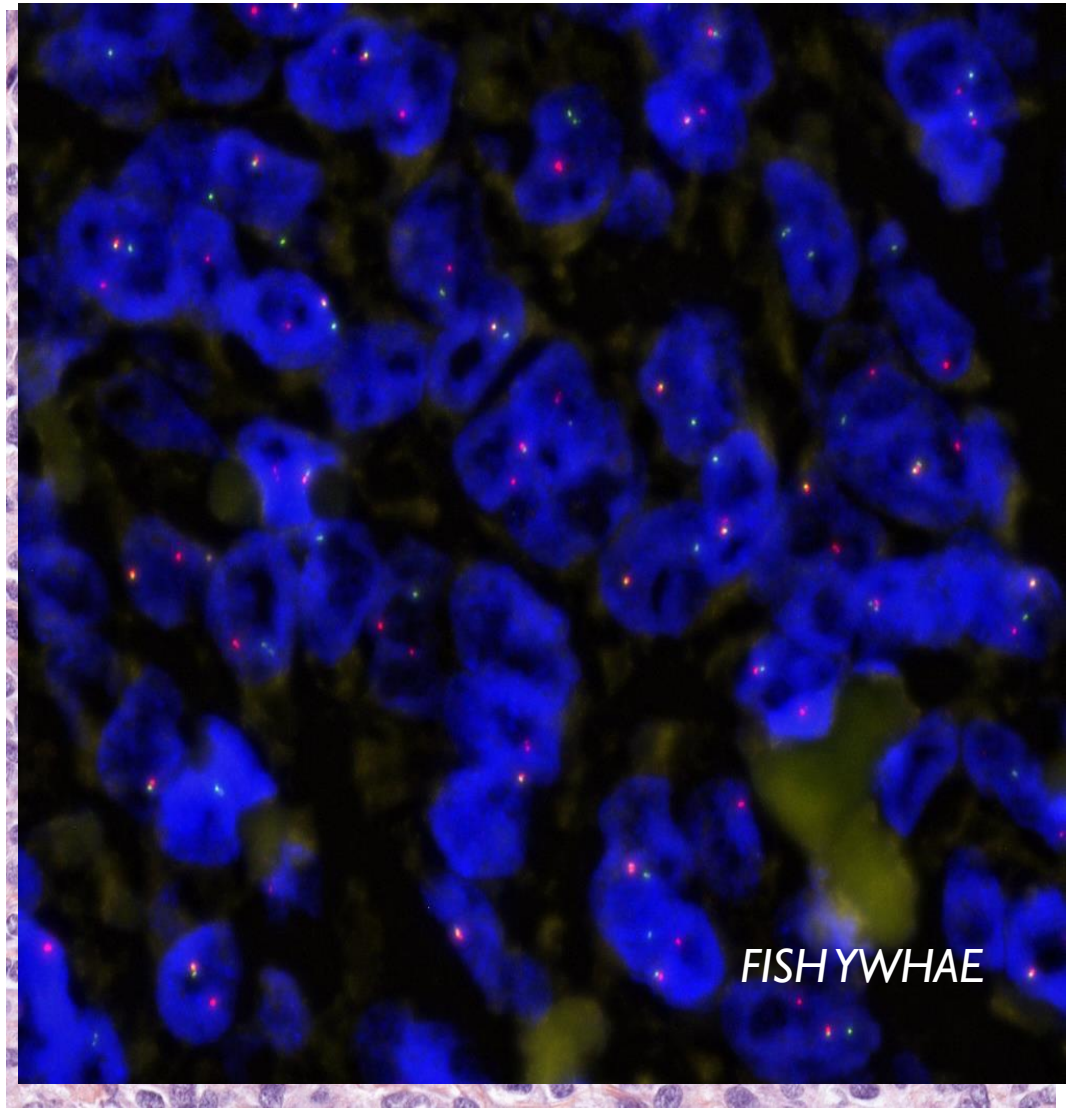

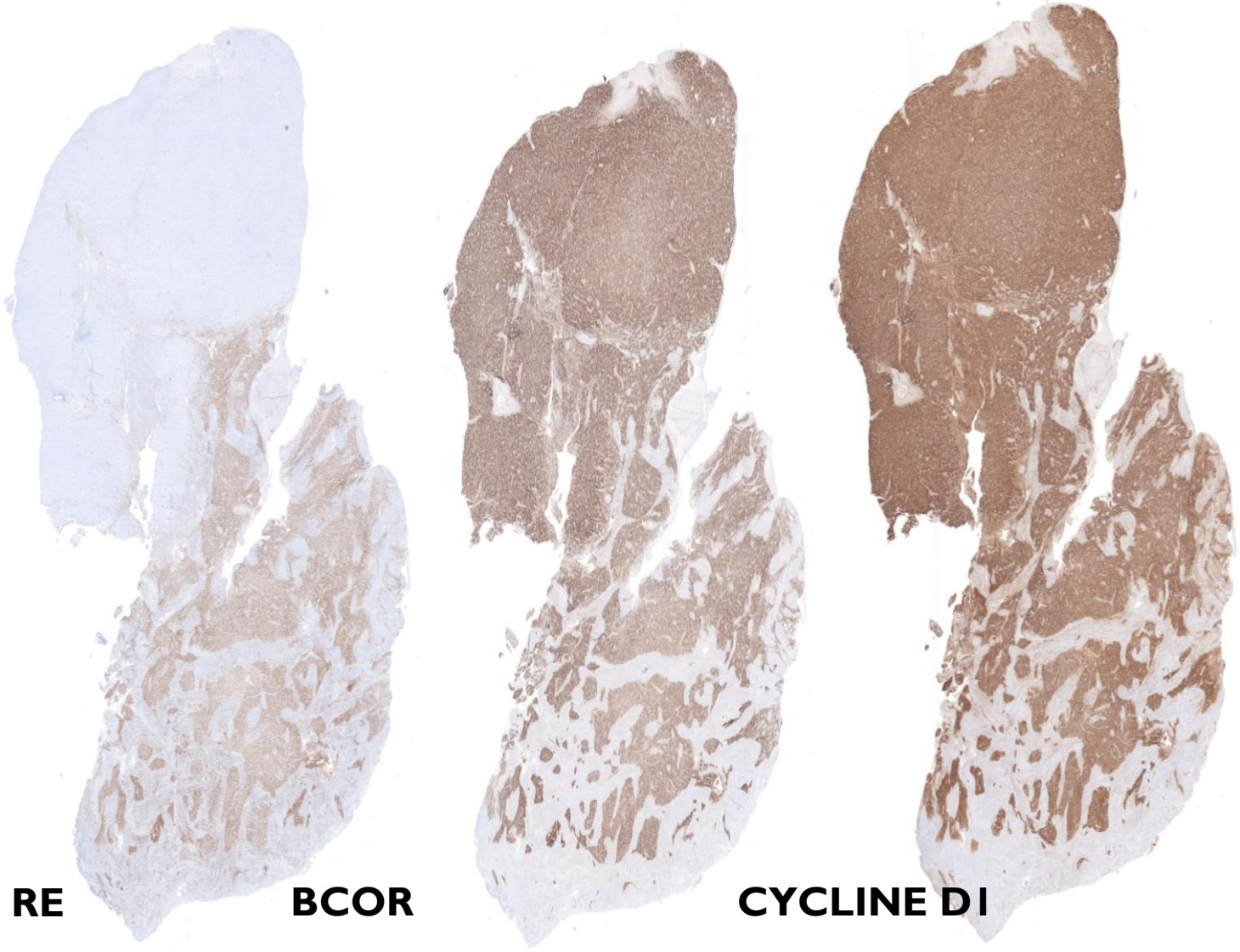

ESS de haut Grade et sarcoma utérin Indifférencié : Quelle connection ?

UUS

pléomorphe

uniforme

Endometrial Stromal Sarcomas and Related High-grade Sarcomas: Immunohistochemical and Molecular Genetic Study of 31 Cases

(*Am J Surg Pathol* 2008;32:1228–1238)

Shuichi Kurihara, MD, Yoshinao Oda, MD, PhD,* Yoshihiro Ohishi, MD, PhD,* Atsuko Iwasa, MD,* Tomonari Takahira, MD, PhD,* Eisuke Kaneki, MD, PhD,† Hiroaki Kobayashi, MD, PhD,† Norio Wake, MD, PhD,† and Masazumi Tsuneyoshi, MD, PhD**

High-grade Endometrial Stromal Sarcomas

A Clinicopathologic Study of a Group of Tumors With Heterogenous Morphologic and Genetic Features

Andrew P. Sciallis, MD, Patrick P. Bedroske, BSc,† John K. Schoolmeester, MD,* William R. Sukov, MD,*† Gary L. Keeney, MD,* Jennelle C. Hodge, PhD,† and Debra A. Bell, MD**

UUS pleomorphe

Karyotype Complexe

Atypie+ Nécrose + Mitoses+

UUS uniforme

ESS de bas Grade Dédifférencié

Transition abrupte de Bas grade à Haut Grade

Necrose +

Mitoses ++

Pas de translocation connue

Uniforme

Atypie de haut grade

Nucléoles ++

Necrose +

Mitoses ++

Pas de translocation Connue

Avec rearrangement YWHAE-NUTM2A/B

Ou

ZC3H7B-BCOR

Cellules uniformes rondes

Nucléoles peu évidents

Mitoses ++

Réarrangements YWHAE and BCOR

Sarcome Utérin Indifférencié (UUS)

Mauvais pronostic

- 57% de survie à 5 ans au stade I *(Abeler 2009)*
- Toutes les patients de stade plus avancé meurent dans les 5 ans *(Abeler 2009)*
- Âge : peri et postménopause

130 UUS

Novembre 2017

Sarcome Utérin Indifférencié (UUS)

Sarcome de Haut grade sans une ligne spécifique de différenciation

Diagnostic d'Exclusion

LMS avec phenotype musculaire lisse incomplet / absent

Carcinome indifférencié

Carcinosarcome MMMT

MASO : adénosarcome Mullerian avec sur-représentation sarcomateuse

Importance de l'échantillonnage !!

Nucci M and Lee Ch Histopathology 2015

Sarcome Utérin Indifférencié (UUS)

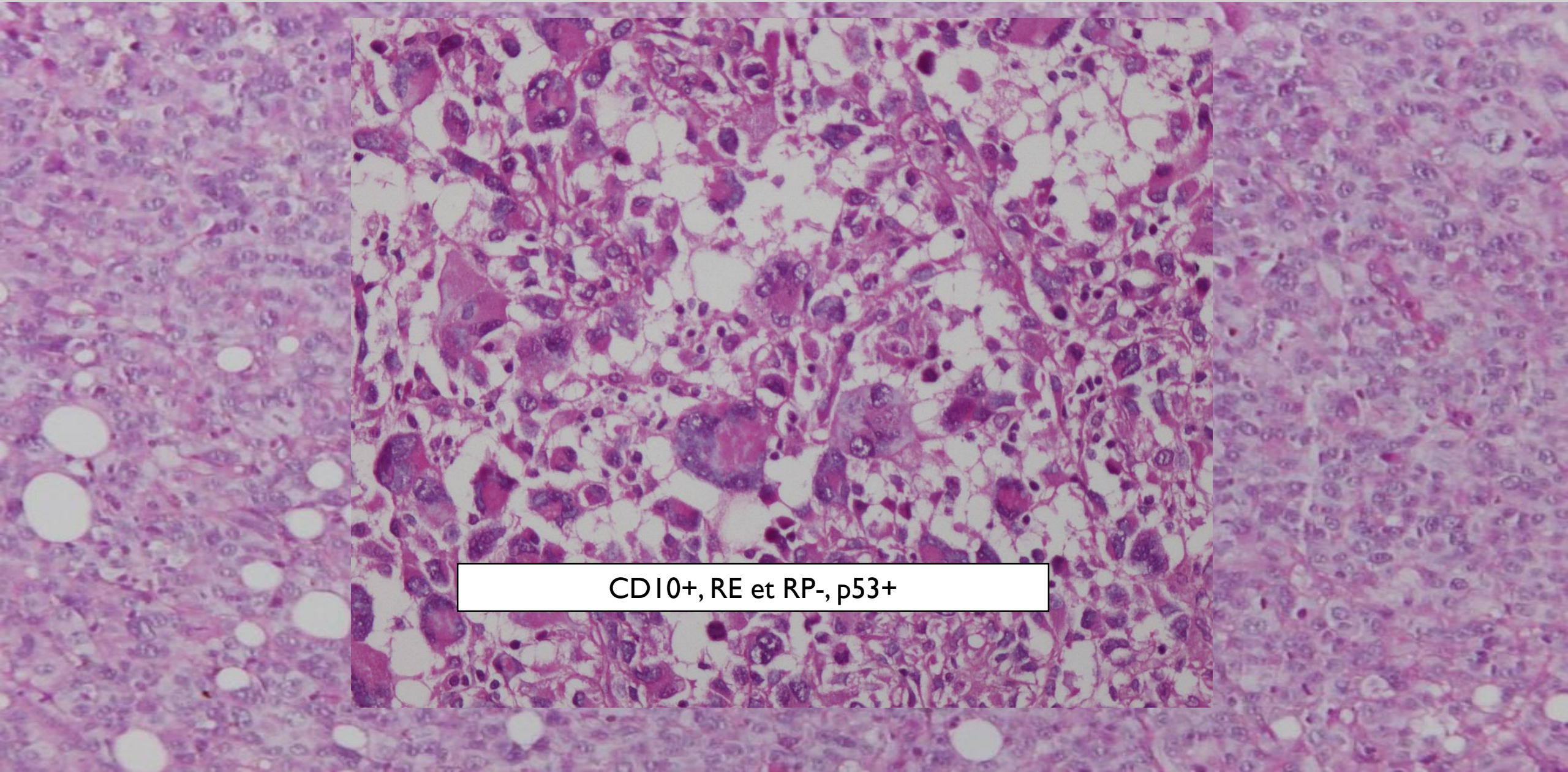

Sarcome Utérin Indifférencié

JCI insight

RESEARCH ARTICLE

Macrophage infiltration and genetic landscape of undifferentiated uterine sarcomas

Joanna Przybyl,[1,2,3] Magdalena Kowalewska,[2,4] Anna Quattrone,[3] Barbara Dewaele,[3] Vanessa Vanspauwen,[3] Sushama Varma,[1] Sujay Vennam,[1] Aaron M. Newman,[5,6] Michal Swierniak,[7] Elwira Bakuła-Zalewska,[8] Janusz A. Siedlecki,[2] Mariusz Bidzinski,[9,10] Jan Cools,[11] Matt van de Rijn,[1] and Maria Debiec-Rychter[3]

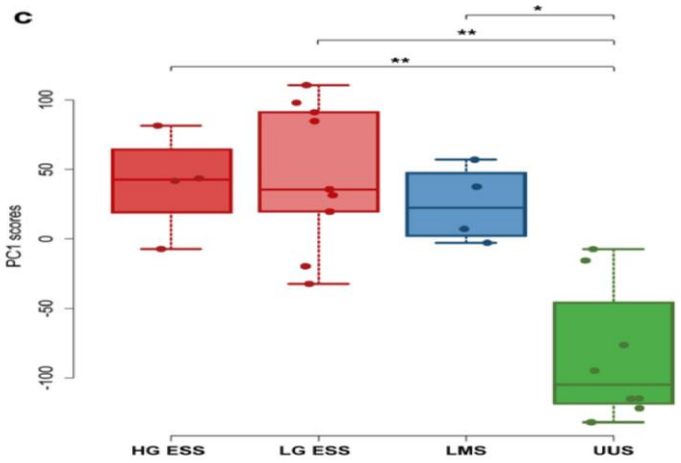

UUS ont un profil moléculaire different des LMS et ESS

Nombre élevé de Macrophages associés à la tumeur (TAMs) dans les UUS

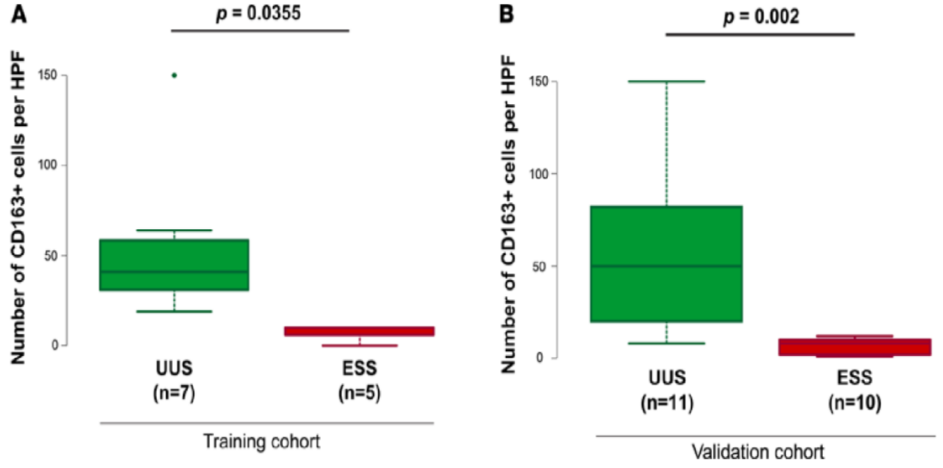

Figure 3. CD163⁺ cell counts in UUS and ESS specimens. Comparison of CD163⁺ cell counts in UUS and ESS specimens in (**A**) training and (**B**) validation cohorts, as evaluated by IHC. HPF, high-power field.

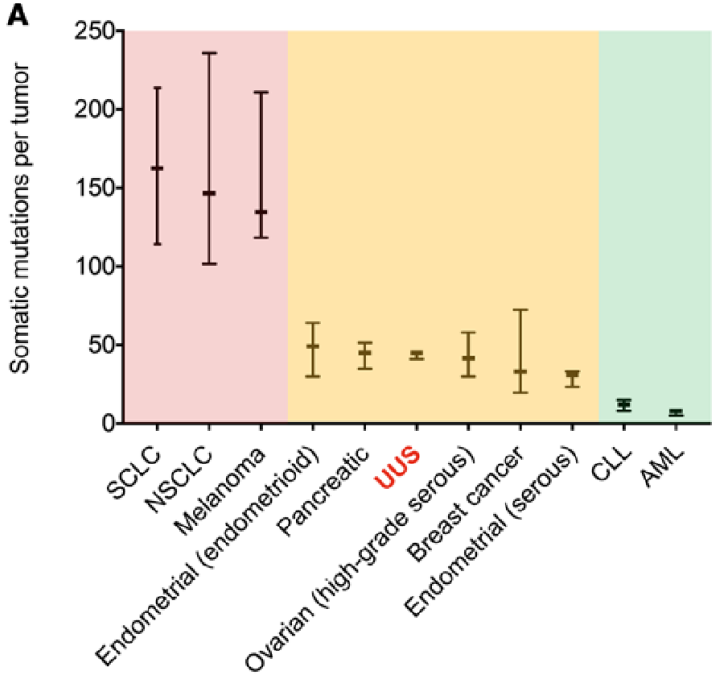

Panorama Mutationnel des UUS Charge mutationnelle

UTROSCT: Uterine Tumors Resembling Sex Cord Tumor of the ovary

WHO 2014 «Tumeur Utérine ressemblant à un tumeur ovarienne des cordons sexuels sans composante de Stroma Endométrial »

Qu'est ce que c'est ??

L'histogenèse n'est pas connue

Probablement pas reliée au ESS
(Absence de translocations récurrentes des ESS)

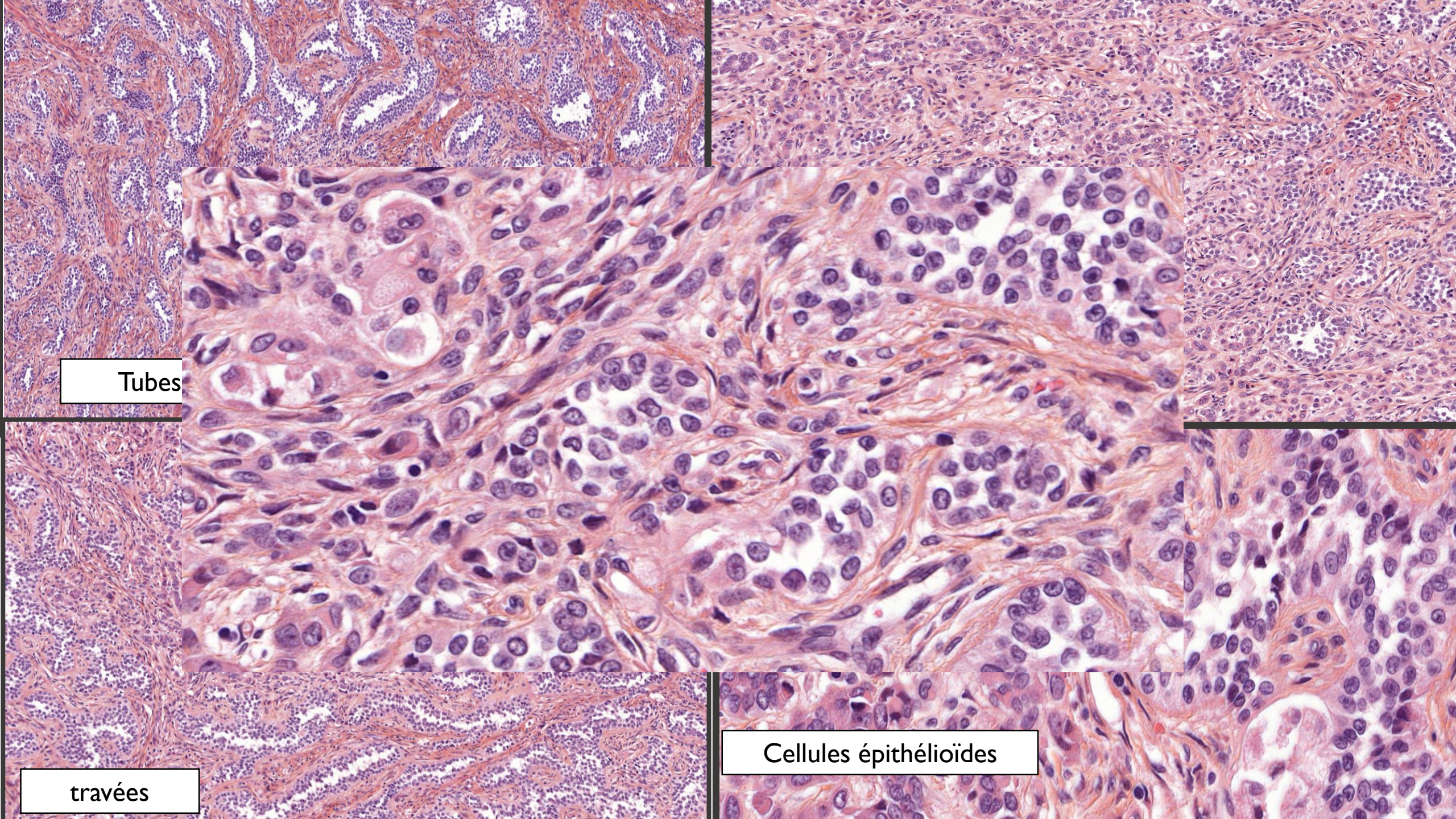
Tubes
travées
Cellules épithélioïdes

UTROSCT en immunohistochimie
profil polyphenotypique

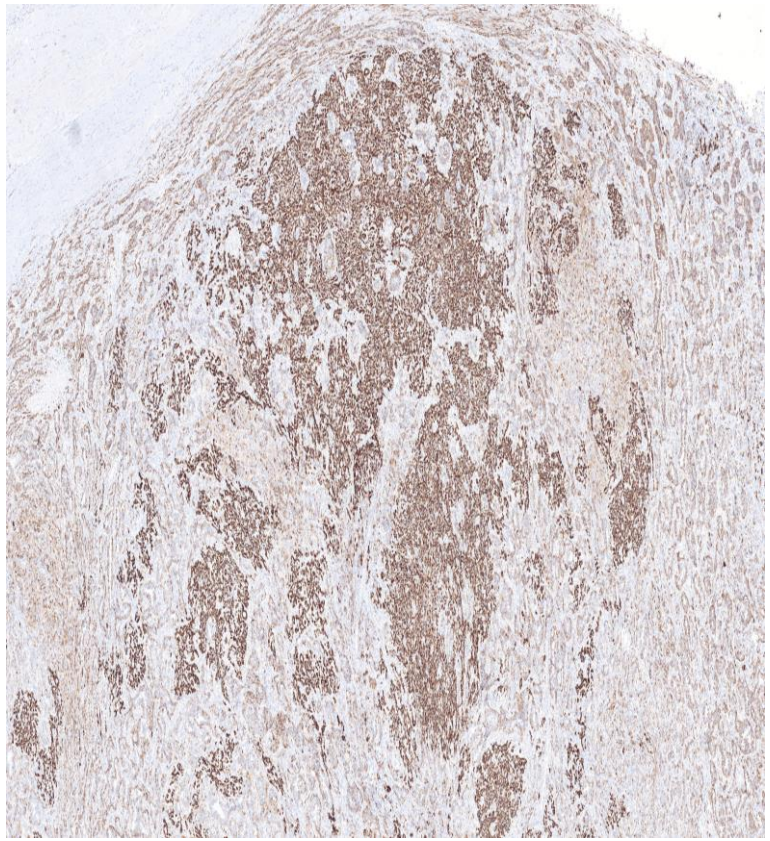

Keratines/EMA

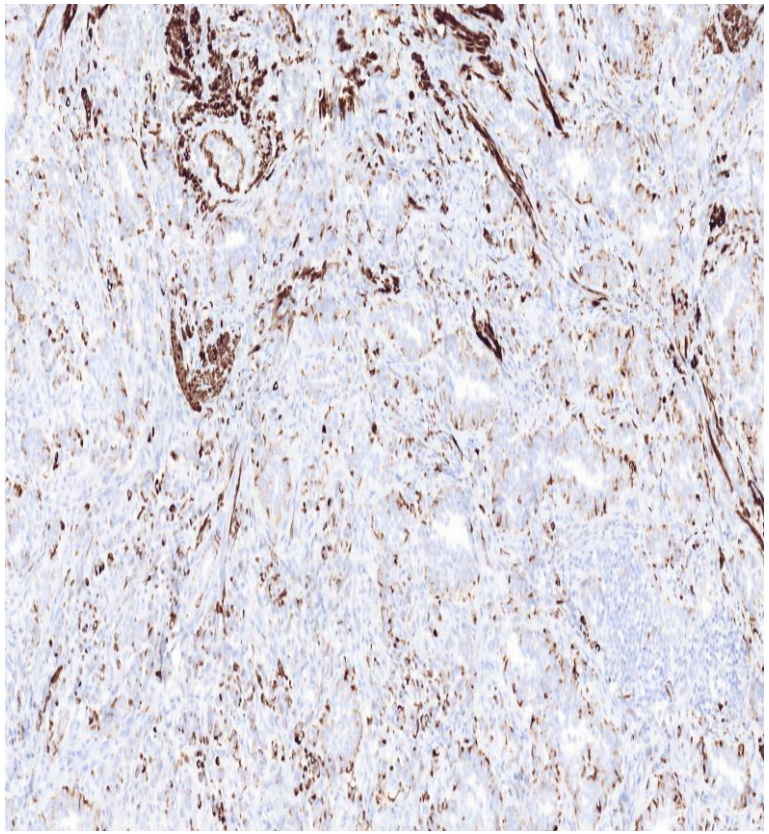

Desmine/H-caldesmone

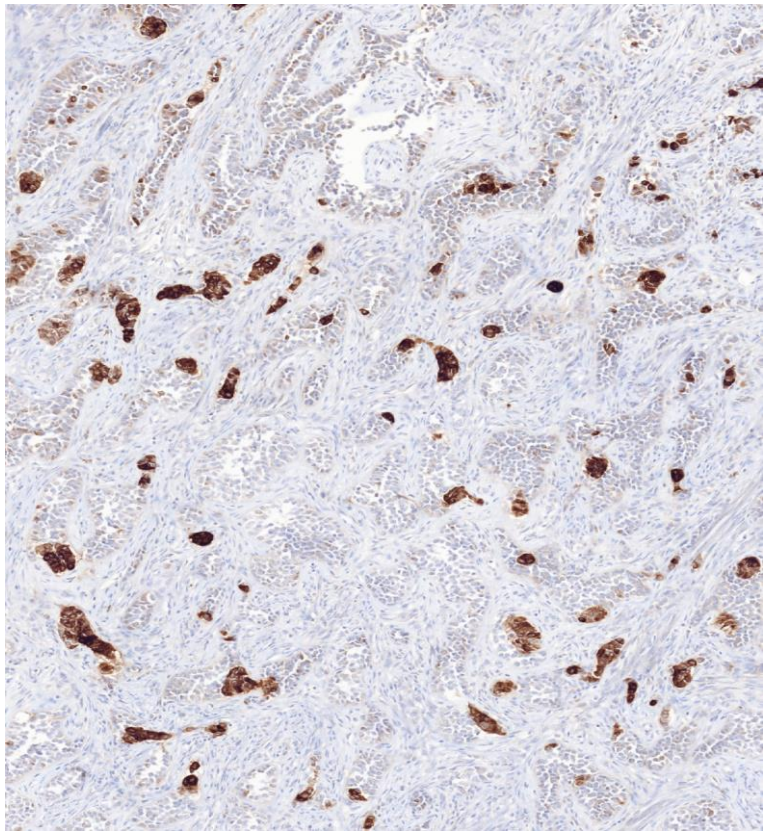

Inhibine

UTROSCT: IHC et mutation *FOXL2*

FOXL2 Mutation is Absent in Uterine Tumors Resembling Ovarian Sex Cord Tumors

Sarah Chiang, MD, Paul N. Staats, MD,† Janine Senz, BSc,‡,§ Friedrich Kommoss, MD,‖ Michele De Nictolis, MD,¶ David G. Huntsman, MD,‡,§ C. Blake Gilks, MD,‡,# and Esther Oliva, MD***

40- 53% des UTROSCT expriment FOXL2 in IHC, 58% SF1

Pas de mutation *FOXL2* ni *DICER1*

International Journal of Gynecological Pathology
00:1–8, Lippincott Williams & Wilkins, Baltimore
© 2015 International Society of Gynecological Pathologists

Original Article

Uterine Tumor Resembling Ovarian Sex Cord Tumor (UTROSCT) Commonly Exhibits Positivity With Sex Cord Markers FOXL2 and SF-1 but Lacks *FOXL2* and *DICER1* Mutations

Sabrina Croce, M.D., Leanne de Kock, B.Tech., Talia Boshari, B.Sc., Isabelle Hostein, Ph.D., Valerie Velasco, B.Sc., William D. Foulkes, Ph.D., and W. Glenn McCluggage, F.R.C.Path

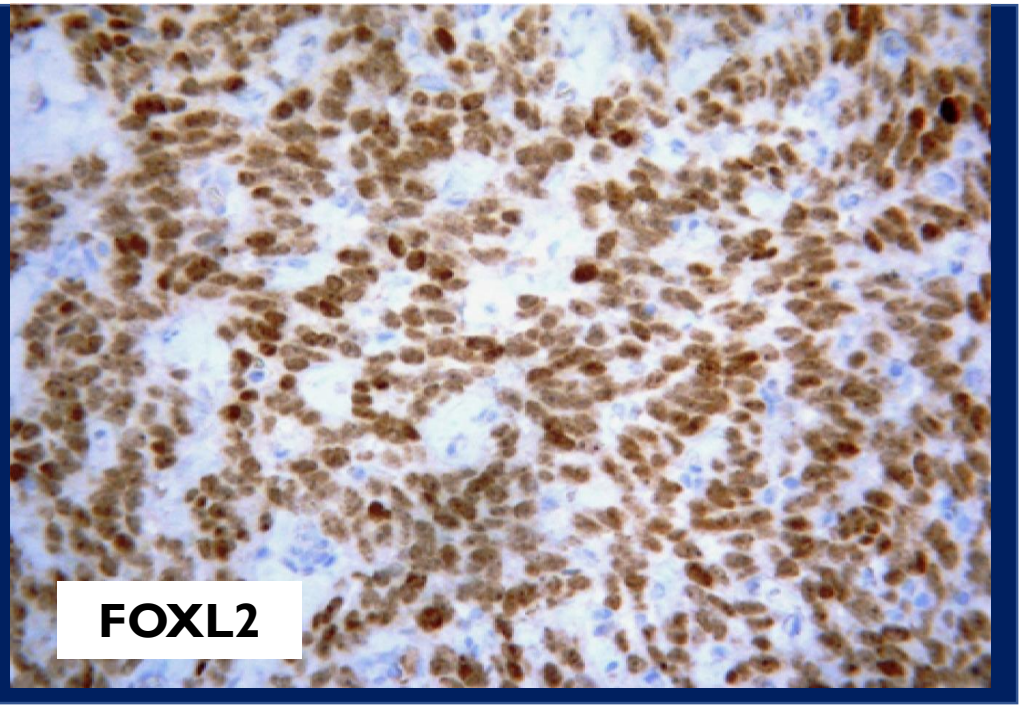

UTROSCT et ESS avec différenciation sex cord (ESTSCLE)

….Quelques astuces…

Endometrial Stromal Sarcomas With Sex Cord Differentiation Are Associated With *PHF1* Rearrangement

Emanuela D'Angelo, MD, Rola H. Ali, MD,† Inigo Espinosa, MD,*
Cheng-Han Lee, MD,† David G. Huntsman, MD,† Blake Gilks, MD,†*

(*Am J Surg Pathol* 2013;37:514–521)

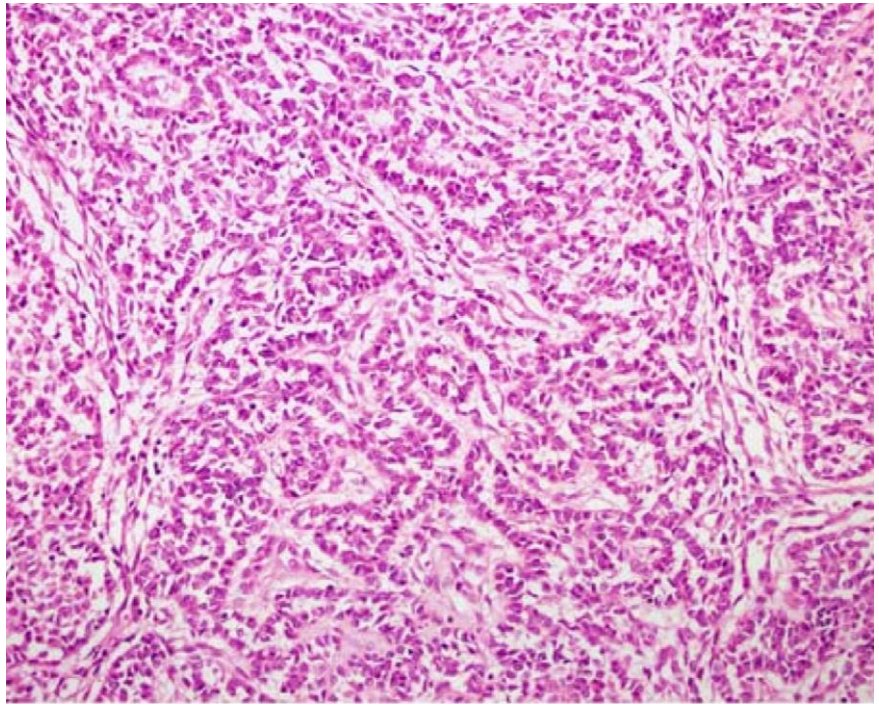

1. **Rechercher des zones plus typiques de Tumeur Stromale**

Bien échantillonner !!!

2. **Les ESS avec différenciation sex cord souvent ont les réarrangements (JAZF1 et surtout *PHF1*)**
3. **UTROSCT n'ont pas de réarrangement JAZF1**

Uterine Tumors Resembling Ovarian Sex Cord Tumors (UTROSCT) Lack the *JAZF1-JJAZ1* Translocation Frequently Seen in Endometrial Stromal Tumors

Paul N. Staats, MD, Joaquin J. Garcia, MD,† Dora C. Dias-Santagata, PhD,*
Georgiana Kuhlmann, BA,* Hannah Stubbs, MS,* W. Glenn McCluggage, FRCPath,‡
Michele De Nictolis, MD,§ Friedrich Kommoss, MD,‖ Robert A. Soslow, MD,†
A. John Iafrate, MD, PhD,* and Esther Oliva, MD**

Le diagnostic de UTROSCT ne devrait pas être porté sur biopsie/curettage

UTROSCT : évolution clinique

UTROSCT a longtemps été considérée comme une tumeur bénigne ou à évolution indolente
(Clement and Scully Am J Clin Pathol 1976)

Histopathology

Histopathology 2017, **71**, 751–759. DOI: 10.1111/his.13296

Uterine tumour resembling ovarian sex cord tumour: first report of a large series with follow-up

Michelle Moore & W Glenn McCluggage
Department of Pathology, Belfast Health and Social Care Trust, Belfast, UK

Date of submission 23 May 2017
Accepted for publication 23 June 2017
Published online *Article Accepted* 28 June 2017

- **23.5% des patientes ont une évolution péjorative**
- **9% sont décédées**

Pas de paramètre histologique pronostique

Présence de nécrose et 2 mitoses/ 10 champs

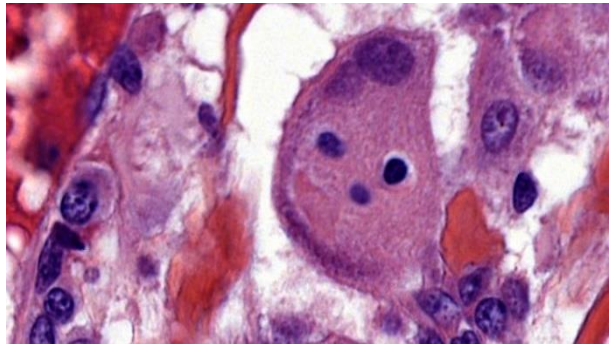

Merci de votre attention

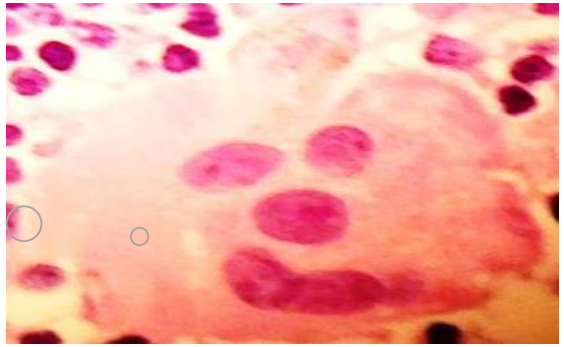

Sarcomes du Stroma Endométrial et Sarcome Indifférencié : profiles génomiques hétérogènes

ESS bas grade

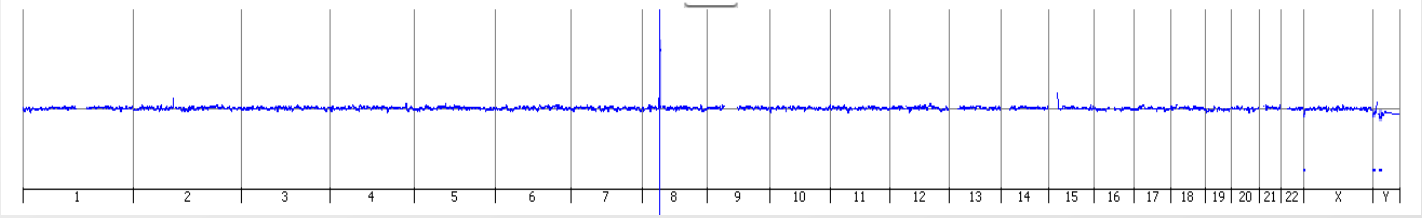

Profil plat

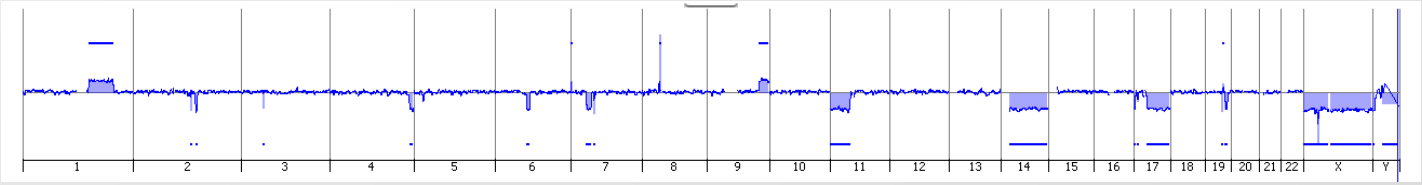

Profil réarrangé

ESS de haut grade

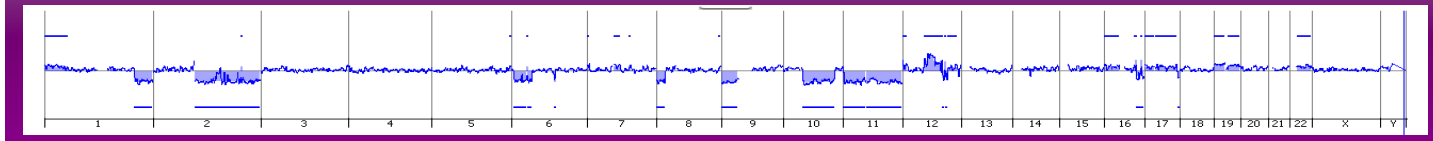

Profil Complexe

UUS

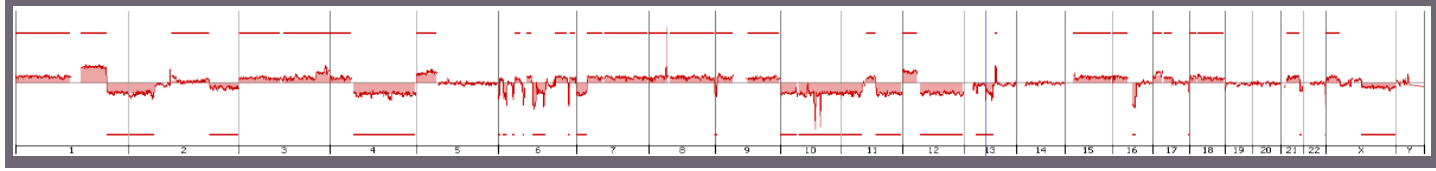

Profil très complexe

Sarcome Utérin Indifférencié

JCI insight

RESEARCH ARTICLE

Macrophage infiltration and genetic landscape of undifferentiated uterine sarcomas

Joanna Przybyl,[1,2,3] Magdalena Kowalewska,[2,4] Anna Quattrone,[3] Barbara Dewaele,[3] Vanessa Vanspauwen,[3] Sushama Varma,[1] Sujay Vennam,[1] Aaron M. Newman,[5,6] Michal Swierniak,[7] Elwira Bakuła-Zalewska,[8] Janusz A. Siedlecki,[2] Mariusz Bidzinski,[9,10] Jan Cools,[11] Matt van de Rijn,[1] and Maria Debiec-Rychter[3]

UUS ont un profil moléculaire different des LMS et ESS

Nombre élevé de Macrophages associés à la tumeur (TAMs) dans les UUS

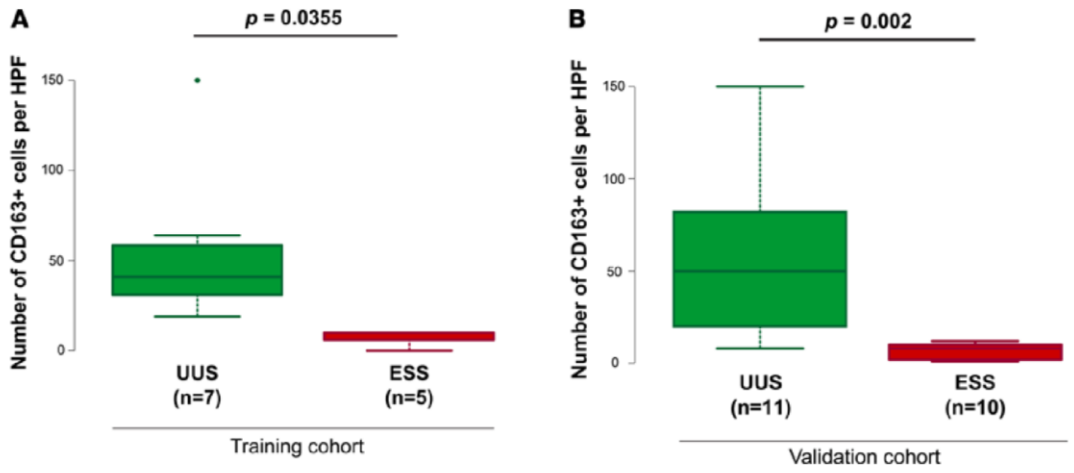

Figure 3. CD163⁺ cell counts in UUS and ESS specimens. Comparison of CD163⁺ cell counts in UUS and ESS specimens in (**A**) training and (**B**) validation cohorts, as evaluated by IHC. HPF, high-power field.

Panorama Mutationnel des UUS
Charge mutationnelle

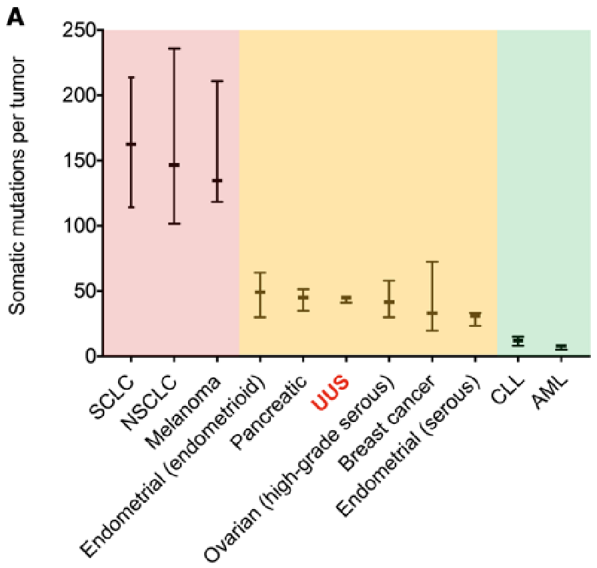

Index génomique et sarcomes du stroma endométrial

JCI insight

RESEARCH ARTICLE

Macrophage infiltration and genetic landscape of undifferentiated uterine sarcomas

Joanna Przybyl,[1,2,3] Magdalena Kowalewska,[2,4] Anna Quattrone,[3] Barbara Dewaele,[3] Vanessa Vanspauwen,[3] Sushama Varma,[1] Sujay Vennam,[1] Aaron M. Newman,[5,6] Michal Swierniak,[7] Elwira Bakuła-Zalewska,[8] Janusz A. Siedlecki,[2] Mariusz Bidzinski,[9,10] Jan Cools,[11] Matt van de Rijn,[1] and Maria Debiec-Rychter[3]

CGH-array réalisée sur 19 tumeurs : 9 LG ESS, 3 HG ESS, et 7 UUS)

- **ESS de bas grade et Haut grade : profil génomique (median GI = 0 et 5, respectivement)**
- **UUS profil génomique remanié (median GI = 57, range 20–81)**

Analyse par exome :

- **genes fréquemment mutés dans les cancers (TP53, PIK3CA, KRAS, FBXW7, PTCH1)**
- **Potentiellement targetables**