Aortites

Patrick Bruneval

Hôpital Européen Georges Pompidou. Paris.

Carrefour de Pathologie 2017

Consensus statement on surgical pathology of the aorta from the Society for Cardiovascular Pathology and the Association for European Cardiovascular Pathology: I. Inflammatory Diseases [Cardiovascular Pathology, 24, 267-278; 2015]

SOCIETY FOR CARDIOVASCULAR PATHOLOGY

AECVP
ASSOCIATION FOR EUROPEAN CARDIOVASCULAR PATHOLOGY

Classification des vascularites

- **La taille des vaisseaux est un critère important**
- **Ici dans le cadre des vascularites des gros vaisseaux : qu'est-ce qu'un gros vaisseau?**

  → vaisseaux (artères, veines) ≥ 2-4 mm
- **Les atteintes inflammatoires de l'aorte ou aortites sont le principal représentant de ce groupe**

Classification des vascularites

- **La composition de l'infiltrat inflammatoire est le 2ème critère du diagnostic classant les aortites:**
  - **Giganto-cellulaires/granulomateuses**
  - **Lympho-plasmocytaires**
  - **Mixtes (différents types cellulaires associés, sauf granulomes et cellules géantes)**
  - **Suppurées**

Classification des vascularites

- **Finalement la classification définitive des aortites repose sur la confrontation des données cliniques, pathologiques, radiologiques et immunologiques**

Aortites et pathologie chirurgicale

- **Les aortes opérées pour anévrysmes ou dissections constituent un recrutement non négligeable en pathologie chirurgicale : c'est sur ces prélèvements qu'il faudra faire le diagnostic d'aortite**

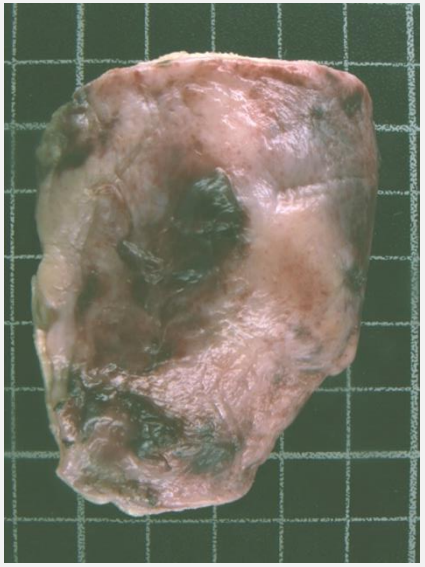

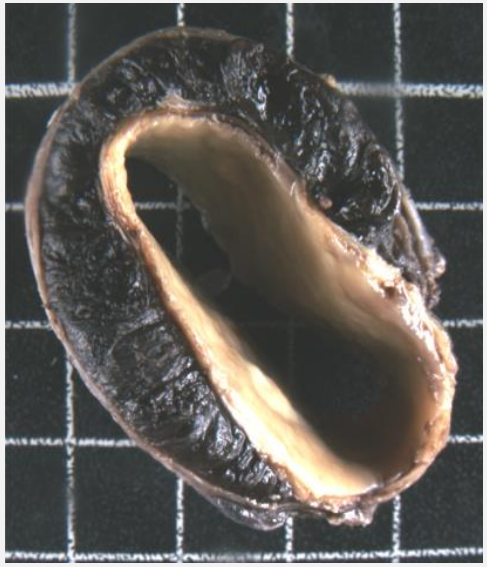

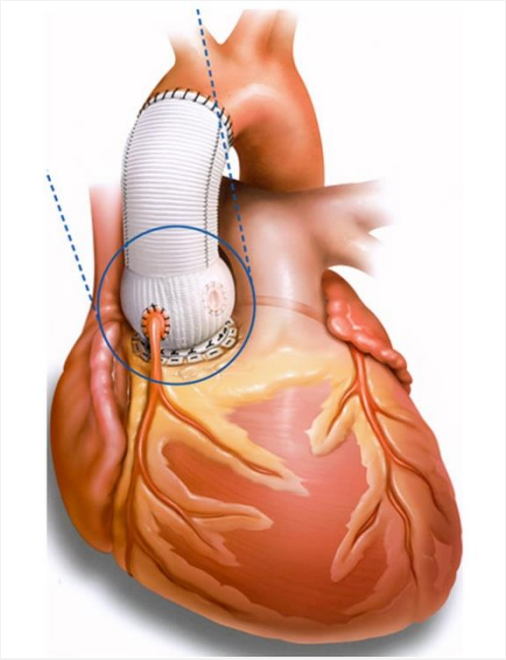

Aortites et pathologie chirurgicale

- **Dans les spécimens d'aorte provenant de la chirurgie aortique, l'aortite n'est pas exceptionnelle:**
  - **Nesi *et al.* Cardiovasc Pathol 2009 (338 cas: 171 anévrysmes + 167 dissections): aortite = 4.1% des cas**
  - **Homme *et al.* Am J Surg Pathol 2006 (513 cas) : aortite dans 11.2% des cas**

Activité des aortites

Il existe souvent une discordance entre :

- **d’une part le syndrome inflammatoire biologique et/ou l’évolutivité clinique**
- **et d’autre part l’inflammation tissulaire aortique observée au microscope**

Entités

1. Aortite à cellules géantes (dans le cadre de l’artérite temporale ou maladie de Horton)
2. Maladie de Takayasu
3. Aortites/péri-aortites dans le cadre du syndrome des hyper-IgG4
4. Maladies rhumatismales
5. Maladie de Behçet
6. Sarcoïdose
7. Aortites infectieuses

Aortite à cellules géantes

ou maladie de Horton en France

Bayard T. Horton
(1895-1980)
Mayo Clinic Foundation

Appartient au groupe des aortites giganto-cellulaires/granulomateuse

Epidémiologie de l'artérite à cellules géantes

- **La plus fréquente des vascularites des gros vaisseaux**
- **Gradient nord-sud : forte prévalence en Europe du nord et USA (UK: 22/100.000/an [Smeeth *et al.* Ann Rheum Dis 2006]; USA (Olmsted county): 19,8/100.000/an, stable depuis 1970 [Chandran *et al.* Scand J Rheumatol 2015]**
- **Prédominence féminine: F/M ≈ 2-4**
- **Chez sujets âgés : > 50 ans; âge moyen au diagnostic ≈ 75 ans [Evans *et al.* Ann Intern Med 1995]**
- **Fréquemment associée à la pseudopolyarthrite rhizomélique**

Topographie

<u>Branches de la carotide externe</u> : caracteristique de la maladie

- **Artère temporale superficielle: site facile à biopsier; atteinte quasi constante, mais focale**

→rendement diagnostique de la biopsie d'artère temporale faible : ≈ 50-60 %
[Schmidt Acta Ophtalmol 1994; Achkar *et al.* Ann Intern Med 1994; Mahr *et al.* Ann Rheum Dis 65, 826-8, 2006].

Une biopsie négative n'élimine pas le diagnostic

- **Autres branches de la carotide externe : orbite, machoire, sclap**

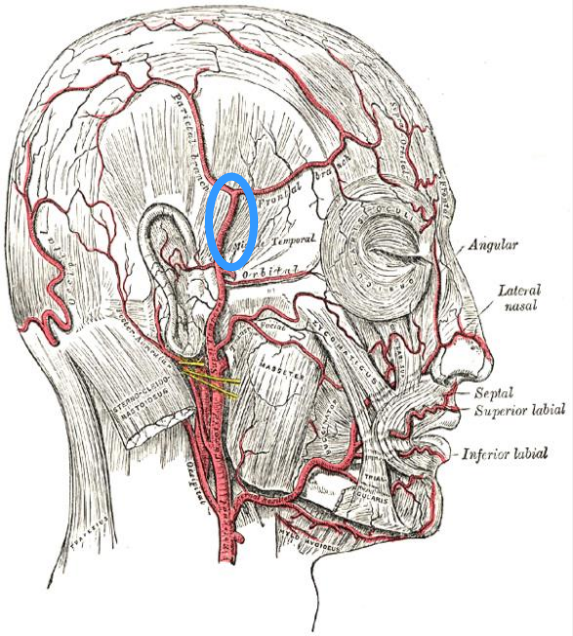

Topographie

- **Artères sous-clavières** **[Ninet *et al.* Am J Med 1990; Long *et al.* Ann ChirVasc 1990]** **et des membres supérieurs (→ art. humérale)** **[Schmidt *et al* Rheumatology 2008; Assie *et al.* Medicine 2011]**
- **Artères des membres inférieurs (→ art. tibiales).**
- **Branches de la carotide interne : ophtalmique et centrale de la rétine → cécité; AVC; céphalées (branches dure-mère)** **[Brass *et al.* NEJM 2008]**
- **Branches vertebro-basilaires: ≈4%** **[Pfadenhauer *et al.* J Rheumatol 2004; Ronthal *et al.* NEJM 2003]**
- **Sites exceptionnels : art. digestives, coronaires, pulmonaires** **[Lie *et al.* Arch Pathol Lab Med 1986; Ladanyi and Fraser Arch Pathol Lab Med 1987]**

Topographie: aorte

L'atteinte de l'aorte dans l'artérite giganto-cellulaire :

- **Sévère: augmentation de la mortalité [Nuenninghoff *et al.* Arthritis Rheum 2003]**
- **Pas rare :**
  - **15% des cas d'autopsies d'artérite giganto-cellulaire [Klein *et al.* Ann Intern Med 1975; Lie Semin Arthritis Rheum 1995]**
  - **Par imagerie: 9.5% [Gonzalez-Gay *et al.* Medicine 2004: 20 cases of thoracic aneurysms and 6 abdominal aneurysms] à 18% [Nuenninghoff *et al.* Arthritis Rheum 2003], voire 33% dans une étude utilisant le scanner [Marie *et al.* Medicine 2009]**
  - **Par 18FDG PET/CT: 60% [de Boysson *et al.* Medicine 2016]**

Topographie: aorte

Risque accru d'anévrysme chez les patients atteints d'artérite giganto-cellulaire : X17 **[Evans *et al.* Ann Intern Med 1995]**

Pathologie de l'aortite giganto-cellulaire

- **Inflammation de la paroi aortique**
- **Agressive avec**
  - **Destruction de fibres élastiques**
  - **Perte de cellules musculaires lisses de la média → anévrysmes et dissections [Liu *et al.* Semin Arthritis Rheum 1995]**
- **Prédomine à la partie interne de la média**

Pathologie de l’aortite giganto-cellulaire

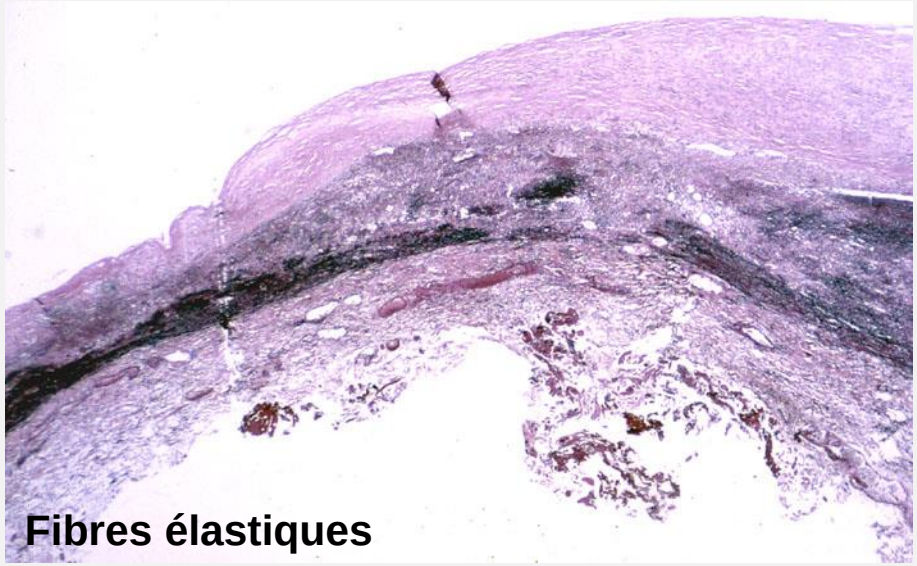

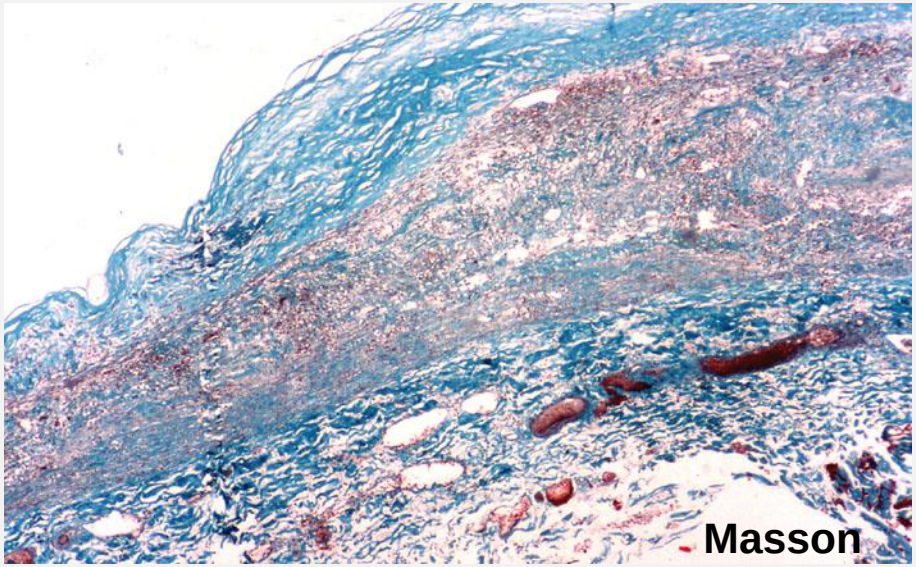

Noter l’absence de fibrose adventitielle

Anévrysme de l’aorte thoracique ascendante

Pathologie de l’aortite giganto-cellulaire

L’inflammation est indispensable au diagnostic. Les cellules géantes sont des marqueurs très utiles, mais pas indispensables

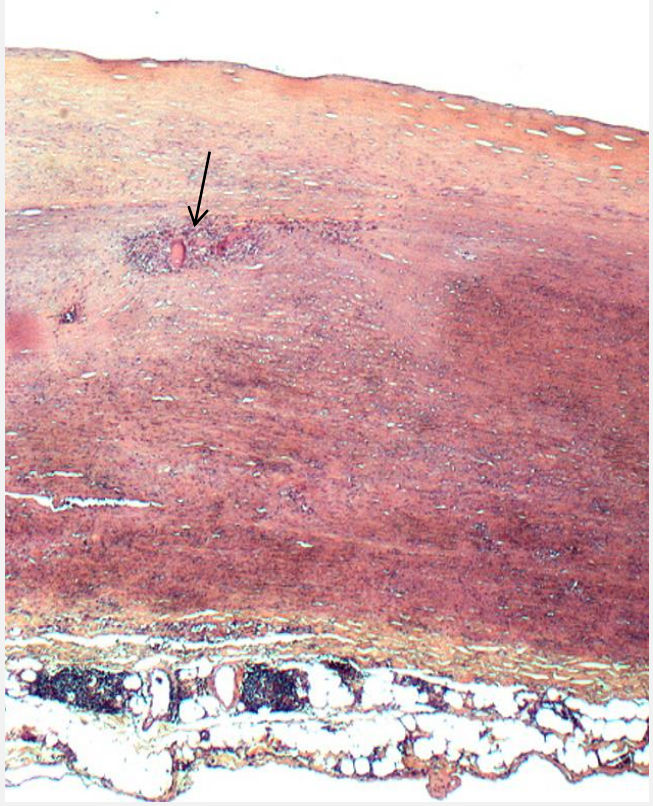

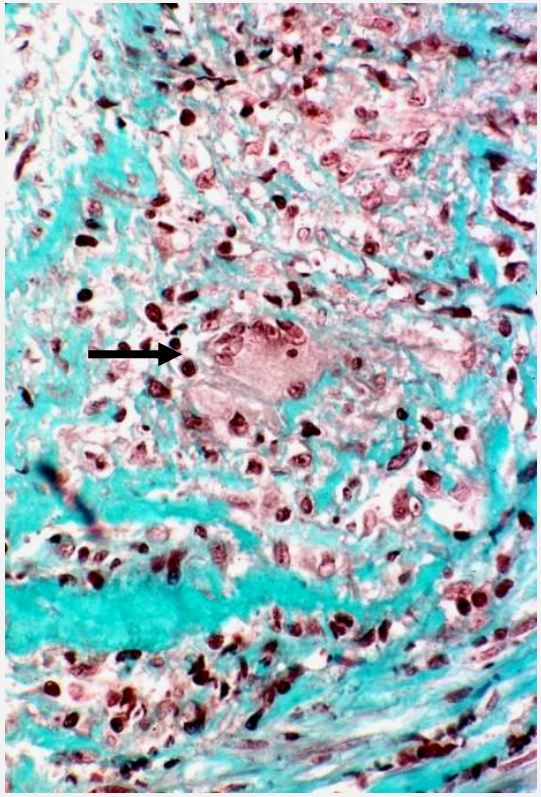

Pathologie de l’aortite giganto-cellulaire

L’inflammation est associée à destruction de fibres élastiques et cellules musculaires lisses vasculaires

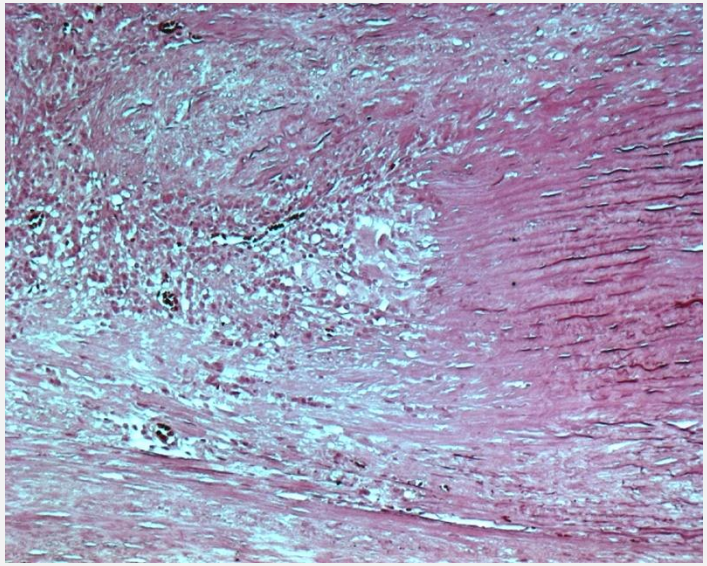

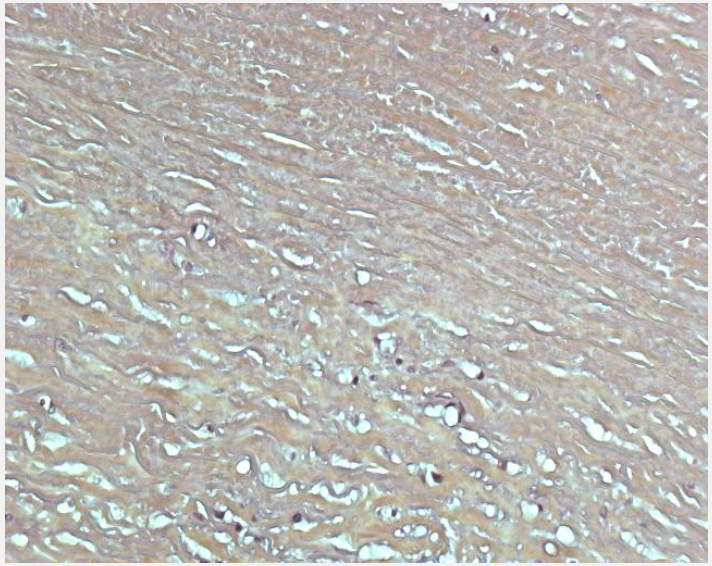

Pathologie de l'aortite giganto-cellulaire

L'inflammation entoure souvent les foyers nécrotiques de la média

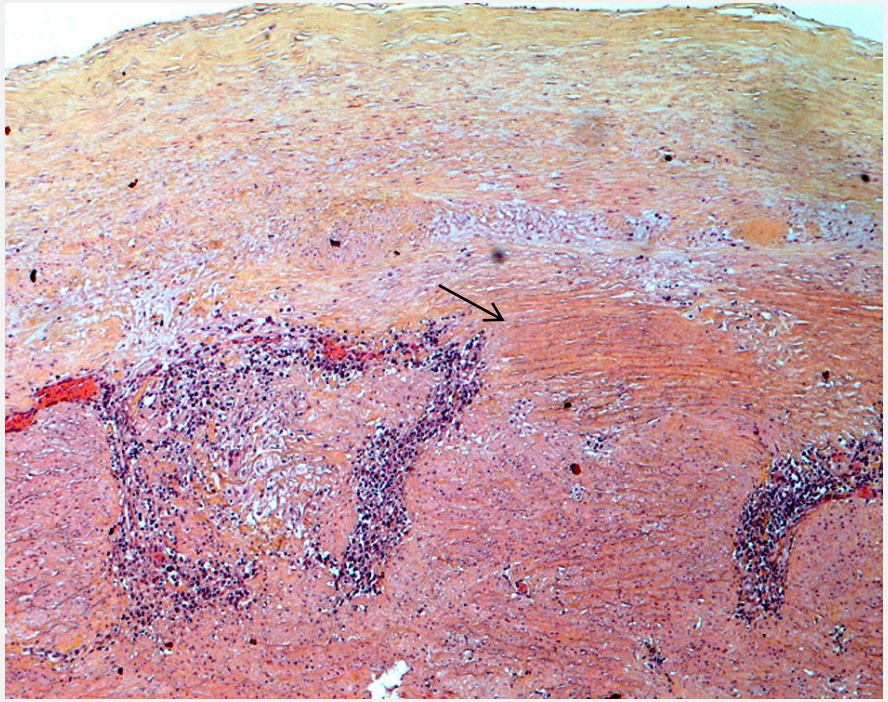

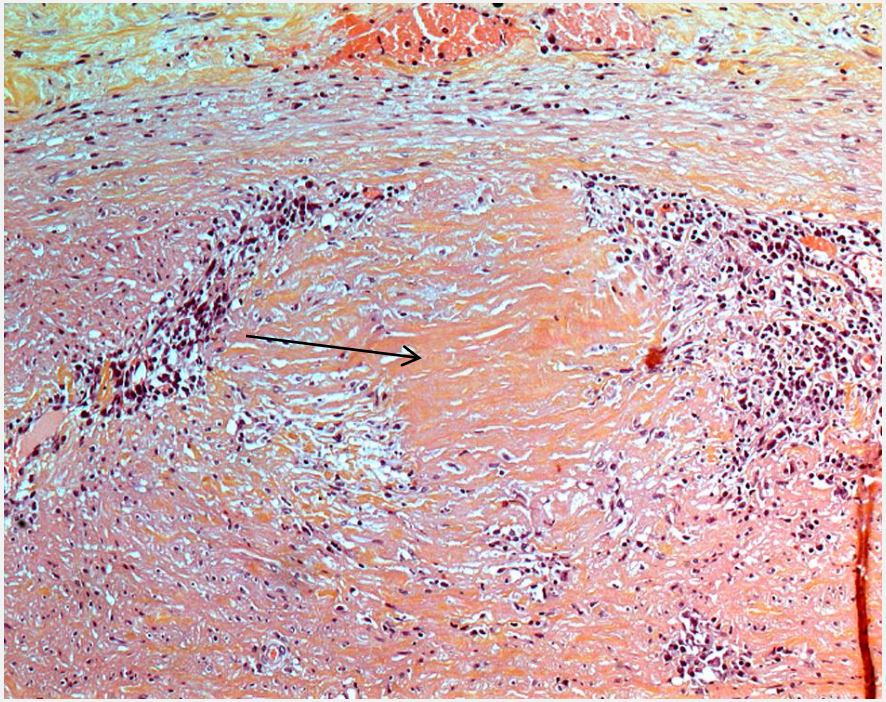

Diagnostic différentiel en pathologie

1. Maladie de Takayasu :
   1. l'inflammation et la destruction de fibres élastiques prédominent à la partie externe de la média
   2. Il existe une fibrose adventitielle

2. Aortites lymphoplasmocytaires : quand manquent les cellules géantes ; valeurs des collections de cellules inflammatoires ("granulomes") autour de foyers nécrotiques de la média
3. Aortites des maladies auto-immunes, de la syphilis : voir contexte clinique et biologique

Maladie deTakayasu

- Décrite par un ophtalmologiste en 1908
- Mais l’atteinte artérielle est prédominante
- Appelée
  - « Syndrome de la crosse aortique »
  - « Maladie des femmes sans pouls »
  - « Aorto-artérite non-spécifique »
  - maintenant « maladie de Takayasu »

Mikito Takayasu

1860-1938

Maladie deTakayasu

- La maladie de Takayasu appartient au groupe des aortites giganto-cellulaires/granulomateuses

- Mais il existe des différences importantes qui permettent de la distinguer de l’aortite à cellules géantes (maladie de Horton) : épidémiologie, clinique, topographie, imagerie, pathologie

Epidémiologie

- **la maladie de Takayasu est une maladie rare et de distribution mondiale**
- **mais nettement prévalente aux Indes, au Japon (1 cas /3000 autopsies ; 200 nouveaux cas/an [Hotchi Heart Vessels Suppl 1992; Koide Heart Vessels Suppl 1992]; environ 6000 cas répertoriés sur la base de données japonaise.**
- **très faible incidence aux USA et Europe : GB: 0,3 cas/an/1M d'habitant <40 ans [Watts *et al.* Rheumatology 2009]; → ≈ 10 fois moins qu'au Japon.**

- **Débute chez les jeunes, voire les enfants, habituellement <30 ans. Plus tard dans les études récentes : 39,3 ans [Arnaud *et al.* Medicine 2010] et 51 ans [Watts *et al.* Rheumatology 2009]**

- **Prédominance féminine à >80%**

- **Association avec la tuberculose, la pelvi-spondylite rhumatismale, la maladie de Crohn**

Critères de diagnostic de la maladie deTakayasu

- **critères d'Ishikawa [Ishikawa JACC 1988]**
- **critères de l'American College of Rheumatology [Arend *et al.* Arthritis Rheum 1990]**

→ n'incluent pas la pathologie comme critères de diagnostic

→ basés sur la clinique (dont critère d'âge <40 ans critiqué) et l'imagerie vasculaire

→ suppression du critère d'âge [Sharma *et al.* Int J Cardiol 1996]

ou

→ âge < 50 ans dans la révision du consensus de Chapel Hill 2012 revised International Consensus: Jennette *et al*. Arthritis Rheum 2013]

Maladie deTakayasu

L ’imagerie vasculaire est un critère majeur de diagnostic : important épaississement de la paroi aortique

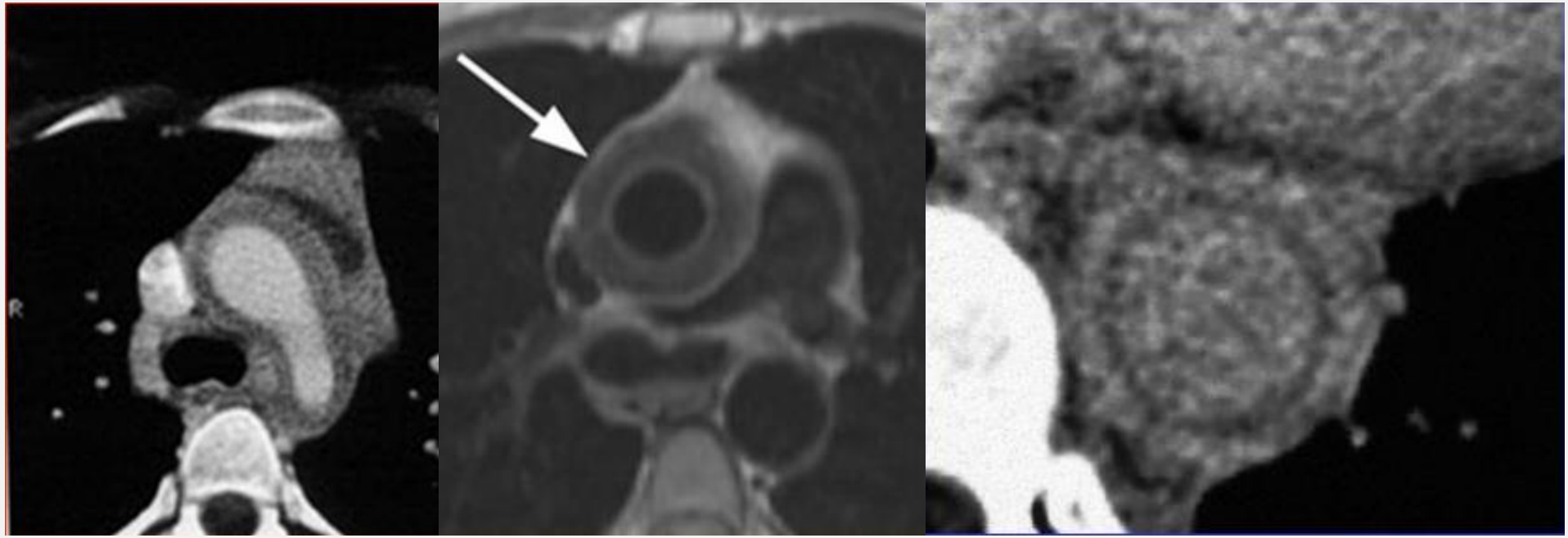

scanner **IRM** **IRM: rehaussement tardif du Gd**

Topographie

- Aorte dans > 50% des cas; prédomine dans l’aorte thoracique
- Artères pulmonaires
- Troncs supra-aortiques (sous-clavières, carotides primitives)
- Origine des principales branches aortiques, principalement les artères rénales
- rarement les artères des membres, les coronaires

Pathologie de la maladie de Takayasu

- **Epaississement de la paroi et sténoses**

Carotide primitive

- **Anévrysmes**

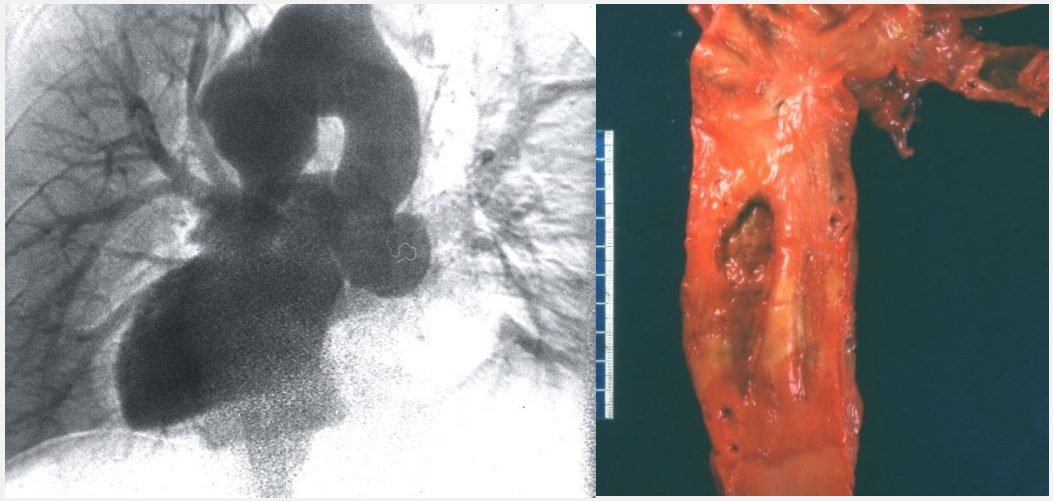

- **Les dissections sont rares** **[O'Connor *et al.* Cases Journal 2008; Khalife *et al.* Ann Vasc Surg 2011]**

[pour revue: Camilleri and Bruneval *in* Diseases of the arterial wall. Springer Verlag 1989, pp457-482

Pathologie de la maladie de Takayasu

Plusieurs stades de lésions :

- **stade inflammatoire : des cellules géantes peuvent être observées (marqueurs utiles, mais pas indispensables); l'inflammation prédomine à la partie externe de la média.**
- **stade fibro-cicatriciel (c'est souvent à ce stade que les malades sont opérés pour sténose ou anévrysme) : inflammation réduite ou absente ; l'inflammation n'est pas indispensable au diagnostic si elle a cédée la place à une fibrose caractéristique : anneau fibreux adventitiel, effaçant la frontière entre la média externe et l'adventice**
- **à tous les stades, destruction des fibres élastiques**

Pathologie de la maladie de Takayasu

Stade inflammatoire: typiquement l'infiltrat contient des cellules inflammatoires; leur absence n'élimine pas le diagnostic

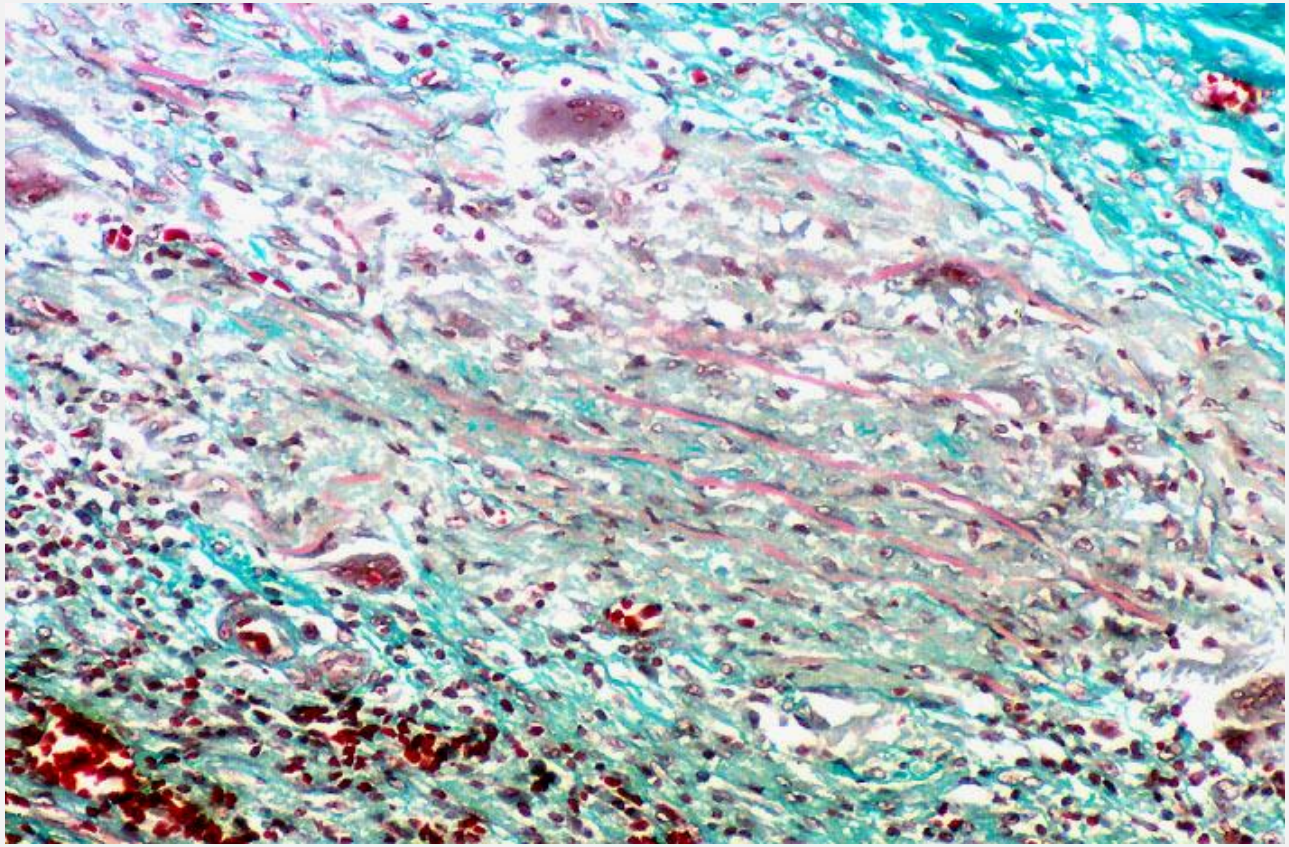

Pathologie de la maladie de Takayasu

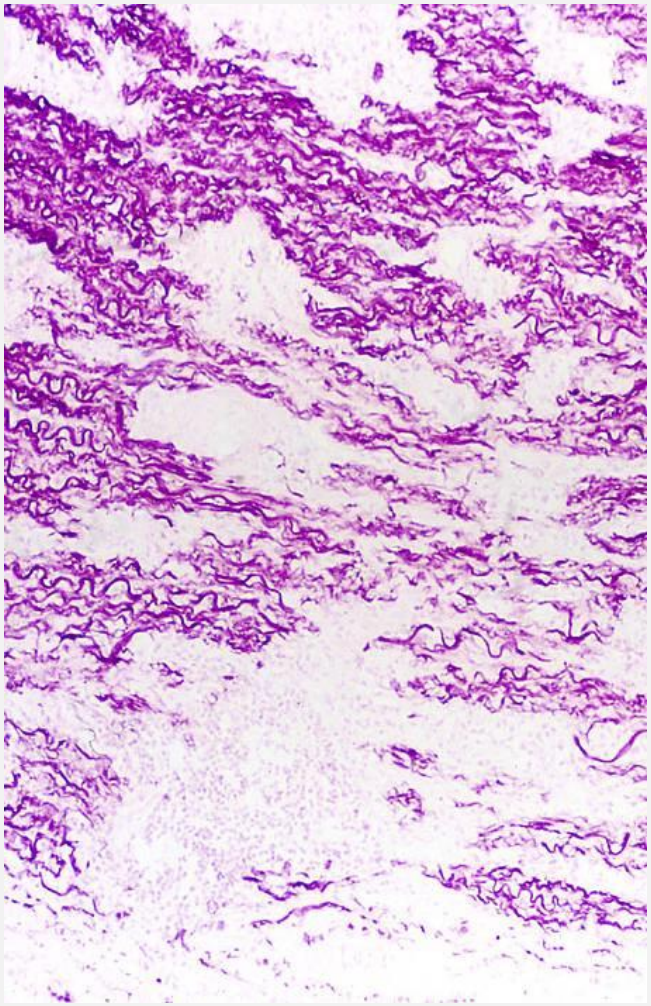

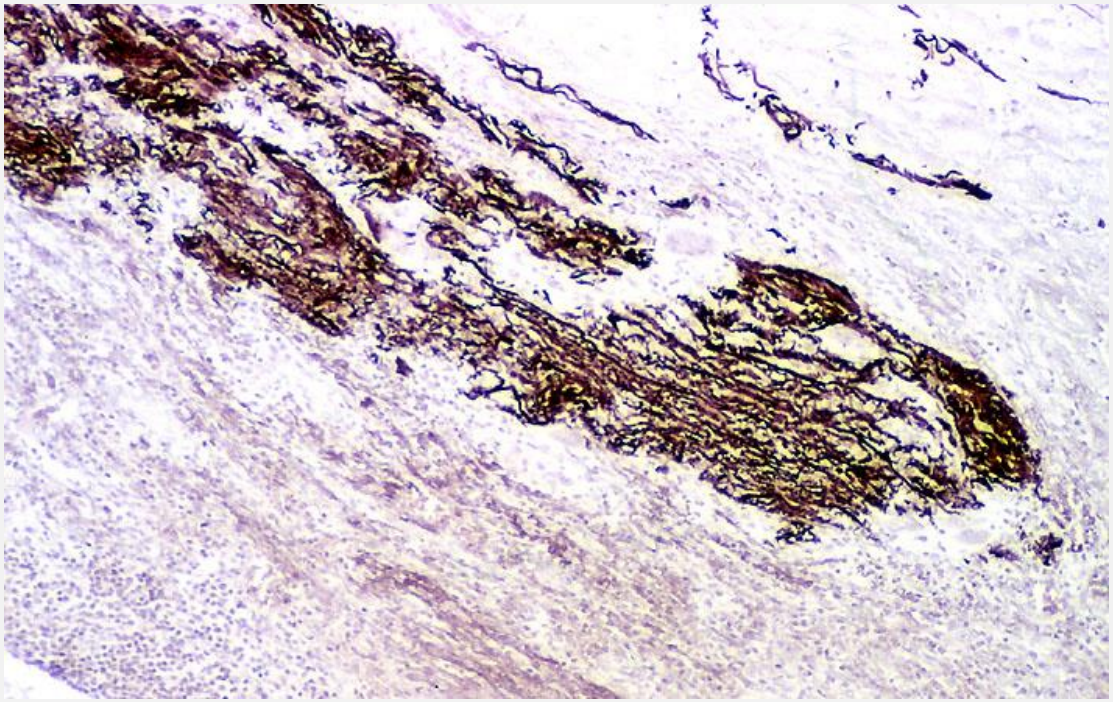

Destruction des fibres élastiques dans l’infiltrat inflammatoire

Pathologie de la maladie de Takayasu

Au stade fibro-cicatriciel :

- **Épaississement de la paroi**
- **fibrose adventitielle**
- **destruction typique des fibres élastiques prédominant à la partie externe de la média**

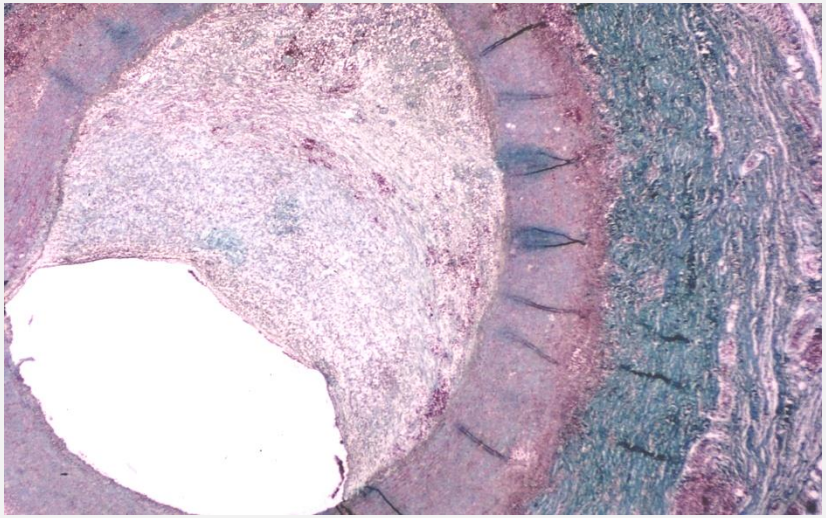

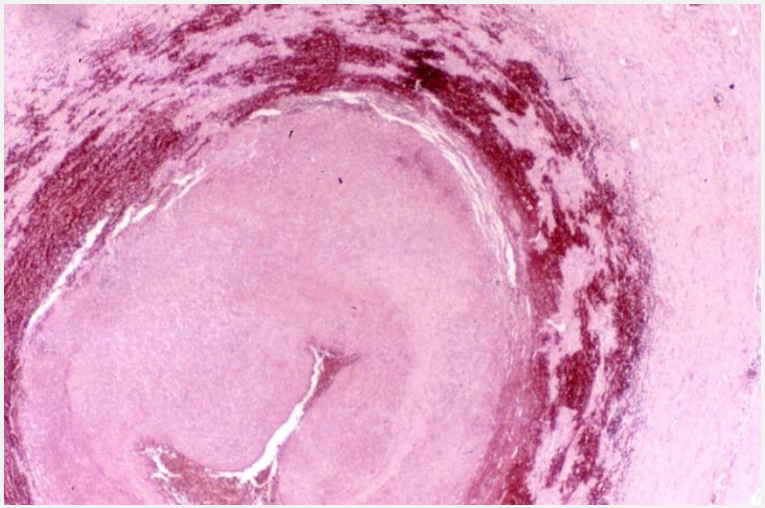

Carotide primitive

Pathologie de la maladie de Takayasu

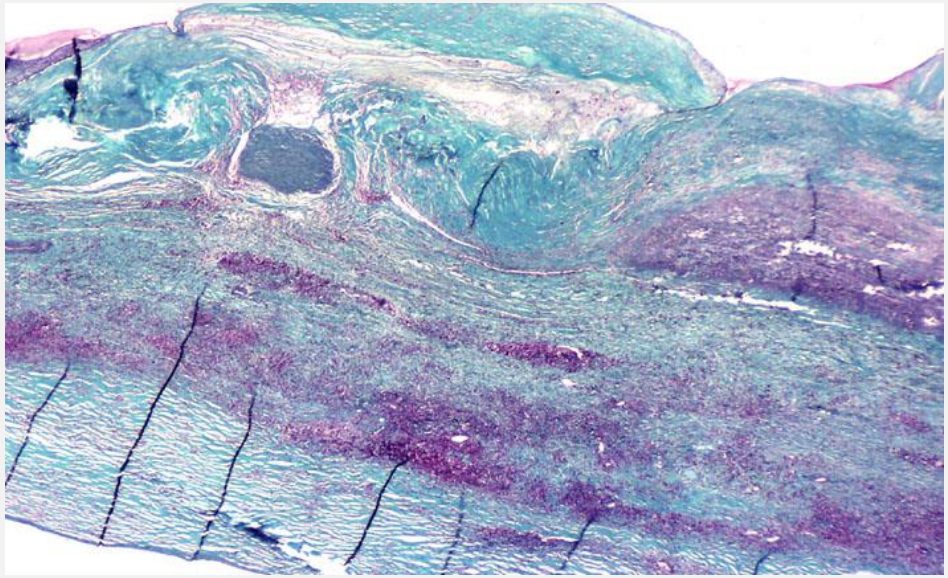

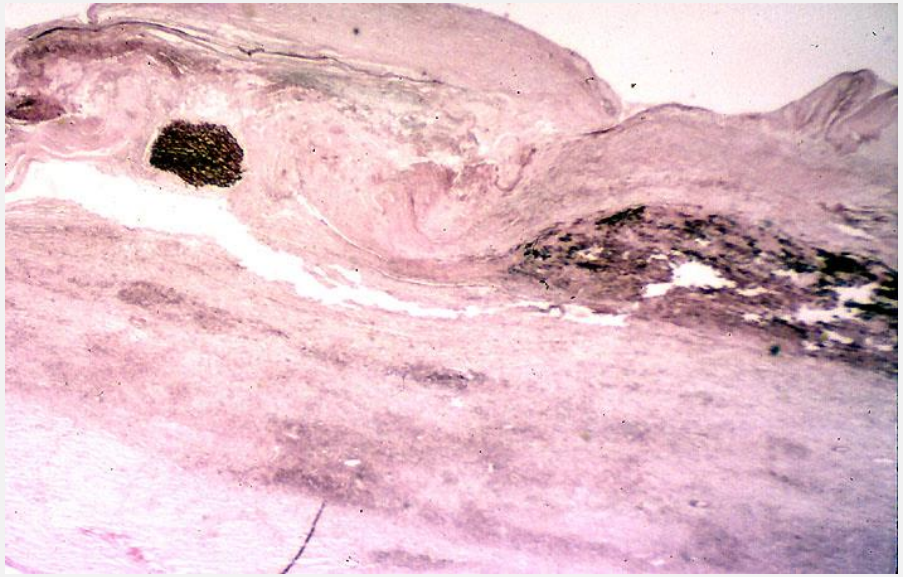

Anévrysme aortique : atrophie majeure de la média, destruction des fibres élastiques, fibrose adventielle

Diagnostic différentiel en pathologie

Maladie de Takayasu sur laquelle se greffent des plaques d'athérosclérose ou athérosclérose avec periaortite? Diagnostic difficile.

Des lésions inflammatoires chroniques favorisent le développement de l'athérosclérose

[Numano *et al.* Ann N Y Acad Sci. 2000; Raza *et al.* Circulation 2000]

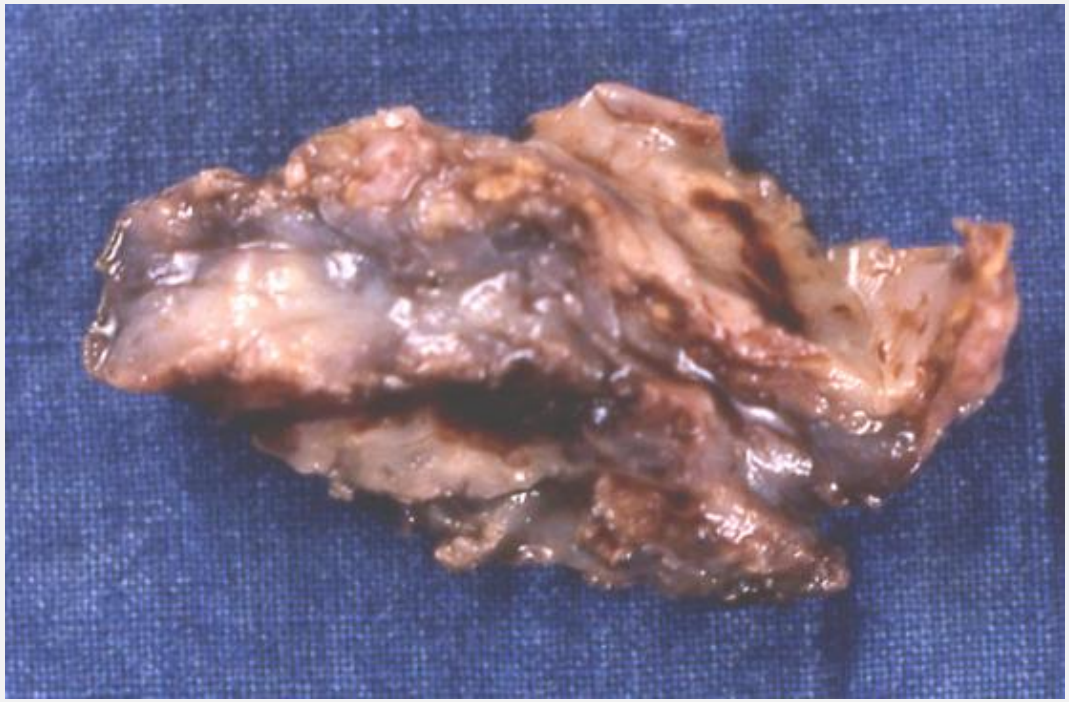

Athérosclérose inflammatoire

Anévrysmes athéroscléreux inflammatoires de l’aorte avec péri-aortite

Peuvent mimer une aortite

Anévrysmes inflammatoires de l’aorte

- aorte abdominale > aorte thoracique (possible inclusion de l’ostium coronaire dans le processus)
- Epaississement important de la paroi aortique en imagerie et en pathologie
- Fibrose extensive péri-aortique avec souvent des follicules lymphoïdes tertiaires
- Induit par l’athérosclérose : réponse immune et inflammatoire induite par des composants de la plaque

[Walker *et al.* Brit J Surg 1972 ; Mitchinson J Clin Pathol 1972 et Arch Pathol Lab Med 1986; Leu Virchows Arch A Pathol Histopathol 1990]

Pathologie

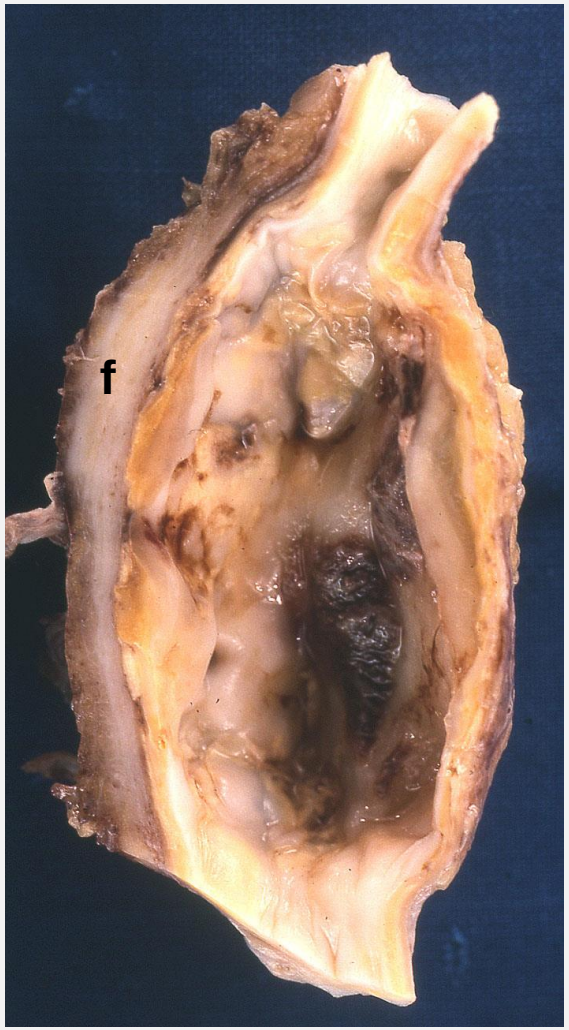

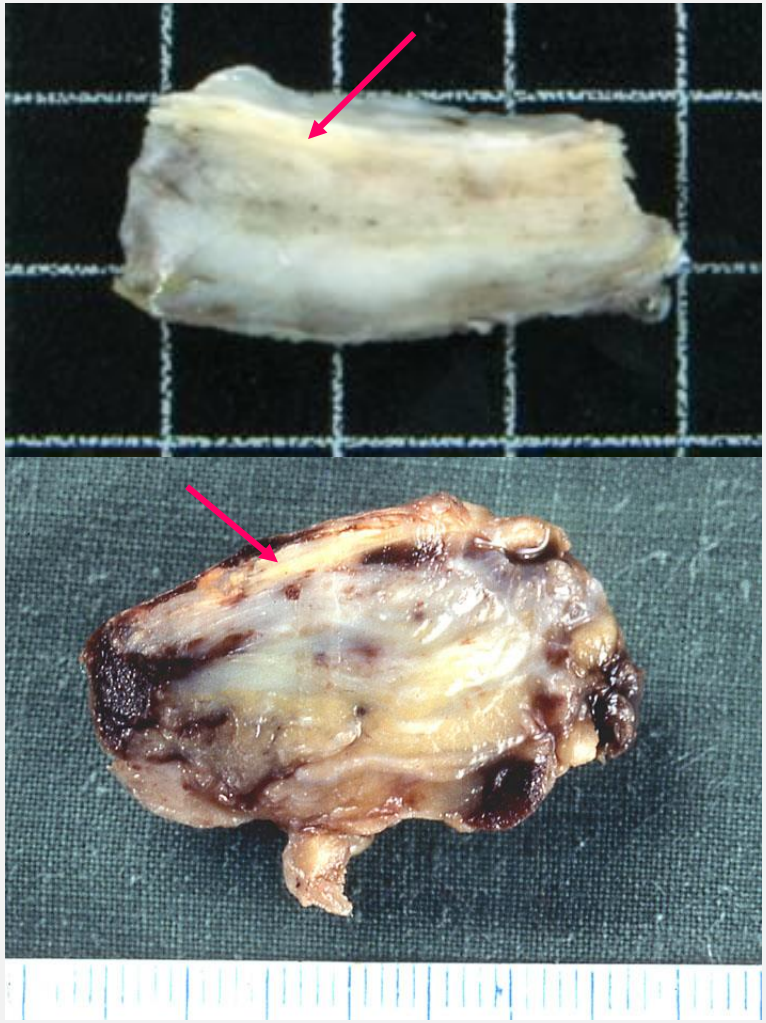

Pathologie

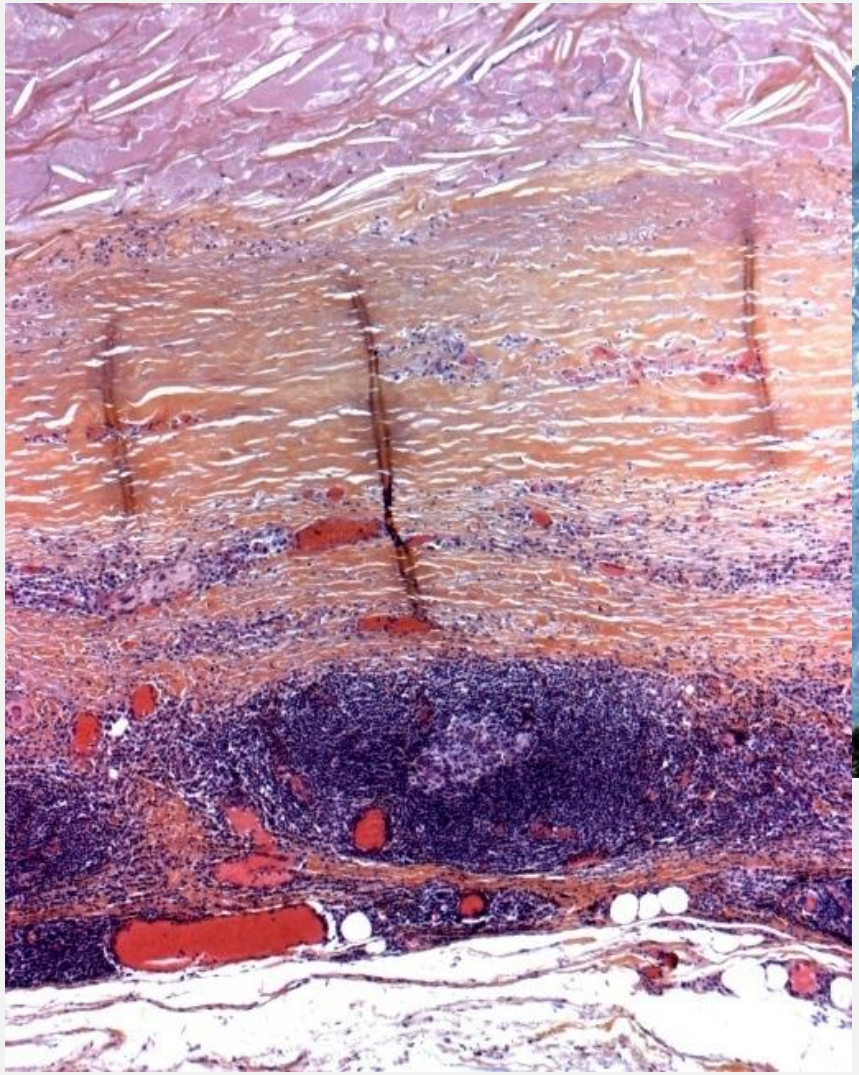

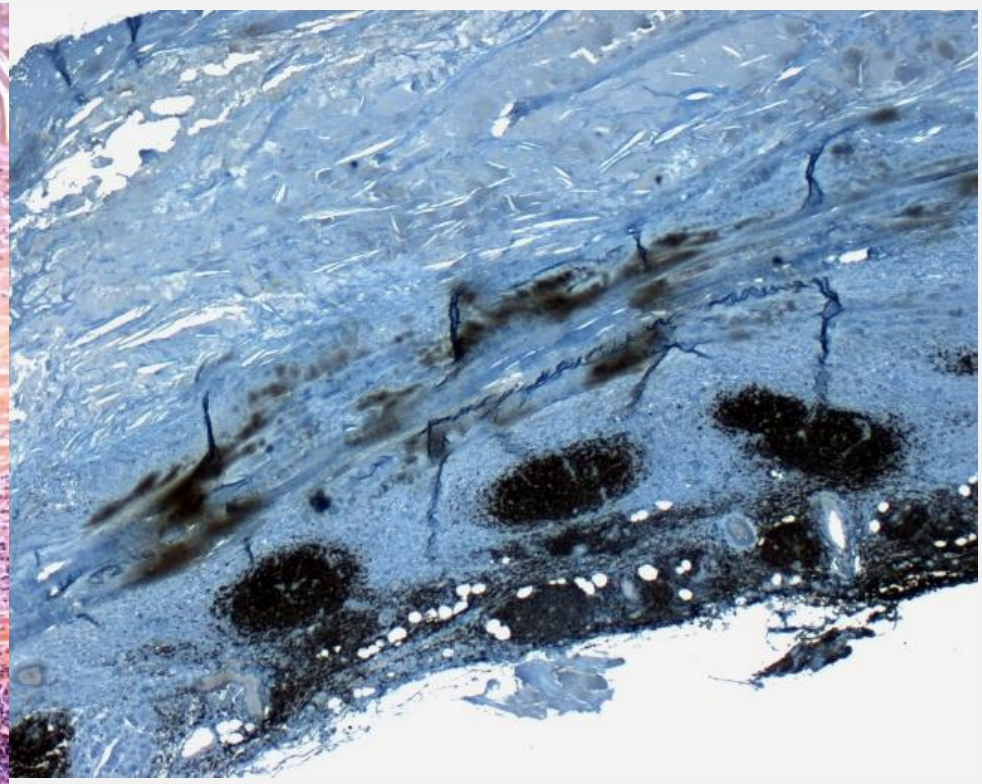

CD20

Aortite et péri-aortite associées au syndrome d'hyper-IgG4

- un sous-groupe d'aortites lymphoplasmocytaires appartient au syndrome d'hyper-IgG4
- elle est caractérisée par une infiltration des plasmocytes sécréteurs d'IgG4 + quelques éosinophiles + épaississement des vasa vasorum [Kasashima *et al.* Am J Surg Pathol 2008], et inconstament une élévation des IgG4 plasmatiques
- cas, séries, revues → dissections, anévrysmes, péri-aortites de l'aorte ascendante [Stone *et al.* Arthritis Rheumatism 2009; Laco *et al.* Cardiovasc Pathol 2011; Perugino *et al.* Medicine 2016; Cinar *et al.* Cardiovasc Pathol 2017]

Aortite et péri-aortite associées au syndrome d'hyper-IgG4

- **peut être associée à une fibrose péritonéale [Zen *et al.* Semin Diagn Pathol. 2012]**
- **peut être associée à une pseudotumeur inflammatoire péricoronaire [Matsumoto *et al.* Hum Pathol 2008]**
- **sous le contrôle de IL-10 [Zen *et al.* Hepatology 2007]**

Aortite et péri-aortite associées au syndrome d'hyper-IgG4

Critères de diagnostic :

- **infiltration inflammatoire lymphoplasmo-cytaire**
- **riche en plasmocytes positifs pour IgG4**
- **> 50 plasmocytes positifs pour IgG4 / champ X400**
- **et >50% de plasmocytes positifs pour IgG4**

[Deshpande *et al.* Modern Pathol 2012]

- **exclure une aortite infectieuse**

Aortite et péri-aortite associées au syndrome d'hyper-IgG4

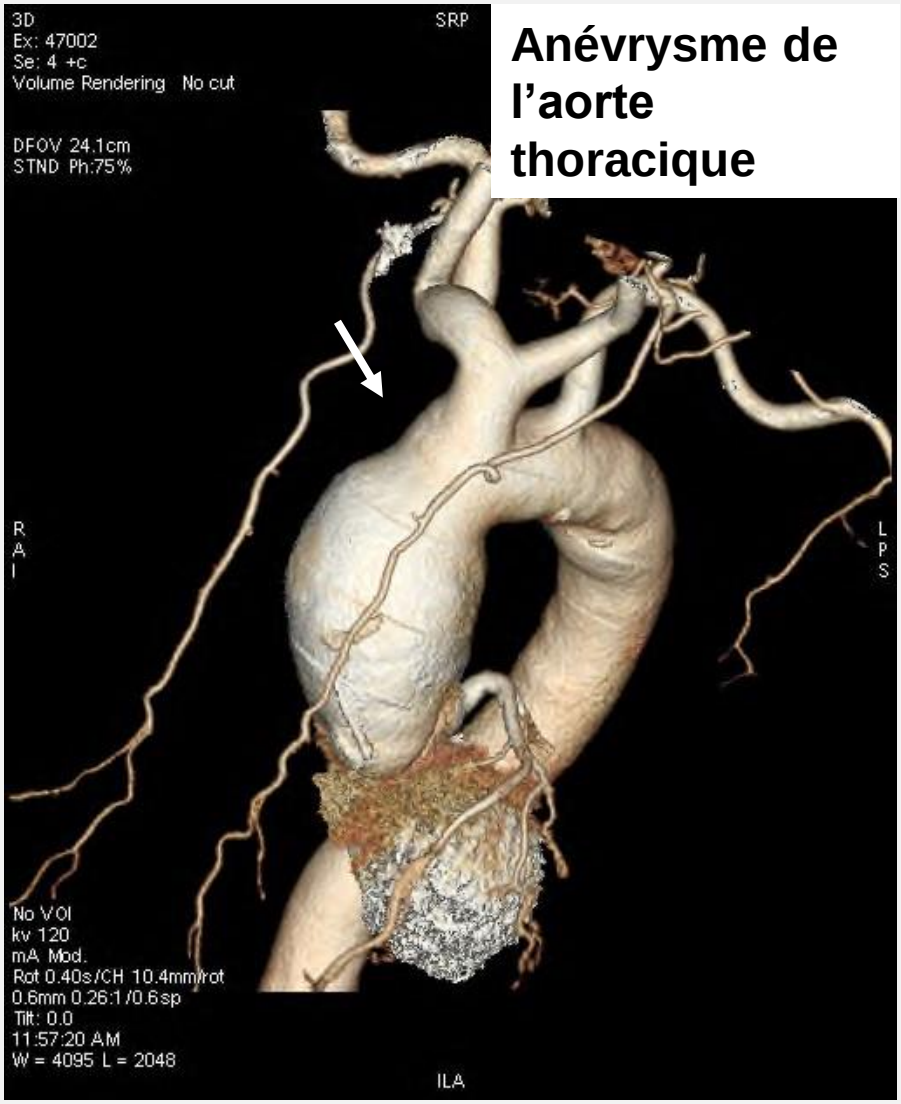

Anévrysme de l'aorte thoracique

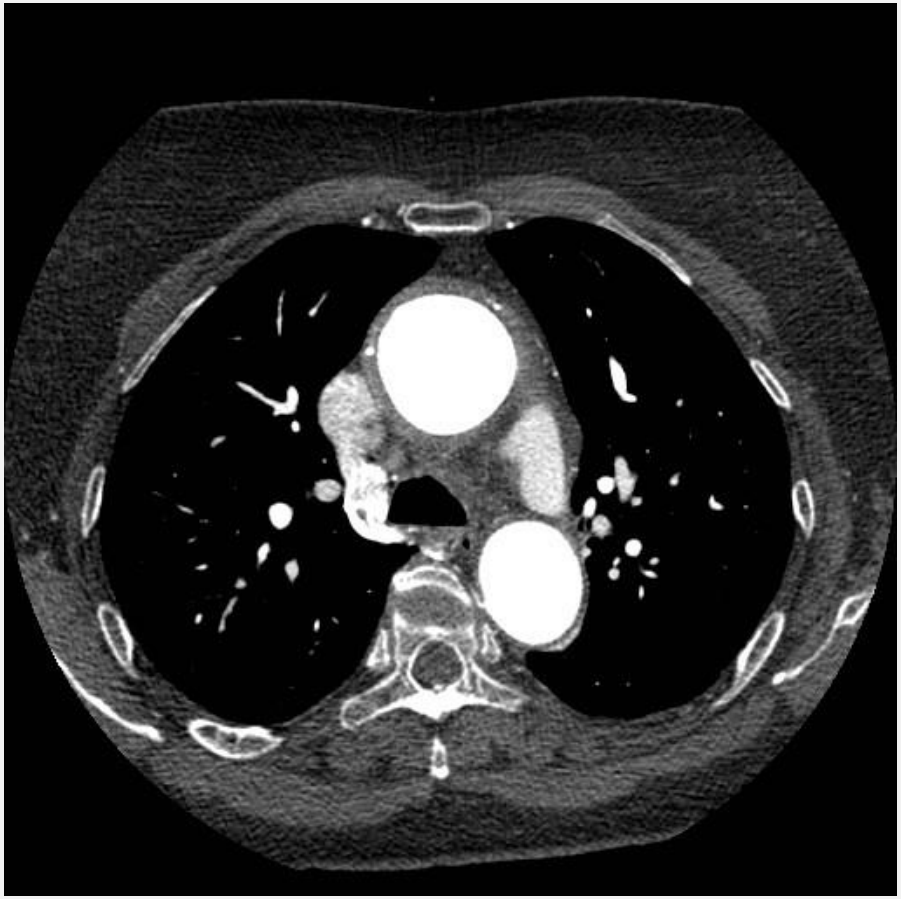

Paroi aortique épaisse, calcifications

Aortite et péri-aortite associées au syndrome d’hyper-IgG4

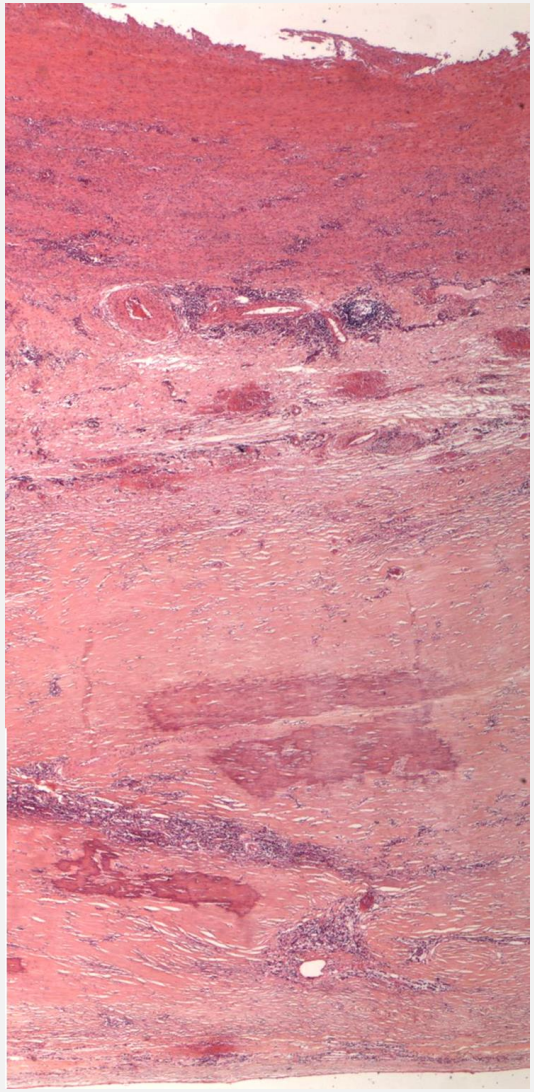

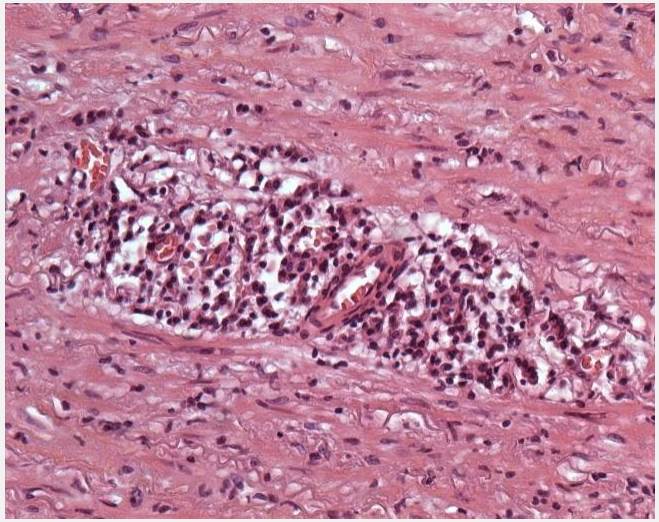

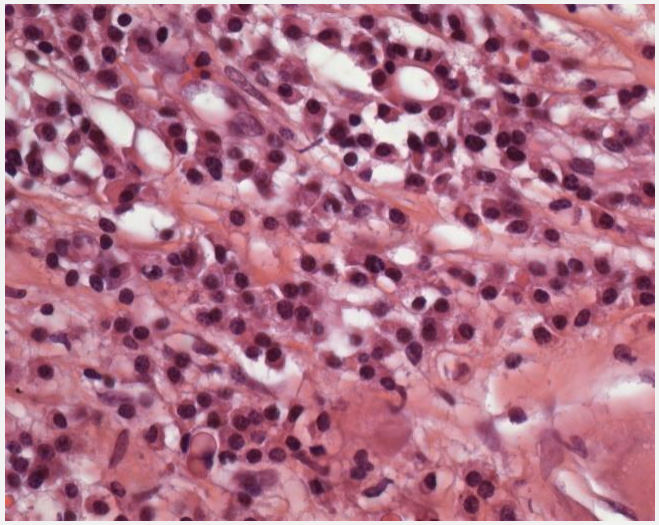

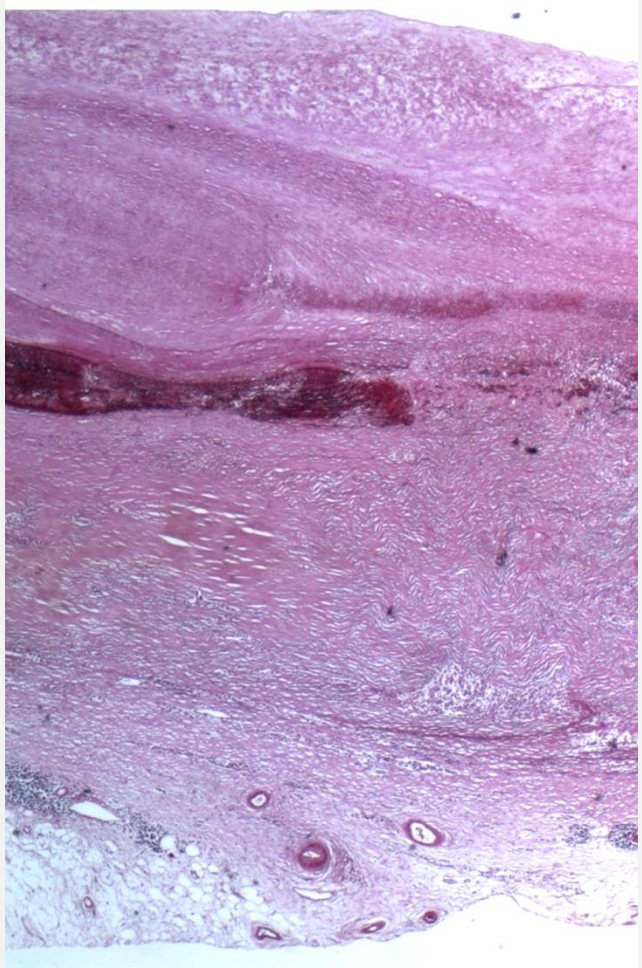

Aortite et péri-aortite associées au syndrome d’hyper-IgG4

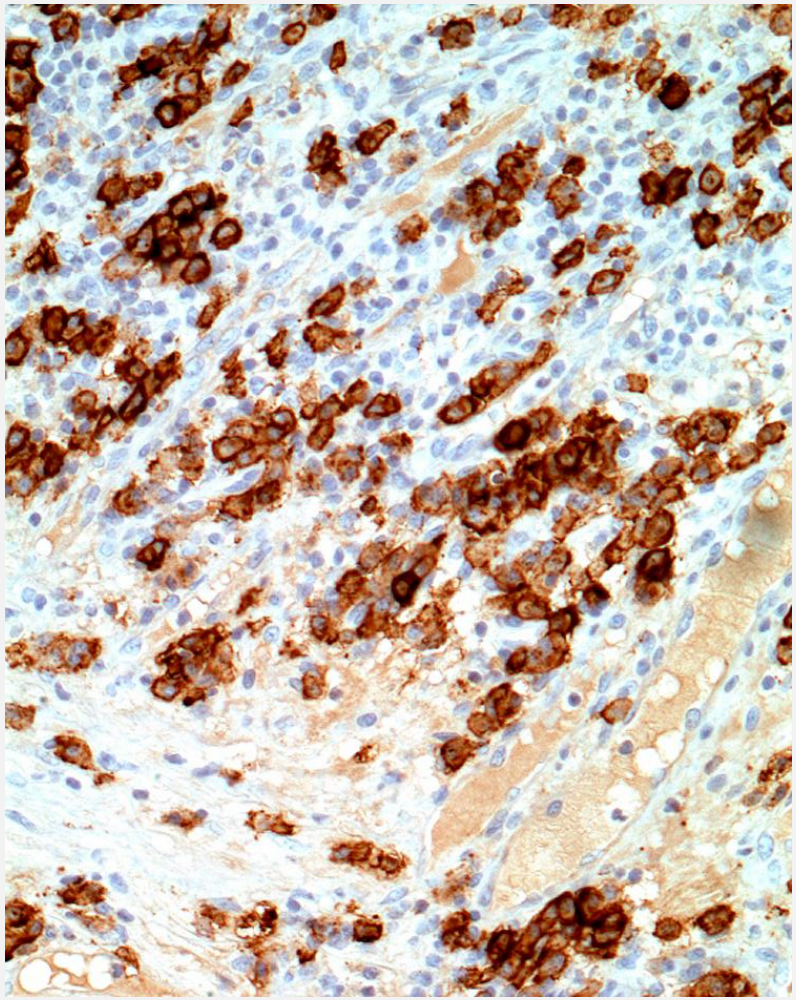

CD138

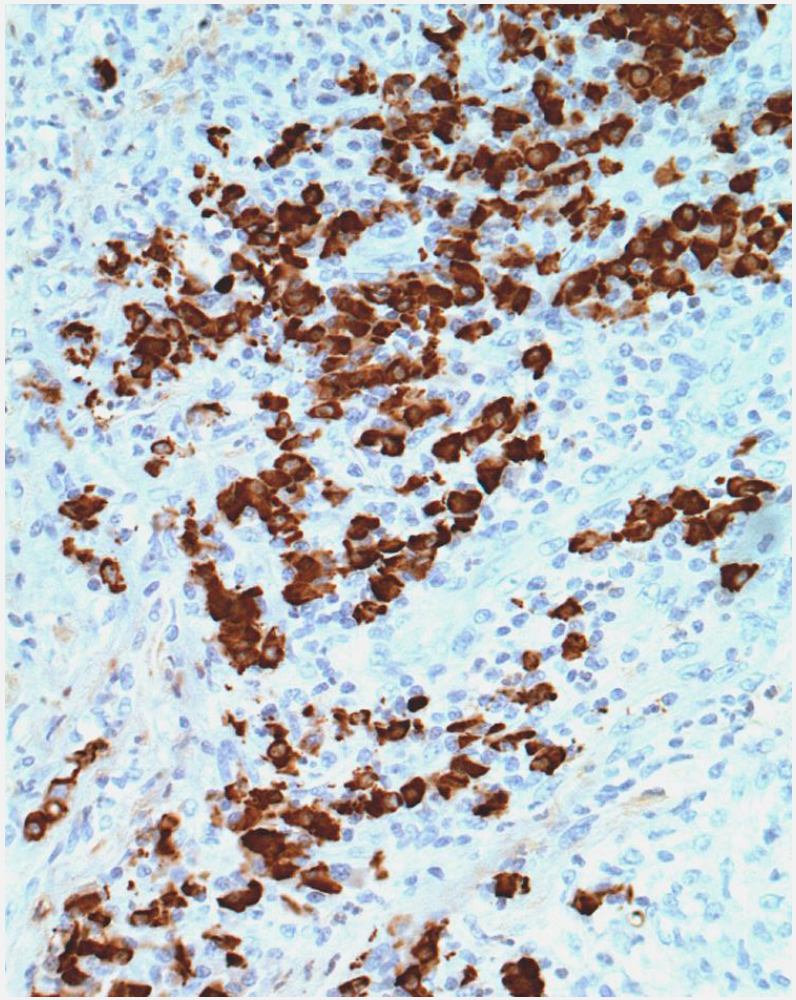

IgG4

Aortites et péri-aortites au cours de maladies rhumatismales

Les aortites et péri-aortites sont une complication sévère de la maladie rhumatismale, en aggravant le pronostic et entrainant : anévrysmes, insuffisance aortique et rarement dissection

Aortites et péri-aortites au cours de maladies rhumatismales

- **Pelvispondylite rhumatismale :**
  - **aortite : >10%**
  - **encore plus fréquente en imagerie [Roldan *et al.* J Am Coll Cardiol 1998]**

- **Lupus systémique : rares cas d'aortite [Kurata *et al.* Cardiovasc Pathol 2011]**

Aortites et péri-aortites au cours de maladies rhumatismales

- **Polyarthrite rhumatoïde : rares cas d'aortite (5% dans une série autopsique [Gravallese *et al.* Medicine1989])**

- **différents aspects histologiques : lympho-plasmocytaire, granulomateux, nodule rhumatoïde [Lie Cardiovasc Pathol 1998]**

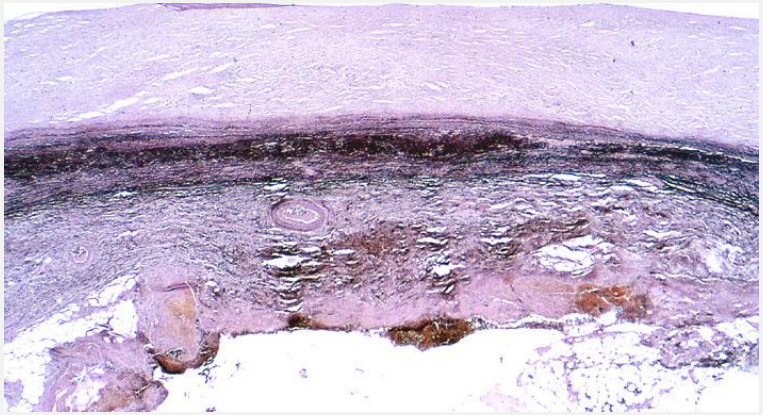

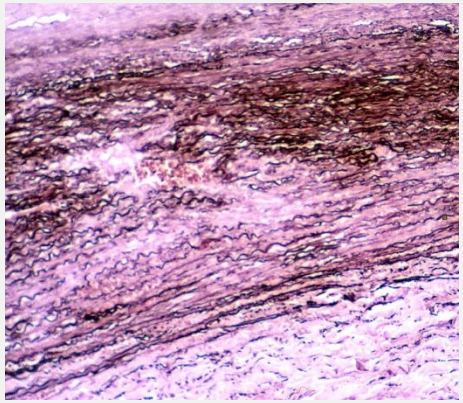

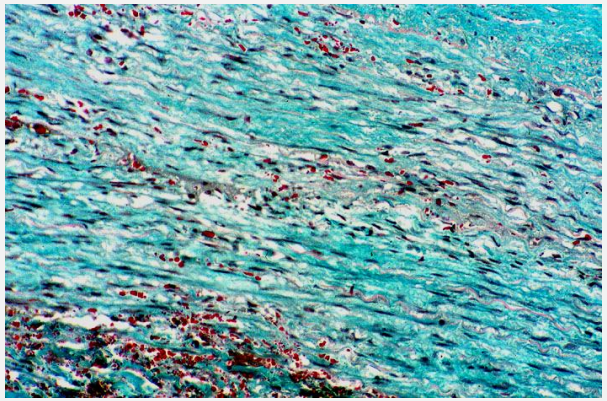

Aortites et péri-aortites au cours de maladies rhumatismales

- **Polychondrite atrophiante chronique : 5-10% avec anévrysme [Cipriano *et al.* Am J Cardiol 1976]**

- **syndrome de Cogan (vascularite avec atteinte oculaire et audio-vestibulaire): aortite dans 10% des cas [Case records 6–1999 NEJM 1999]**

- **syndrome de Reiter (arthrite + uréthrite non-gonococcic + conjonctivite): cas d'aortite et d'artérite coronaire [Morgan *et al.* Br Heart J 1984; Hoogland *et al.* J Rheumatol 1994]**

Maladie de Behçet

- **Cette maladie multiviscérale est basée sur une vascularite leucocytoclasique ou lymphocytaire des petits vaisseaux** **[Matsumoto *et al*. Hum Pathol 1991; O'Duffy Rheum Dis Clin North Am 1990; Chen *et al.* J Am Acad Dermatol 1997; Bang *et al.* Hum Pahol 1987]**

- **L'atteinte des gros vaisseaux ou vasculo-Behçet est rare, mais grave → thromboses, anévrysmes, ruptures, dissections, artérielles.**

Vasculo-Behçet

- **Artérites systémiques : 2,2-7% des séries cliniques [Hamza J Rheumatol 1987; Lê Thi Huong *et al* J Rheumatol 1995] et 34% dans une série autopsique [Lakhampal *et al* Hum Pathol 1985]**

- **Artérites pulmonaires : 0,4-2,9% [Hamza J Rheumatol 1987; Hamuryudan *et al.* Br J Rheumatol 1994; Lê Thi Huong *et al* J Rheumatol 1995; Lakhampal *et al* Hum Pathol 1985]**

- **Aortites rares [Calamia *et al.* Curr Opoin Rheumatol 2011]**

Sarcoïdose

- **Aortites : très rares**
- **Rapports de cas [Hiu *et al;* Pathol Int 2012]**
- **Inflammation granulomateuse non nécrosante de la paroi aortique**

Aortites infectieuses

- **Aortites infectieuses secondaires : greffe bactérienne sur l'aorte à partir d'une endocardite. Rare maintenant**

- **Aortites primaires : croissance bactérienne sur une lésion aortique préalable (athérosclérose +++) lors d'une bactériémie d'origine digestive, urinaire, pulmonaire (*E Coli, Staphylococcus, Salmonella*...) [Miller *et al.* Hum Pathol 2004]**

Pathologie des aortites infectieuses

Aortite : perforation, faux-anévrysme

(Brucellose contractée à partir de fromage de chèvre maison)

Pathologie des aortites infectieuses

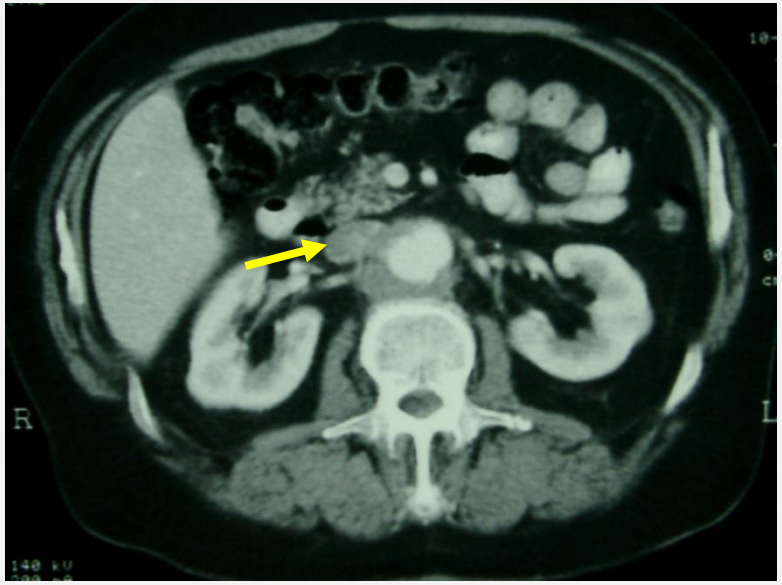

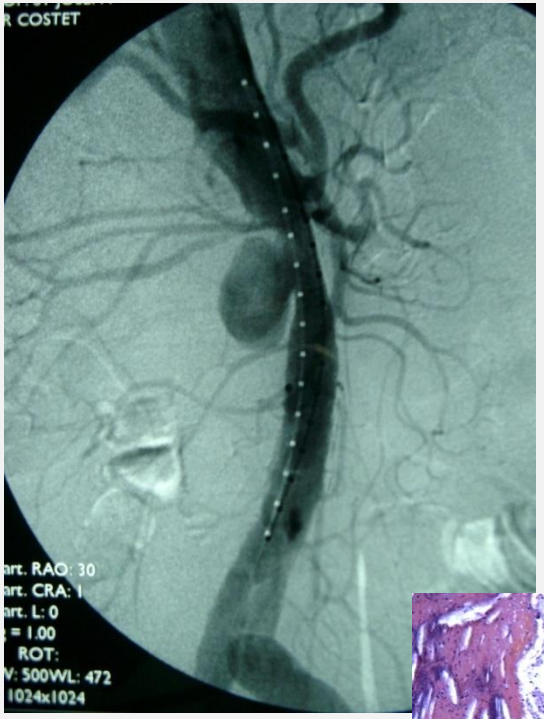

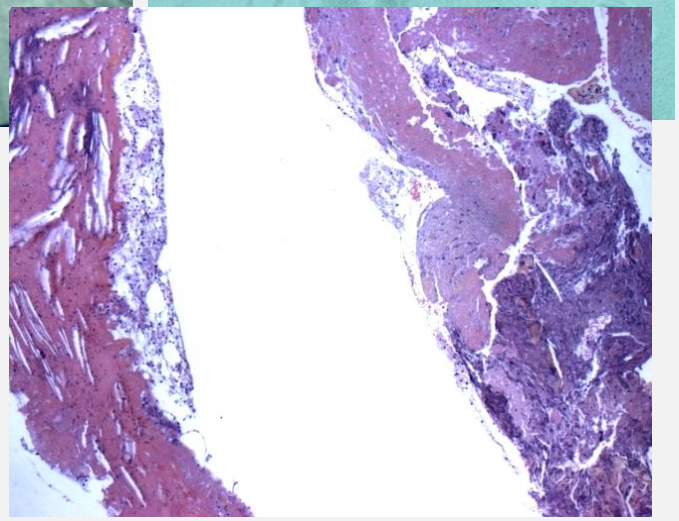

aortite infectieuse : faux-anévrysme (*E Coli*, septicémie à partir d'une sigmoïdite)

Aortites syphilitiques

- Lors de la syphilis tertiaire ; ≈ 1/3 sérologie négative
- Fibrose intimale ± athérosclérose
- Destruction des fibres élastiques → anévrysmes
- Infiltrats lympho-plasmacytaires
- « endartérite » des vasa vasorum
- Nécrose inconstante (« gomme")

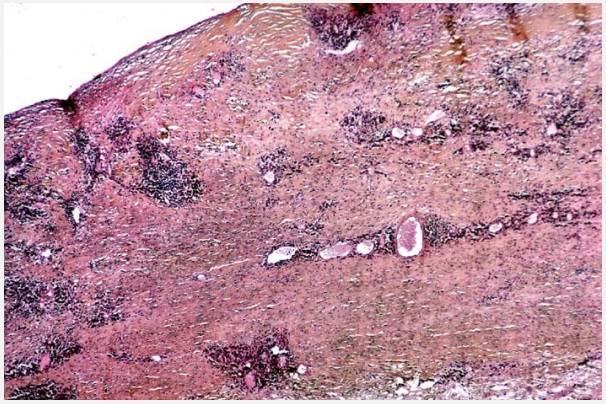
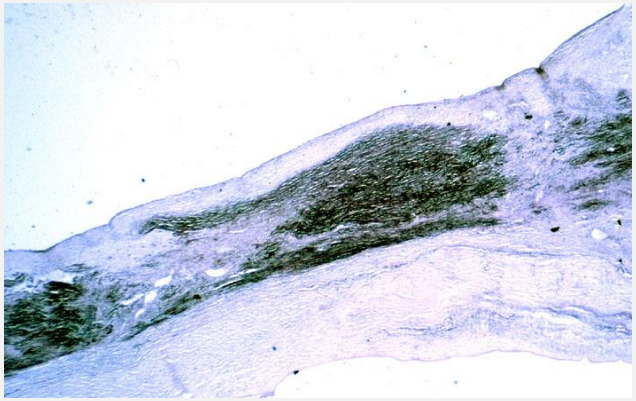
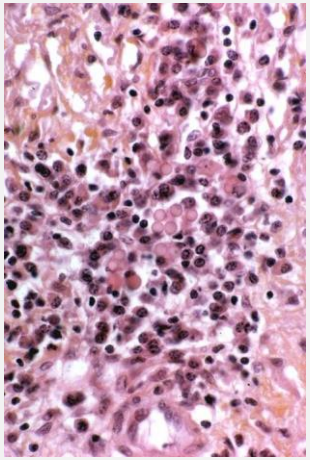
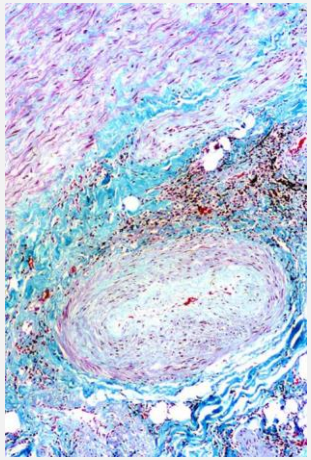

Aortites tuberculeuses

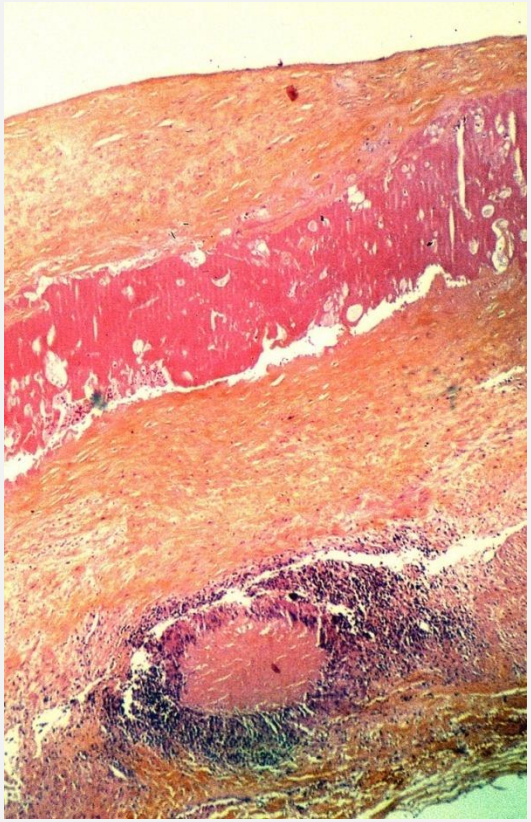

Anévrysmes, faux-anévrysmes

Le plus souvent infection de dehors en dedans à partir d'adénopathies péri-aortiques tuberculeuses; rarement dissémination par voie hématogène

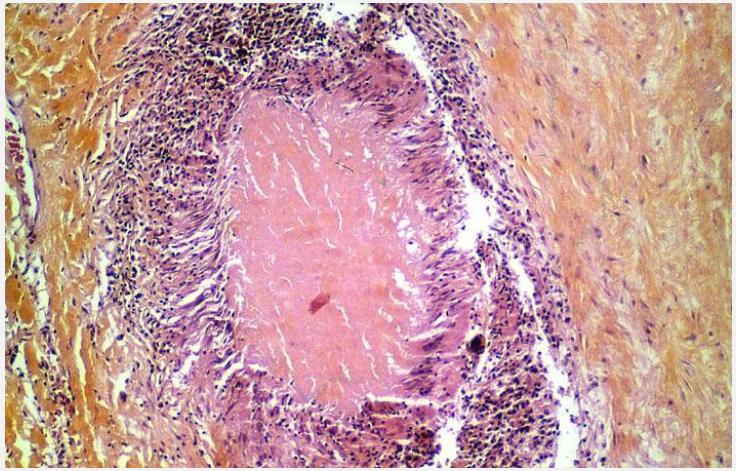

Conclusion

- **Dans les anévrysmes et dissections opérées, l'aortite n'est pas exceptionnelle → nécessité d'une analyse pathologique des aortes opérées, avec un échantillonnage large**
- **L'inflammation de la paroi aortique (= média) est la clé du diagnostic d'aortite (sauf pour l'aortite de Takayasu au stade fibro-cicatriciel)**
- **Contribution majeure pour classer les aortites d'une confrontation des données pathologiques, immunologiques, cliniques et d'imagerie vasculaire. Ce qui évite les écueils des études rétrospectives basées seulement sur la pathologie et qui reconnaissent des entités créées par manque de moyens, comme par ex. « les aortites isolées » [Miller *et al.* Am J Surg Pathol 2006; Burke *et al.* Hum Pathol 2008]**